



A Debate. Balones liberadores de fármaco para lesiones coronarias *de novo*. Evidencia disponible y posible superioridad en determinados contextos



Debate. Drug-coated balloons for de novo coronary artery lesions. Evidence available and potential superiority in some settings

Bernardo Cortese*

Cardiovascular Research Group, Fondazione Ricerca e Innovazione Cardiovascolare, Milán, Italia

VÉASE CONTENIDO RELACIONADO:
<https://doi.org/10.24875/RECIC.M22000344>

PREGUNTA: ¿Qué evidencias existen para el uso de los balones liberadores de fármaco (BLF) en el contexto de las lesiones *de novo*?

RESPUESTA: El uso del BLF para el tratamiento de lesiones *de novo* es el argumento más convincente en torno a esta tecnología, un campo que ha experimentado un importante avance durante los últimos 5 años. No ha sido hasta hace poco que investigadores y empresas han empezado a entender que este campo adolecía de una evidencia científica fiable similar a la de las plataformas de *stent* para poder conocer el verdadero perfil de seguridad y eficacia de los BLF en el contexto de las lesiones *de novo*. Aquí el argumento a esgrimir es bastante sólido: el ensayo BASKET-SMALL 2 (700 pacientes) no detectó ninguna diferencia a los 3 años entre balones liberadores de paclitaxel y *stents* farmacoadsorbidos (SFA)¹, el EASTBOURNE (2.100 pacientes) confirmó el perfil de seguridad y eficacia a 1 año del primer balón liberador de sirolimus (índice de revascularización de la lesión diana del 5%)², el PICCOLETO II³ detectó menos eventos cardiovasculares adversos mayores con otro balón liberador de paclitaxel comparado con un *stent* liberador de everolimus en el contexto de pequeños vasos tras 3 años de seguimiento. Por último, el RESTORE SVD obtuvo resultados parecidos con otro balón liberador de paclitaxel en el seguimiento a largo plazo y datos similares a los del SFA⁴. Vale la pena reseñar que el seguimiento a largo plazo de los 2 últimos ensayos se presentó el pasado mes de septiembre en la Conferencia TCT en una sesión clínica de última hora, lo cual viene a confirmar lo en boga que está este campo en la actualidad.

P.: ¿Cree que estas evidencias son suficientes para recomendar su uso en la práctica clínica en este contexto?

R.: La evidencia de que disponemos en la actualidad es lo bastante convincente como para recomendar el uso del BLF en este contexto. No obstante, sí debemos aplicar unas sencillas reglas: *a)* se recomienda emplear estos dispositivos en el contexto de la reestenosis intrastent mediante guiado por imágenes intravasculares para poder hacer una adecuada valoración de las lesiones. Así pues, se pueden tratar vasos coronarios pequeños (< 2,5 mm). También se pueden tratar vasos más grandes con BLF. Aquí lo importante es «tener buen

ojo» a la hora de tratar las disecciones coronarias que puedan quedar después del tratamiento (ver a continuación); *b)* el efecto de clase no existe para los BLF. Por eso en este contexto, solo deberían emplearse dispositivos con datos clínicos sólidos. No suele ser necesario realizar monitorizaciones angiográficas salvo que el BLF se emplee en lesiones complejas sin la experiencia ni evidencia científica necesarias.

P.: ¿Considera que hay diferencias en los resultados de los estudios y en el nivel de evidencia según el tamaño del vaso tratado?

R.: Pensamos que la mayoría de BLF también pueden usarse en vasos más grandes (> 3 mm), pero, en este contexto, el uso más extendido de estos se recomienda solo en casos seleccionados en los que los *stents* quizás no sean la solución más segura (como, por ejemplo, en lesiones complejas muy calcificadas, trifurcaciones...). Por otro lado, un mayor uso de los BLF requiere más datos clínicos de los que aún no disponemos, pero que esperamos tener durante los próximos 2 o 3 años. Desgraciadamente, tampoco tenemos todavía comparativas directas entre distintos BLF salvo un pequeño ensayo patrocinado. Hace algunos años, se realizó una comparativa «indirecta» entre balones liberadores de paclitaxel y sirolimus como parte del estudio SIRPAC (1.100 pacientes) pero no se observó ninguna diferencia al cabo de 1 año en los resultados clínicos más importantes⁵. El ensayo TRANSFORM I, en curso en la actualidad y que ha completado, recientemente, la fase de inclusión está realizando una comparativa entre BLF liberadores de paclitaxel y sirolimus analizando los resultados angiográficos y de la tomografía de coherencia óptica obtenidos a medio plazo⁶. Este estudio mecanístico es importante porque nos ayudará a saber cuál es el verdadero efecto que tienen estos fármacos sobre la pared vascular y qué papel juega el paclitaxel en el aumento luminal tardío con un efecto directo sobre la adventicia, algo que el sirolimus todavía no ha demostrado ser capaz de hacer. Por último, el ensayo en curso TRANSFORM II, que está realizando una comparativa entre un BLF liberador de sirolimus y un SLF, arrojará luz sobre el papel que juega esta tecnología a largo plazo⁷. En este ensayo, cuyo objetivo primario es el FLD, los pacientes con enfermedad de los vasos nativos recibirán tratamiento y serán objeto de seguimiento durante 5 años.

* Autor para correspondencia.

Correo electrónico: bcortese@gmail.com (B. Cortese).

Online el 23 de noviembre de 2022.

2604-7306 / © 2022 Sociedad Española de Cardiología. Publicado por Permanyer Publications. Este es un artículo *open access* bajo la licencia CC BY-NC-ND 4.0.

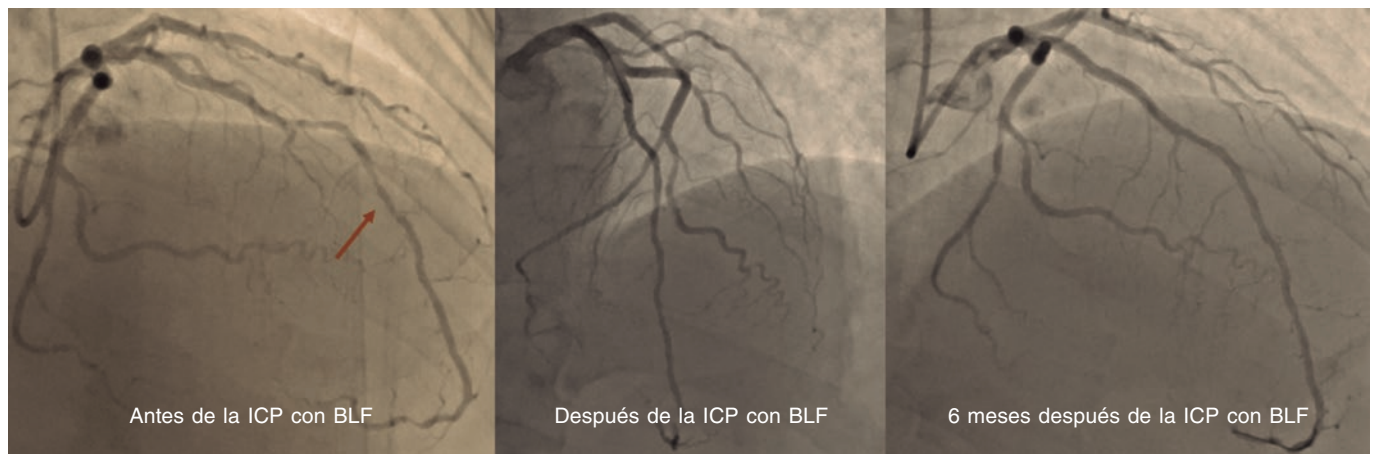


Figura 1. ICP con BLF del segmento medio de la descendente anterior en el seguimiento angiográfico a los 6 meses. BLF: balón liberador de fármaco; ICP: intervención coronaria percutánea.

P.: ¿En qué casos considera el uso de BLF para tratar lesiones coronarias *de novo*?

R.: Para ser sincero, si tenemos en cuenta los problemas que nos dan los *stents* cuando tratamos la enfermedad de pequeños vasos y lesiones complejas, aquí un BLF sería nuestra primera opción por la seguridad inherente a esta tecnología. Por ejemplo, en una lesión coronaria muy calcificada, a pesar de una adecuada preparación de la lesión, solemos preferir emplear un BLF si no tenemos del todo claro que el *stent* vaya a ajustarse perfectamente con una expansión y aposición adecuadas. La idea con la tenemos que quedarnos es que los BLF también provocan reestenosis. Sin embargo, son seguros y no provocan trombosis ni oclusión aguda de los vasos. Solo en presencia de disecciones limitantes del flujo o retroceso (*recoil*) agudo, puede emplearse un *stent* de rescate tras implantar un BLF. Se debe recordar, no obstante, que tras una angioplastia con BLF no cabe esperar resultados como los que se obtienen con un *stent*.

P.: ¿Cuál es el protocolo de predilatación, los criterios para el cambio de rama asignada (*crossover*) y la técnica específica de tratamiento con BLF en este contexto?

R.: Este es un debate candente desde hace tiempo y los cursos dedicados sobre esta cuestión han de ir acompañados de «un buen ojo» a la hora de realizar angioplastias con BLF. Nuestra sugerencia inicial es un abordaje escalonado a la hora de realizar angioplastias con BLF, es decir, aquí el objetivo es lograr buenos resultados tras una correcta predilatación con las herramientas que tengamos en la sala de hemodinámica. Siempre podemos convertir a una angioplastia con *stent*, antes de administrar el fármaco, por tanto la decisión entre un BLF o un SFA debe tomarse solo después de preparar la lesión. Una correcta predilatación se traduce en una estenosis final < 30% y ausencia de disecciones limitantes del flujo⁸. Tras lograr este objetivo, se puede emplear el BLF para cubrir todo el segmento tratado mientras se mantiene el inflado del balón durante, como mínimo, 30 o, quizás, 60 segundos. En nuestra práctica clínica habitual usamos balones semidistensibles y, a menudo, *scoring balloons*. Otros centros, sin embargo, emplean balones no distensibles como primera opción terapéutica. El cociente balón/vaso debería ser 1:1, aunque hay excepciones dependiendo de la lesión diana. Al final, no hay que tener miedo a las disecciones tipo A o B (figura 1). Otro grupo ya demostró que este tipo de disecciones son seguras y no están asociadas a oclusiones vasculares agudas⁹. Recientemente, investigadores japoneses han descubierto que las disecciones se asocian a una mejor penetración del fármaco y a una mayor ganancia luminal 6 meses después de una angioplastia con BLF de paclitaxel¹⁰. Para ser considerado un

operador «experto» en el manejo de BLF, el índice de implantes de *stent* tras un BLF debería estar por debajo del 10%.

FINANCIACIÓN

Ninguna.

CONFLICTOS DE INTERÉS

Ninguno.

BIBLIOGRAFÍA

- Jeger RV, Farah A, Ohlow MA, et al. Long-term efficacy and safety of drug-coated balloons versus drug-eluting stents for small coronary artery disease (BASKET-SMALL 2): 3-year follow-up of a randomised, non-inferiority trial. *Lancet*. 11 07 2020;396:1504-1510.
- Cortese B, Testa L, Di Palma G, et al. Clinical performance of a novel sirolimus-coated balloon in coronary artery disease: EASTBOURNE registry. *J Cardiovasc Med (Hagerstown)*. 2021;22:94-100.
- Cortese B, Di Palma G, Guimaraes MG, et al. Drug-Coated Balloon Versus Drug-Eluting Stent for Small Coronary Vessel Disease: PICCOLETO II Randomized Clinical Trial. *JACC Cardiovasc Interv*. 2020;13:2840-2849.
- Tang Y, Qiao S, Su X, et al. Drug-Coated Balloon Versus Drug-Eluting Stent for Small-Vessel Disease: The RESTORE SVD China Randomized Trial. *JACC Cardiovasc Interv*. 2018;11:2381-2392.
- Cortese B, Caiazzo G, Di Palma G, De Rosa S. Comparison Between Sirolimus- and Paclitaxel-Coated Balloon for Revascularization of Coronary Arteries: The SIRPAC (Sirolimus-Paclitaxel) Study. *Cardiovasc Revasc Med*. 2021;28:1-6.
- Ono M, Kawashima H, Hara H, et al. A Prospective Multicenter Randomized Trial to Assess the Effectiveness of the MagicTouch Sirolimus-Coated Balloon in Small Vessels: Rationale and Design of the TRANSFORM I Trial. *Cardiovasc Revasc Med*. 2021;25:29-35.
- Greco A, Sciahbasi A, Abizaid A, et al. Sirolimus-coated balloon versus everolimus-eluting stent in de novo coronary artery disease: Rationale and design of the TRANSFORM II randomized clinical trial. *Catheter Cardiovasc Interv*. 2022;100(4):544-552.
- Cortese B. The role of optimal lesion preparation for de-novo coronary vessels when a stentless intervention strategy is planned. *Minerva Cardioangiol*. 2020;68:51-56.
- Cortese B, Silva Orrego P, Agostoni P, et al. Effect of Drug-Coated Balloons in Native Coronary Artery Disease Left With a Dissection. *JACC Cardiovasc Interv*. Dec 2015;8:2003-2009.
- Yamamoto T, Sawada T, Uzu K, Takaya T, Kawai H, Yasaka Y. Possible mechanism of late lumen enlargement after treatment for de novo coronary lesions with drug-coated balloon. *Int J Cardiol*. 2020;321:30-37.