

# Experiencia inicial de trombectomía con FlowTriever en embolia aguda de pulmón



## Early experience with the FlowTriever thrombectomy system to treat pulmonary embolism

Pablo Salinas<sup>a,\*</sup>, María-Eugenia Vázquez-Álvarez<sup>b,c</sup>, Alfonso Jurado-Román<sup>d</sup>, Sílvio Leal<sup>e</sup> y Mike Huanca<sup>b,c</sup>

<sup>a</sup> Servicio de Cardiología, Hospital Clínico San Carlos, Instituto de Investigación Sanitaria del Hospital Clínico San Carlos (IdISSC), Madrid, España

<sup>b</sup> Servicio de Cardiología, Hospital General Universitario Gregorio Marañón, Instituto de Investigación Sanitaria Gregorio Marañón, Madrid, España

<sup>c</sup> Centro de Investigación Biomédica en Red de Enfermedades Cardiovasculares (CIBERCV), España

<sup>d</sup> Servicio de Cardiología, Hospital Universitario La Paz, Madrid, España

<sup>e</sup> Serviço de Cardiologia, Hospital de Santa Cruz/Centro Hospitalar de Lisboa Ocidental, Lisboa, Portugal

### Sr. Editor:

En la embolia de pulmón (EP), la terapia dirigida por catéter está indicada en pacientes de alto riesgo (EP-AR) si la trombólisis sistémica está contraindicada o ha fallado (indicación IIA, C), y como rescate en pacientes de intermedio-alto riesgo (EP-IAR) cuando sufren deterioro hemodinámico, como alternativa a la trombólisis sistémica (indicación IIA, C)<sup>1</sup>. Sin embargo, las guías de práctica clínica no especifican el tipo de terapia dirigida por catéter ideal. Esta puede ser trombólisis local, que consiste en la infusión directa en la arteria pulmonar (intratrombo) de dosis variables (alrededor del 20% de la dosis sistémica) de fármacos trombolíticos (alteplasa o tenecteplasa), o trombectomía mecánica por aspiración, que consiste en la extracción del trombo (con o sin fragmentación previa). Finalmente, se puede optar por una estrategia mecánico-farmacológica combinando las 2 técnicas de manera secuencial<sup>2</sup>.

Se presenta la experiencia inicial de trombectomía mecánica por aspiración con el dispositivo FlowTriever (Inari, Estados Unidos) en 4 centros de España y Portugal. El Comité Ético del Hospital Clínico San Carlos aprobó el registro y se obtuvo el consentimiento informado de los participantes. Se trata de un sistema de tromboaspiración de 24 Fr con tubuladuras sobredimensionadas y accesorios para optimizar la extracción del trombo<sup>3,4</sup>. Son 3 casos de EP-AR con contraindicación de trombólisis sistémica y 7 de EP-IAR realizados en centros con experiencia previa en terapia dirigida por catéter, pero no con este dispositivo específico, cuya distribución se inició en el año 2022 en estos países. Las características clínicas y del intervencionismo se muestran en la [tabla 1](#). El procedimiento se llevó a cabo una media de  $25,7 \pm 23$  horas desde el diagnóstico, con éxito en el 100% de los casos (definido como navegación del catéter hasta la arteria pulmonar con extracción de material trombótico y ausencia de muerte y de complicaciones durante el procedimiento) y obtención de abundante trombo, como se puede apreciar en la [figura 1](#). El tratamiento farmacológico consistió en heparina de bajo peso molecular en 4/10 casos, heparina sódica en 4/10 casos y sin anticoagulación en 2 casos. No se usaron fármacos fibrinolíticos en ningún paciente. El acceso fue femoral en todos los casos (24 Fr), con cierre vascular en 4/10 (1 dispositivo Perclose Proglide Abbott Vascular, Estados Unidos), sutura en 8 en 4/10 y compresión manual en 2/10. No hubo complicaciones en el acceso

**Tabla 1.** Datos clínicos y del procedimiento

Datos clínicos preprocedimiento (n = 10)		
Edad	57,3 ± 16,1	
Sexo femenino	60%	
Antecedentes de ETEV	30%	
Troponina elevada	100%	
Lactato venoso al ingreso (mmol/l)	3,01 ± 1,9	
Soporte inotrópico	60%	
Parámetros ecográficos y hemodinámicos		
	Pre-TDC	Pos-TDC
Ratio VD/VI > 0,9	100%	20%
TAPSE	12,6 ± 3,5	19 ± 34
Presión sistólica sistémica	107 ± 24	138 ± 23
Frecuencia cardíaca (l.p.m.)	114 ± 16	95 ± 11
Presión sistólica pulmonar (mmHg)	51 ± 8	37 ± 12
Otros datos del procedimiento		
Contraste (ml)	156 ± 77	
Volumen aspirado (ml)	396 ± 167	
Tiempo de procedimiento (min)	126 ± 52	

ETEV: enfermedad tromboembólica venosa; TAPSE: excursión sistólica del anillo tricúspide; TDC: terapia dirigida por catéter; VD: ventrículo derecho; VI: ventrículo izquierdo.

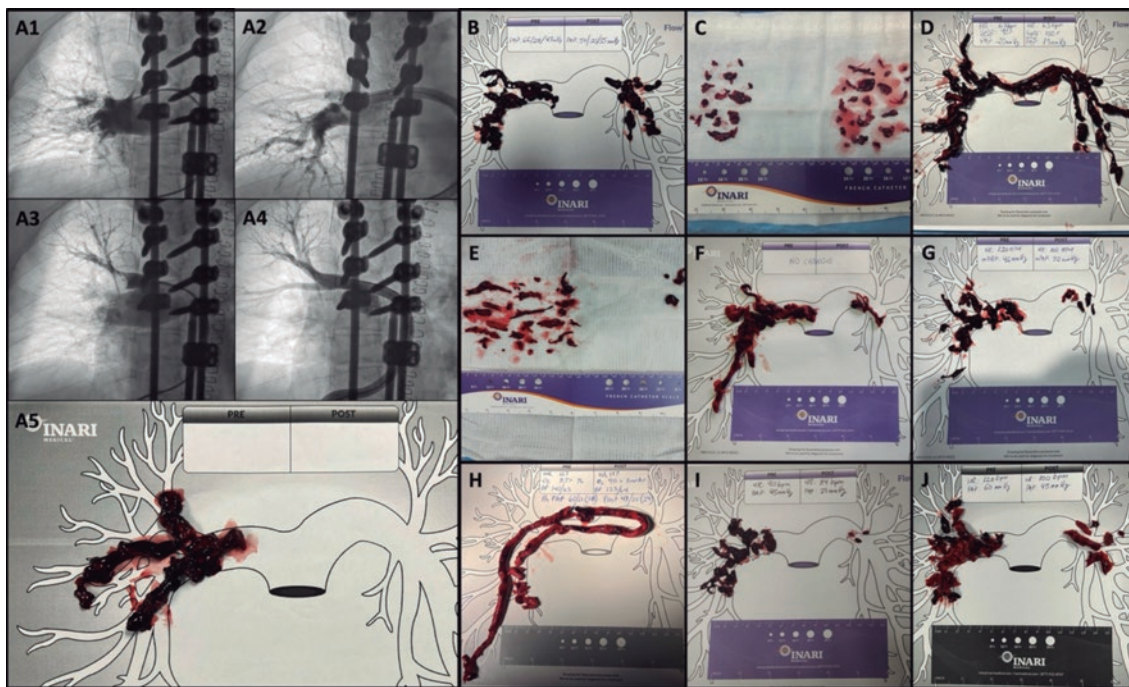
vascular. Como se observa en la [tabla 1](#), los parámetros hemodinámicos mejoraron tras el procedimiento. El volumen de sangre extraído es significativo, y 2/3 de los pacientes en el grupo EP-AR requirieron transfusión durante el ingreso. Probablemente tras la curva de aprendizaje el volumen será menor (en la cohorte FLASH, el volumen promedio fue de 255 ml<sup>4</sup>). Adicionalmente, el sistema

### \* Autor para correspondencia.

Correo electrónico: [salinas.pablo@gmail.com](mailto:salinas.pablo@gmail.com) [P. Salinas].

Online el 23 de diciembre de 2022.

2604-7306 / © 2022 Sociedad Española de Cardiología. Publicado por Permanyer Publications. Este es un artículo open access bajo la licencia CC BY-NC-ND 4.0.



**Figura 1.** A: caso 1 del Hospital General Universitario Gregorio Marañón, angiografías subselectivas antes (A1/A3) y después (A2/A3) de la terapia dirigida por catéter, y material obtenido (A5). B a D: material obtenido en los casos del Hospital General Universitario Gregorio Marañón. E y F: casos del Hospital Clínico San Carlos. G y H: casos del Hospital La Paz. I y J: casos del Centro Hospitalar de Lisboa Ocidental.

FlowTriever dispone de un filtro que permite retornar gran parte de la sangre aspirada al paciente libre de trombos, pero aún no está disponible en Europa.

El objetivo combinado de eventos adversos mayores utilizado en los grandes registros se compone de muerte relacionada con el dispositivo, hemorragia mayor (*Bleeding Academic Research Consortium* tipo 3b o mayor) o evento adverso relacionado con el procedimiento o con el dispositivo<sup>4</sup>. En nuestra serie de casos sucedió 1 evento adverso mayor en 1 procedimiento: ictus en las primeras 24 h del procedimiento por embolia paradójica. Se constató la presencia de foramen oval permeable durante el procedimiento por cruce de la guía hacia la aurícula izquierda, y no es posible determinar si la embolia se podría haber facilitado por la manipulación con la guía en la aurícula o hubiese sucedido de todos modos de manera espontánea. El paciente se recuperó y se le dio alta al noveno día posprocedimiento. Entre los casos de EP-AR, 1 paciente mejoró rápidamente y otro en contexto posquirúrgico inmediato (< 24 h) se mantuvo en *shock* con componente distributivo y tuvo mejoría tardía con alta hospitalaria. El tercero, ingresado tras parada cardíaca extrahospitalaria, falleció por encefalopatía posanóxica (único caso de muerte hospitalaria, que se consideró no relacionada con el procedimiento). La mortalidad, por tanto, fue de 1/3 en el grupo de EP-AR y de 0/7 en el de EP-IAR. Se tiene seguimiento a 30 días de todos los pacientes, sin que se hayan producido eventos adversos adicionales ni reingresos.

El diagnóstico precoz, la estratificación del riesgo y el conocimiento de estas terapias invasivas realizadas por radiología o cardiología intervencionista pueden contribuir a mejorar el pronóstico de los pacientes. Es necesaria la coordinación de los equipos de respuesta a la EP para optimizar el flujo de trabajo y la toma de decisiones<sup>1</sup>. En los albores de cualquier técnica intervencionista se buscan reproducibilidad, eficacia y sobre todo seguridad. En un metanálisis de trombólisis local facilitada por ultrasonidos, con 2.135 pacientes, se demostró la eficacia evaluada como una reducción de la carga

radiológica de trombo y de los diámetros ventriculares con una tasa de hemorragia mayor del 5,4%<sup>5</sup>. En los estudios contemporáneos de trombectomía mecánica por aspiración con dispositivos específicos se observa similar eficacia, pero con cifras más bajas de hemorragia mayor: 1,7% con el sistema Indigo (Penumbra, Estados Unidos) en 119 pacientes<sup>6</sup> y 1,2% con el sistema FlowTriever (Inari, Estados Unidos) en 250 pacientes<sup>4</sup>. Por tanto, a falta de estudios comparativos como el PEERLESS (NCT05111613), la trombectomía mecánica por aspiración parece ofrecer similares resultados con menor riesgo hemorrágico. Nuestra experiencia inicial con el dispositivo demuestra que la adecuada descripción de la técnica y el adiestramiento por expertos (*proctoring*) durante el caso pueden acortar de manera considerable la curva de aprendizaje. En esta experiencia inicial, hemos logrado replicar los resultados de eficacia y seguridad publicados previamente con este prometedor dispositivo para el tratamiento intervencionista de la EP.

## FINANCIACIÓN

Ninguna.

## CONTRIBUCIÓN DE LOS AUTORES

P. Salinas: conceptualización, supervisión, investigación, análisis formal y redacción del borrador original. M.E. Vázquez-Álvarez: investigación, edición de datos, revisión y edición del manuscrito. A. Jurado-Román: investigación, edición de datos, revisión y edición del manuscrito. S. Leal: investigación, edición de datos, revisión y edición del manuscrito. M. Huanca: investigación, edición de datos, revisión y edición del manuscrito.

## CONFLICTO DE INTERESES

Ninguno.

## BIBLIOGRAFÍA

1. Konstantinides SV, Meyer G, Becattini C, et al. 2019 ESC Guidelines for the diagnosis and management of acute pulmonary embolism developed in collaboration with the European Respiratory Society (ERS): The Task Force for the diagnosis and management of acute pulmonary embolism of the European Society of Cardiology (ESC). *Eur Heart J*. 2020;41:543-603.
2. Salinas P. A debate: Terapia farmacológica o invasiva en la tromboembolia pulmonar aguda. Perspectiva del intervencionista. *REC Interv Cardiol*. 2022;4:240-242.
3. Salinas P, Real C, Fernández-Ortiz A. Tromboaspiración con sistema FlowTriever en embolia pulmonar aguda. *Med Clin*. 2022;159:154.
4. Toma C, Bunte MC, Cho KH, et al. Percutaneous mechanical thrombectomy in a real-world pulmonary embolism population: Interim results of the FLASH registry. *Catheter Cardiovasc Interv*. 2022;99:1345-1355.
5. Pei DT, Liu J, Yaqoob M, et al. Meta-Analysis of Catheter Directed Ultrasound-Assisted Thrombolysis in Pulmonary Embolism. *Am J Cardiol*. 2019;124:1470-1477.
6. Sista AK, Horowitz JM, Tapson VF, et al. Indigo Aspiration System for Treatment of Pulmonary Embolism: Results of the EXTRACT-PE Trial. *JACC Cardiovasc Interv*. 2021;14:319-329.

<https://doi.org/10.24875/RECIC.M22000355>

## Primera experiencia en España con el sistema PiCSO en pacientes con infarto agudo de miocardio



### First experience in Spain with PiCSO therapy in patients with acute myocardial infarction

Pablo Vidal-Calés<sup>a</sup>, Omar Abdul-Jawad Altisent<sup>a</sup>, Francesco Spione<sup>a,b</sup>, Víctor Arévalos<sup>a</sup>, Manel Sabaté<sup>a</sup> y Salvatore Brugaletta<sup>a,\*</sup>

<sup>a</sup> Departamento de Cardiología Intervencionista, Hospital Clínic de Barcelona, Instituto Clínico Cardiovascular, Institut d'Investigacions Biomèdiques August Pi i Sunyer, Barcelona, España

<sup>b</sup> Department of Advanced Biomedical Sciences, University of Naples Federico II, Nápoles, Italia

#### Sr. Editor:

El infarto de miocardio es la principal causa de morbimortalidad en nuestro medio. La intervención coronaria percutánea primaria ha mejorado el pronóstico de los pacientes con infarto agudo de miocardio con elevación del segmento ST (IAMCEST)<sup>1</sup>. Sin embargo, existe un subgrupo de pacientes que sufren una reperfusión miocárdica subóptima con aparición de fibrosis miocárdica, disfunción ventricular y desarrollo de insuficiencia cardíaca<sup>2</sup>.

Últimamente se han desarrollado varias estrategias farmacológicas e intervencionistas para mejorar estos resultados<sup>3</sup>. El sistema PiCSO (*Pressure-controlled intermittent Coronary Sinus Occlusion*), desarrollado por Miracor Medical SA (Bélgica), consiste en un catéter-balón que permite ocluir periódicamente el seno coronario:

- 1) En la fase de oclusión (5-15 s), el flujo venoso se redistribuye desde áreas bien perfundidas hacia regiones isquémicas mediante la formación de circulación colateral. Además, por un aumento de la presión sistólica venosa, el fenómeno de *plasma skimming* permite perfundir mejor las vénulas con plasma rico en oxígeno y metabolitos.
- 2) En la fase de liberación (3-4 s), la rápida caída de la presión venosa crea un gradiente que lleva al lavado de restos trombóticos, metabolitos tóxicos y edema miocárdico.

- 3) Se cree que estas variaciones de presión pueden inducir una mecanotransducción activando células vasculares y liberando factores de crecimiento, sustancias vasodilatadoras y micro-ARN en la microcirculación (figura 1).

El sistema PiCSO ha mostrado que mejora la función microvascular y reduce el tamaño del infarto en estudios no aleatorizados en pacientes con IAMCEST anterior de alto riesgo<sup>4</sup>. De hecho, cuenta con el marcado CE desde el año 2020 con indicación clínica para el tratamiento del IAMCEST anterior de menos de 12 h de evolución con flujo *Thrombolysis in Myocardial Infarction* (TIMI) 0-1 inicial y lesión culpable en la arteria descendente anterior proximal o media. En esta carta queremos compartir nuestra experiencia con este novedoso dispositivo en 2 casos clínicos. Se obtuvo el consentimiento informado de los pacientes y el trabajo fue aprobado por el Comité de Ética según los principios de la Declaración de Helsinki.

El primer caso corresponde a un paciente de 83 años sin antecedentes personales de interés que presentaba dolor torácico con electrocardiograma con elevación del ST anterior de 3 mm en V1-V4. En la coronariografía había una oclusión trombótica aguda de la arteria descendente anterior proximal con flujo inicial TIMI 0 (figura 2A). Se realizó tromboaspiración e implante de *stent* farmacológico, recuperando un flujo TIMI 3 tras 115 minutos de isquemia total (figura 2B). Dado que se trataba de un IAMCEST anterior extenso con flujo inicial TIMI 0, se decidió realizar acceso venoso

#### \* Autor para correspondencia.

Correo electrónico: [sbrugaletta@gmail.com](mailto:sbrugaletta@gmail.com) (S. Brugaletta).

[@sbrugaletta](https://twitter.com/sbrugaletta)

Online el 23 de diciembre de 2022.

2604-7306 / © 2022 Sociedad Española de Cardiología. Publicado por Permanyer Publications. Este es un artículo *open access* bajo la licencia CC BY-NC-ND 4.0.