



Masa auricular como complicación después de intervención coronaria percutánea compleja

Atrial mass as a complication following complex percutaneous coronary intervention

Luis Nieto-Roca^{a,*}, Rocío Carda Barrio^a, Marta Tomás-Mallebrera^b, José Antonio Esteban-Chapel^a y María Luisa Martín-Mariscal^a

^a Departamento de Cardiología Hospital Universitario Fundación Jiménez Díaz, Madrid, España

^b Departamento de Radiología, Sección de Imagen Cardíaca, Hospital Universitario Fundación Jiménez Díaz, Madrid, España

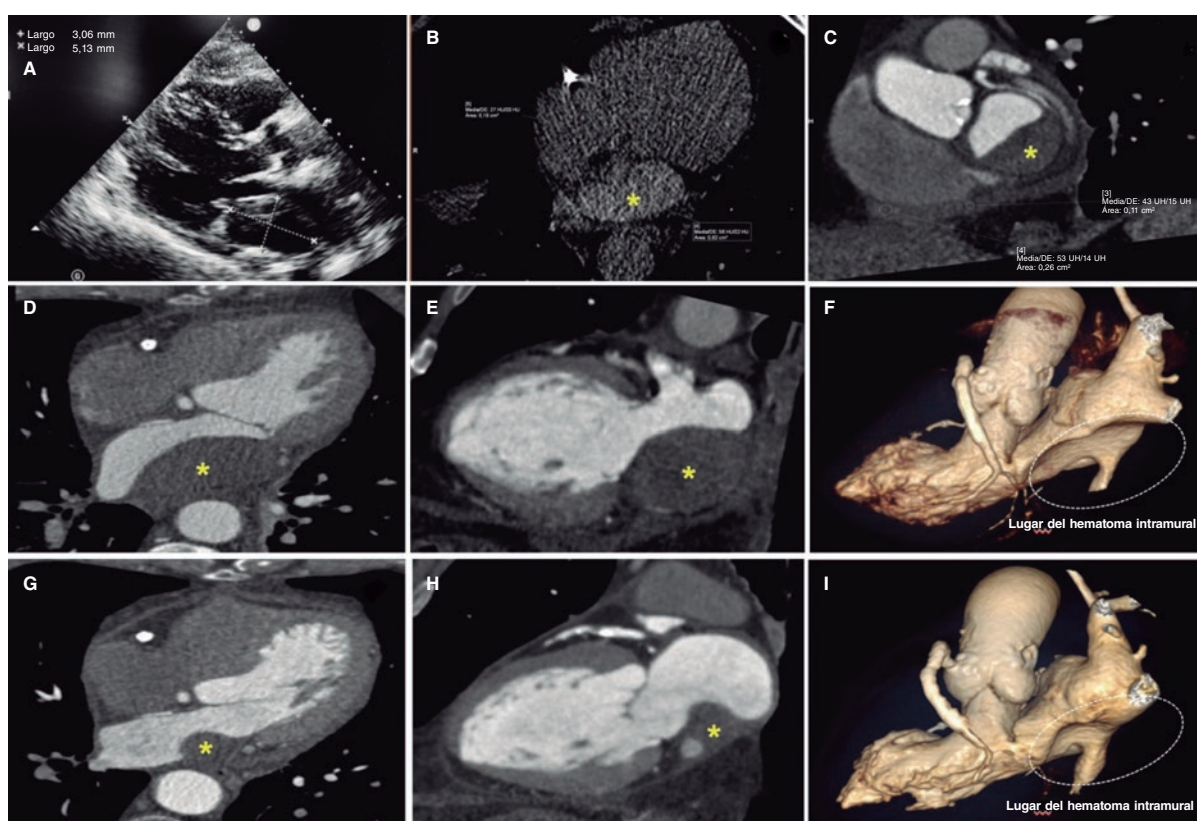


Figura 1.

Se presenta el caso de un varón de 75 años a quien se realiza una coronariografía por disnea de nueva aparición y bloqueo de rama izquierda con lesión larga, difusa y fuertemente calcificada y estenosis máxima del 90% en coronaria derecha dominante. Se le sometió a una intervención coronaria percutánea (ICP) compleja (técnica de doble guía, ambas hidrofílicas, catéter guía telescopado y dilataciones con balones distensibles y semidistensibles) y se implantaron con éxito 3 *stents* farmacoactivos en sentido distal a proximal. A las pocas horas, el paciente empezó a quejarse de dolor torácico pleurítico, aunque seguía hemodinámicamente estable y con una exploración física normal. Las pruebas de laboratorio mostraron niveles de troponina I de 8 ng/ml (valores de referencia < 0,012 ng/ml). El ecocardiograma no mostró signos de movimiento regional anómalo, pero sí la presencia de una masa en la aurícula izquierda de 55,3 × 29 mm emergiendo de la pared auricular posterior que casi taponaba por completo la cavidad auricular sin disfunción protésica mitral asociada ni flujo

* Autor para correspondencia.

Correo electrónico: luisnietor93@gmail.com [L. Nieto-Roca].

[@luisnietor93](https://twitter.com/luisnietor93)

Recibido el 3 de mayo de 2022. Aceptado el 5 de julio de 2022. Online el 21 de septiembre de 2022.

2604-7306 / © 2022 Sociedad Española de Cardiología. Publicado por Permyer Publications. Este es un artículo *open access* bajo la licencia CC BY-NC-ND 4.0.

transmitral comprometido. También se confirmó la presencia de derrame pericárdico sugestivo de hemopericardio (figura 1A; vídeo 1 del material adicional). Ante la sospecha de hematoma intramural auricular izquierdo (HIAI) se realizó una angio-TC que confirmó la alta atenuación de la lesión (56 unidades Hounsfield), sugestivo de componente hemático (*, figura 1B-F). El paciente permaneció hospitalizado hasta confirmarse que la lesión se había estabilizado (tamaño de descarga, 48 × 28 mm) mientras seguía con tratamiento antiagregante plaquetario doble. Tras varios seguimientos clínicos mensuales, la angio-TC de control realizada a los 3 años confirmó un descenso significativo (30 × 20 mm) (*, figura 1G-I). La HIAI es una complicación rara asociada a la realización de ICP complejas (provocada, probablemente, tanto por la colocación de las guías como por la penetración de la vasculatura distal con resultado de sangrado) que es posible origen de trastornos en la conducción e inestabilidad hemodinámica. Se obtuvo el consentimiento verbal del paciente.

FINANCIACIÓN

Ninguna.

CONTRIBUCIÓN DE LOS AUTORES

L. Nieto-Roca, M. Tomás-Mallebrera y R. Carda Barrio contribuyeron sustancialmente a la redacción de este caso, obtuvieron el consentimiento informado del paciente y compilaron todas las imágenes. También dieron su aprobación a la versión final del manuscrito. Se hacen totalmente responsables de cualquier aspecto relacionado con el artículo. Asimismo, se comprometen a investigar y resolver cualquier duda acerca de la precisión y veracidad de cualquier sección de este trabajo. J.A. Esteban-Chapel y M.L. Martín-Mariscal contribuyeron a la interpretación tanto del caso como de las imágenes asociadas. Asimismo, dieron su aprobación a la versión final del manuscrito. Se hacen totalmente responsables de cualquier aspecto relacionado con el artículo. También se comprometen a investigar y resolver cualquier duda acerca de la precisión y veracidad de cualquier sección de este trabajo.

CONFLICTO DE INTERESES

Ninguno.

MATERIAL ADICIONAL



Se puede consultar material adicional a este artículo en su versión electrónica disponible en <https://doi.org/10.24875/RECIC.M22000336>.