



# Proyecciones angiográficas basadas en TC para planificar la cateterización coronaria después de un TAVI

## Computed tomography C-arm angulations for planning coronary cannulation after TAVI

Alfredo Redondo Diéguez<sup>a,b,\*</sup>, Belén Cid Álvarez<sup>a,b</sup>, Xabier Irazusta Olloquiegui<sup>a,b</sup>, Ana García Campos<sup>a,b</sup>, José Ramón González-Juanatey<sup>a,b</sup> y Ramiro Trillo Nouche<sup>a,b</sup>

<sup>a</sup> Servicio de Cardiología, Hospital Clínico Universitario de Santiago de Compostela, Instituto de Investigaciones Sanitarias (IDIS), Santiago de Compostela, A Coruña, España

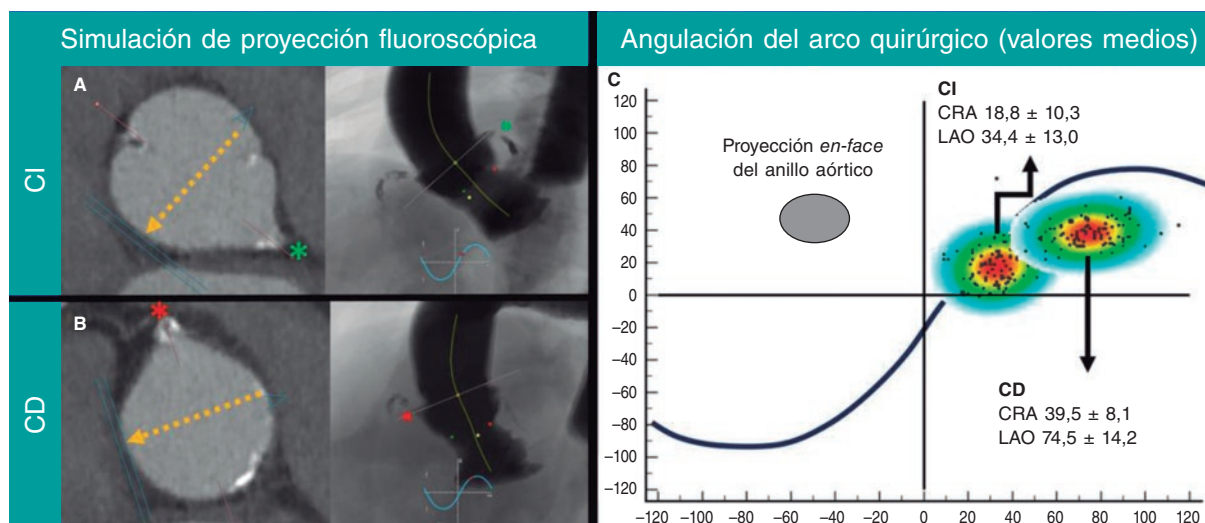
<sup>b</sup> Centro de Investigación Biomédica en Red de Enfermedades Cardiovasculares (CIBERCV), España

### Sr. Editor:

La canulación coronaria sigue siendo todo un desafío tras un implante percutáneo de válvula aórtica (TAVI). El alineamiento comisural de la prótesis valvular facilita la canulación coronaria, especialmente en prótesis autoexpandibles<sup>1</sup>. Además, para ciertos dispositivos, pueden hacerse necesarias diferentes técnicas de canulación coronaria si la prótesis valvular previamente implantada presenta un alineamiento comisural incorrecto<sup>2</sup>. Analizando las proyecciones de 3 cúspides y solapamiento de 2 cúspides izquierda a derecha (2 cúspides) tras el TAVI, es posible calcular el grado de alineamiento comisural de las prótesis valvulares con los postes comisurales identificables en la fluoroscopia<sup>3,4</sup>. El objetivo de este estudio fue describir las proyecciones óptimas para la canulación

de la arteria coronaria izquierda (CI) y coronaria derecha (CD) en pacientes con TAVI previo.

Se analizaron las imágenes tomográficas computarizadas pre-TAVI de 105 pacientes consecutivos derivados a nuestro centro para recibir un TAVI. Cinco casos fueron descartados por su mala calidad del estudio o por el reemplazo previo de la válvula aórtica. Las proyecciones óptimas para cateterizar la CI y la CD se identificaron con el software 3mensio (Pie Medical Imaging, Países Bajos) y definieron como proyecciones coplanares con el plano trasversal de la aorta a nivel de cada ostium coronario y ortogonales a estos, respectivamente. Se puede establecer una «proyección *en-face*» intraoperatoria del anillo aórtico como una proyección en la que la prótesis valvular se aprecia acortada, generalmente en una angulación



**Figura 1.** Angulación fluoroscópica derivada de la tomografía computarizada. **A:** cateterismo de la CI (asterisco verde; ostium coronarios de la CI). **B:** cateterismo de la CD (asterisco rojo; ostium coronarios de la CD). La flecha amarilla indica el sentido de la proyección del arco quirúrgico en la reconstrucción multiplanar *en-face* de la raíz aórtica en la tomografía computarizada. **C:** diagrama de dispersión para cateterizar la CI y la CD (elipse gris; proyección *en-face* habitual de la raíz aórtica); CD: coronaria derecha; CRA: craneal; CI: arteria coronaria izquierda; OAI: oblicua anterior izquierda.

### \* Autor para correspondencia.

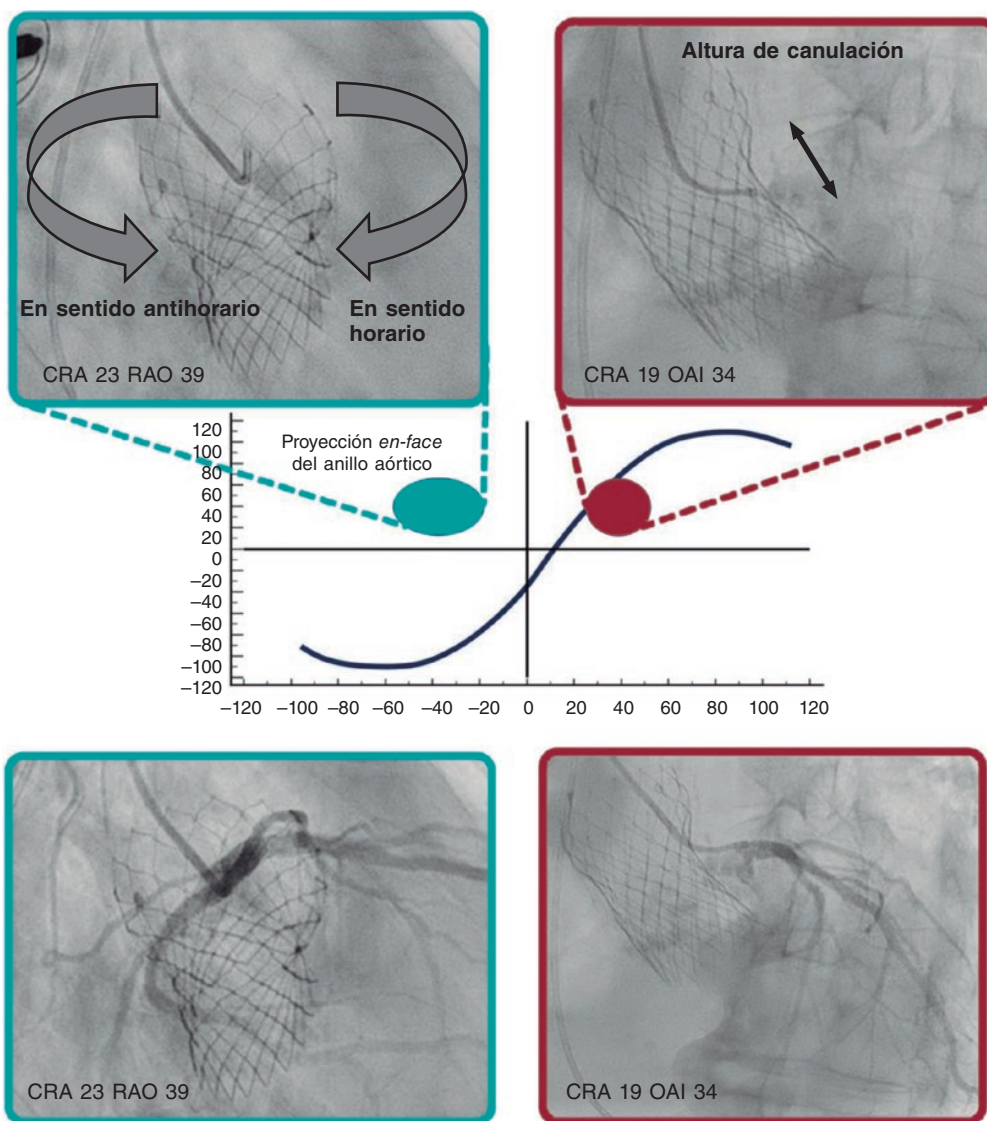
Correo electrónico: [alfredoredondo@gmail.com](mailto:alfredoredondo@gmail.com) [A. Redondo Diéguez].

X [@alfredoRedondoD](https://twitter.com/alfredoRedondoD) [@belcid7](https://twitter.com/belcid7) [@ramirotrillo](https://twitter.com/ramirotrillo) [@josejuanatey](https://twitter.com/josejuanatey) [@xabiira](https://twitter.com/xabiira)

Online el 8 de abril de 2024.

Full English text available from: <https://www.recintervcardiol.org/en>.

2604-7306 / © 2024 Sociedad Española de Cardiología. Publicado por Permanyer Publications. Este es un artículo *open access* bajo la licencia CC BY-NC-ND 4.0.



**Figura 2.** Ejemplo de cateterismo de la CI. Se utilizaron proyecciones CRA = 19° y OAI = 34° para determinar la altura (flecha morada) de la celda para cruzar en angulaciones CRA y OAD (elipse azul) y guiar la rotación del catéter en sentido horario (flecha azul) o antihorario (flecha roja). CRA: craneal; OAI: oblicua anterior izquierda; OAD: oblicua anterior derecha.

craneal (CRA) y oblicua anterior derecha (OAI). La proyección subsiguiente resulta útil para guiar la rotación del catéter en sentido horario o antihorario, lo cual es sumamente útil para determinar si el catéter cruza el *stent* de la prótesis dentro de una celda alineada cerca del *ostium* coronario (figura 1).

Las proyecciones medias para cateterizar la CI y la CD fueron las siguientes: CRA = 18,8° ± 10,3°, OAI (oblicua anterior izquierda) = 34,4° ± 13,0°; CRA = 39,5° ± 8,1° y OAI = 74,5° ± 14,2°, respectivamente. La figura 2 muestra el cateterismo de la CI con un catéter Judkins izquierdo 4.0 en un paciente con una prótesis Evolut PRO + 24 previa (Medtronic, Estados Unidos) empleando las angulaciones propuestas del arco quirúrgico y proyecciones *en-face*.

Como resultado, proponemos que cuando un paciente post-TAVI sea derivado para una coronaiografía, el primer paso sea determinar el alineamiento del TAVI empleando los métodos descritos previamente<sup>3</sup>. Se puede intentarse cateterizar la CI en CRA = 18,8° y OAI = 34,4° y la CD en CRA = 39,8° y LAO = 74,4°, utilizando una

proyección *en-face* para rotar el catéter en sentido horario o antihorario (figura 2). Se deben tener en cuenta diferentes técnicas de canulación según el grado de alineamiento comisural<sup>2</sup>.

Además, sugerimos que, tras cada TAVI que se realice, quede registrado el grado de alineamiento comisural. Las proyecciones de canulación específicas para la CI y la CD se podrían incorporar, también, al informe para facilitar posteriores cateterismos

### FINANCIACIÓN

Ninguna.

### CONSIDERACIONES ÉTICAS

Todos los pacientes firmaron el formulario de consentimiento informado y el estudio fue aprobado por el comité de ética del

hospital. Se consideraron posibles variables de sexo y género según las guías SAGER.

#### DECLARACIÓN SOBRE EL USO DE LA INTELIGENCIA ARTIFICIAL

No se ha utilizado ninguna herramienta de inteligencia artificial en la preparación de este artículo.

#### CONTRIBUCIÓN DE LOS AUTORES

A. Redondo Diéguez y X. Irazusta Olloquiegui recopilaron los datos. A. Redondo Diéguez redactó el manuscrito. B. Cid Álvarez, R. Trillo Nouche, A. García Campos y J.R González Juanatey lo revisaron y todos los autores aprobaron la versión final del mismo previo a su publicación.

#### CONFLICTO DE INTERESES

R. Trillo Nouche es *proctor* de Boston Scientific y Medtronic. Los demás autores no declararon ningún conflicto de intereses.

#### BIBLIOGRAFÍA

1. Tarantini G, Nai Fovino L, Scotti A, et al. Coronary Access After Transcatheter Aortic Valve Replacement With Commissural Alignment: The ALIGN-ACCESS Study. *Circ Cardiovasc Interv.* 2022;15:e011045.
2. Yudi MB, Sharma SK, Tang GHL, Kini A. Coronary Angiography and Percutaneous Coronary Intervention After Transcatheter Aortic Valve Replacement. *J Am Coll Cardiol.* 2018;71:1360-1378.
3. Redondo A, Santos-Martínez S, Delgado-Arana R, Baladrón Zorita C, San Román JA, Amat-Santos IJ. Fluoroscopic-based algorithm for commissural alignment assessment after transcatheter aortic valve implantation. *Rev Esp Cardiol.* 2022;75:184-187.
4. Tang GHL, Amat-Santos IJ, De Backer O, et al. Rationale, Definitions, Techniques, and Outcomes of Commissural Alignment in TAVR: From the ALIGN-TAVR Consortium. *JACC Cardiovasc Interv.* 2022;15:1497-1518.