



Acceso transcava para soporte circulatorio mecánico en *shock* cardiogénico

Transcaval access for mechanical circulatory support in cardiogenic shock

Aitor Uribarri^{a,b,*}, María Vidal^a y Gerard Martí-Aguasca^{a,b}

^a Servicio de Cardiología, Hospital Universitari Vall d'Hebron, Vall d'Hebron Institut de Recerca (VHIR), Barcelona, España

^b Centro de Investigación Biomédica en Red de Enfermedades Cardiovasculares (CIBERCV), España

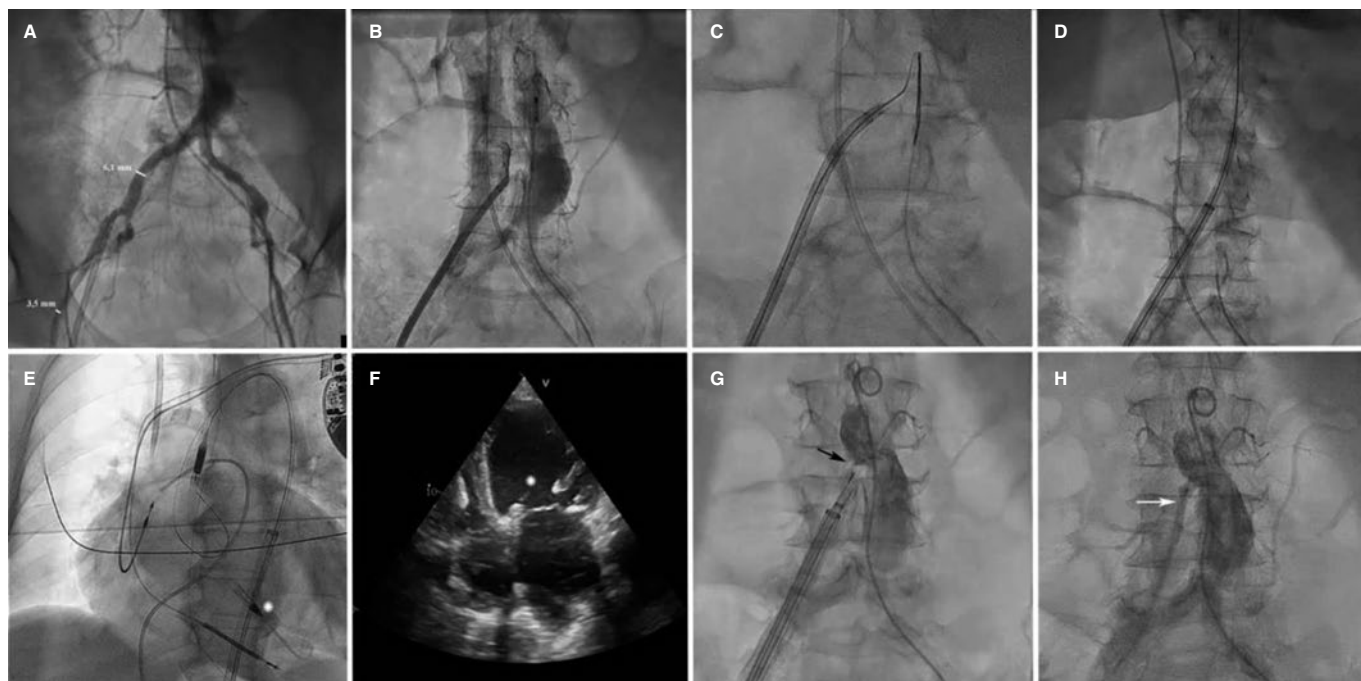


Figura 1.

Presentamos 2 casos en los que se precisó acceso transcava para el implante de un dispositivo de asistencia circulatoria mecánica.

El primero es una mujer de 65 años con miocardiopatía dilatada isquémica con disfunción ventricular grave ingresada por *shock* cardiogénico (SCAI D, SOFA 15, escala-vasoactivos-inotrópicos 55 y lactato 5,7 mg/dl). Se implantó Impella-CP (Abiomed, EE.UU.) transcava dada la falta de accesos femorales (figura 1A) y subclavios. Para identificar el ángulo de proyección adecuado para la punción se superpusieron 2 *pigtails* en la aorta y la cava. La punción se realizó mediante electrificación de guía coronaria de alto peso que pasó a la aorta (figura 1B,C y vídeo 1 del material adicional). Se intercambió por una guía de 0,35 mm de alto soporte y se avanzó un introductor GORE DrySeal (Gore, EE.UU.) de 16 Fr × 65 cm (figura 1D y vídeo 1 del material adicional), sobre el que se implantó el Impella (figura 1E,F; asterisco: *inlet* Impella). Tras 7 días de soporte, se retiró el dispositivo y se realizó el cierre de la punción transcava (figura 1G, flecha, y vídeo 2 del material adicional), quedando una mínima fuga residual que no se trató (figura 1H, flecha) y que había desaparecido en un control angiográfico realizado 3 semanas después.

* Autor para correspondencia.

Correo electrónico: auribarrig@gmail.com (A. Uribarri).

X @auribarri

Recibido el 26 de septiembre de 2023. Aceptado el 16 de noviembre de 2023. Online el 27 de diciembre de 2023.

Full English text available from: <https://www.recintervcardiol.org/en>.

2604-7306 / © 2023 Sociedad Española de Cardiología. Publicado por Permanyer Publications. Este es un artículo *open access* bajo la licencia CC BY-NC-ND 4.0.

El segundo caso es el de un varón de 59 años con enfermedad vascular periférica ingresado por infarto Killip IV con oclusión del tronco común. A pesar de la revascularización y del balón de contrapulsación, el paciente persistió en *shock* (SCAI E, SOFA 18, escala-vasoactivos-inotrópicos 170 y lactato 15,7 mg/dl). Se implantó oxigenador extracorpóreo de membrana veno-arterial (ECMO-VA) siguiendo la misma técnica descrita previamente ([vídeo 3 del material adicional](#)) con cánula arterial de 17 Fr × 55 mm que se introdujo de forma directa previa dilatación. El ECMO-VA se retiró a los 5 días, con buena evolución ([vídeo 4 del material adicional](#)). No hubo complicaciones relacionadas con ambos procedimientos.

FINANCIACIÓN

Ninguna.

CONSIDERACIONES ÉTICAS

Este trabajo ha sido aprobado por el comité de ética del Hospital Universitari Vall d'Hebron. Se obtuvo el consentimiento informado de los pacientes para su publicación.

DECLARACIÓN SOBRE EL USO DE INTELIGENCIA ARTIFICIAL

Para la redacción de este manuscrito no se ha utilizado inteligencia artificial.

CONTRIBUCIÓN DE LOS AUTORES

Todos los autores han participado en el diseño, la redacción y la revisión del texto.

CONFLICTO DE INTERESES

Ninguno.

MATERIAL ADICIONAL



Se puede consultar material adicional a este artículo en su versión electrónica disponible en <https://doi.org/10.24875/RECIC.M23000433>.