


# Revista Española de Nutrición Humana y Dietética

Spanish Journal of Human Nutrition and Dietetics



CrossMark  
click for updates

www.renhyd.org



## ARTÍCULO DE INVESTIGACIÓN

### Neoplasia mandibular y gastrostomía: a propósito de un caso nutricional

Iciar Castro-Vega<sup>a,\*</sup>, Silvia Veses Martín<sup>a,b</sup>, Iris Luna-Boquera<sup>a</sup>, Antonio Hernández-Mijares<sup>a,b</sup>

<sup>a</sup> Servicio de Endocrinología y Nutrición, Hospital Universitario Dr. Peset-FISABIO, Valencia, España.

<sup>b</sup> Departamento de Medicina, Universidad de Valencia, Valencia, España.

\*castro\_ici@gva.es

Editor Asignado: Eduard Baladía. Comité Editorial de la Revista Española de Nutrición Humana y Dietética, España.

Recibido el 19 de julio de 2017; aceptado el 19 de julio de 2018; publicado el 28 de septiembre de 2018.

#### PALABRAS CLAVE

Neoplasias de Cabeza y Cuello;

Desnutrición;

Trastornos de Deglución;

Gastrostomía;

Nutrición Enteral;

Dietoterapia.

#### ➤ Neoplasia mandibular y gastrostomía: a propósito de un caso nutricional

#### RESUMEN

Se expone el caso de un varón de 47 años con carcinoma epidermoide mandibular. Su evolución ocasiona la aparición de una desnutrición calórica severa que requiere una valoración nutricional completa con el método SENPE-SEDOM. Dicha situación se agrava con el tratamiento quirúrgico y oncológico, desarrollando una disfagia mecánica grave, valorada y diagnosticada con el Método de Exploración Clínica Volumen-Viscosidad (MECV-V). El paciente requiere progresivas adaptaciones dietéticas tanto de textura como de aporte nutricional, precisando el uso de sonda de alimentación por gastrostomía y de nutrición enteral a través de ella. La finalidad es mejorar el estado nutricional, que había empeorado como consecuencia de la enfermedad, de los tratamientos y de incorrectas indicaciones nutricionales por personal no experto en nutrición. Al finalizar el tratamiento oncológico, se produce una mejoría de la disfagia, y se modifica la intervención dietética y nutricional, por lo que se progresa de vía enteral a oral con nueva adaptación de textura y con suplementos dietético-nutricionales que permitan la recuperación del estado nutricional, manteniendo la sonda de alimentación por gastrostomía hasta que el paciente se encuentre libre de enfermedad.

### Mandibular neoplasia and gastrostomy: a nutritional case report

#### KEYWORDS

Head and Neck Neoplasms;  
Malnutrition;  
Deglutition Disorders;  
Gastrostomy;  
Enteral Nutrition;  
Diet Therapy.

#### ABSTRACT

A case of a 47 year old male with mandibular squamous cell carcinoma is presented. Severe caloric malnutrition is diagnosed following the nutritional assessment of SENPE-SEDOM method. Severe mechanical dysphagia is developed due to surgery and oncological treatment. Dysphagia is diagnosed by the clinical exploration known as Volume-Viscosity Method (MECV-V). The patient requires dietary adaptations including texture and nutritional input and finally, the use of gastrostomy feeding tube and enteral nutrition. The aim of this nutritional treatment is to improve the nutritional status that in our case worsened as a consequence of oncological disease, aggressive treatments and inaccurate nutritional indications made by non-expert staff. Once oncological treatment is concluded, dysphagia ameliorates and nutritional progression from enteral to oral feeding is possible. To reach the nutritional recovery a new dietary texture adaptation is made and nutritional supplements are added. The gastrostomy feeding tube will remain until the status of free of oncological disease is achieved.

#### CITA

Castro-Vega I, Veses Martin S, Luna-Boquera I, Hernández-Mijares A. Neoplasia mandibular y gastrostomía: a propósito de un caso nutricional. *Rev Esp Nutr Hum Diet.* 2018; 22(3): 201-7. doi: 10.14306/renhyd.22.3.437

## INTRODUCCIÓN

La prevalencia de desnutrición en pacientes con cáncer es del 72,9%, según resultados obtenidos al aplicar la Valoración Global Subjetiva Generada por el Paciente (VGS-GP)<sup>1</sup>. Dichos resultados se relacionan con el tipo y localización del tumor<sup>2</sup>, estadio y extensión en el que se encuentra, así como del propio paciente y del tratamiento quirúrgico y quimio-radioterápico (QT-RT)<sup>3</sup>.

Según la Sociedad Española de Oncología Médica (SEOM), los tumores de cabeza y cuello representan el 5% de todos los tumores, con mayor incidencia en varones. Es el séptimo cáncer más común en el mundo.

Su etiología se asocia al consumo de alcohol y/o tabaco, multiplicándose el riesgo con el efecto conjunto de ambos<sup>4,5</sup>. En los adultos jóvenes (<45 años), este tipo de tumores se asocian con mayor frecuencia a infecciones por el virus del papiloma humano o en menor medida por el virus de Epstein Barr y factores nutricionales.

Aproximadamente el 35-60% de los pacientes que presentan este tipo de neoplasias están desnutridos<sup>6</sup>, tanto por la localización del tumor (puede impedir la alimentación) o el propio tumor (induce alteraciones metabólicas e

inmunitarias), como por la agresión que supone la cirugía y el tratamiento coadyuvante con QT y RT. Se estima que el 72% de los pacientes que sufren un tumor de cabeza y cuello tienen dificultades en la alimentación y el 53,3% disfagia, como síntoma más frecuente<sup>1</sup>.

La valoración nutricional (VN) inicial y su seguimiento es esencial para detectar la desnutrición u otros síntomas que dificultarían la alimentación<sup>3</sup>. Es necesario realizar intervenciones nutricionales para minimizar las complicaciones, ya que de ello dependerá la efectividad del tratamiento y su evolución clínica<sup>7</sup>. La evidencia científica recomienda el uso de sonda de alimentación por gastrostomía, con intención profiláctica para disminuir la incidencia de desnutrición relacionada con la enfermedad (DRE) en pacientes con cáncer de cabeza y cuello<sup>8,9</sup>. Además, se recomienda el uso de nutrición enteral<sup>10,11</sup>, pero las fórmulas caseras en forma de triturado todavía suelen emplearse a través de las sondas de alimentación y están claramente definidos en la literatura los riesgos de esta práctica. La escasa homogeneidad y textura viscosa del preparado, el riesgo de obstrucciones de la sonda con la consecuencia de mayor demanda de asistencia sanitaria para subsanar el problema, las dietas de bajo poder energético y nutricional que favorecen la desnutrición de los pacientes y el mayor riesgo de contaminación son algunos ejemplos de los riesgos asociados las fórmulas caseras.

## EXPOSICIÓN DEL CASO

Varón de 47 años que acude a Urgencias por odontalgia intensa de meses de evolución asociada a síndrome constitucional, refiriendo disminución de la ingesta, astenia intensa y pérdida de peso en los últimos cuatro meses.

En la anamnesis no refiere alergias medicamentosas conocidas. Como hábitos tóxicos destaca ser fumador activo (índice paquete año: 20) y ex-enolismo con abstinencia en los últimos dos años. Como antecedentes médicos de interés presenta hipertensión arterial, polineuropatía de probable origen enólico y hepatopatía alcohólica crónica. Es independiente para las actividades básicas de la vida diaria, sin deterioro cognitivo y con buen apoyo familiar. El tratamiento domiciliario habitual: gabapentina 300mg (0-0-1), pravastatina 20mg (0-0-1), diazepam 5mg (0-0-1), zolpidem 10mg (0-0-1), valsartan + hidroclorotiacida (80mg/12,5mg) (1-0-0).

En la exploración física se objetiva boca séptica con periodontitis y una lesión ulcero-infiltrante de 3cm en la encía inferior derecha. En ortopantomografía realizada se aprecia afectación en la rama mandibular derecha con sospecha de neoplasia mandibular (Figura 1).

Es derivado a Otorrinolaringología para biopsia de la úlcera, que se corresponde con carcinoma epidermoide mandibular bien diferenciado e infiltrante. Mediante tomografía computerizada se valora la extensión tumoral, confirmando

la afectación ósea, de la musculatura de la lengua y la presencia de adenopatías (T4N1M0).

El paciente es remitido a varios especialistas para recibir tratamiento. Por un lado, recibe atención nutricional (Tabla 1) y el tratamiento con quimioterapia en su hospital de referencia, donde ha sido diagnosticado. Por otro lado, se deriva a un centro especializado en oncología para someterse a cirugía y posteriormente recibir radioterapia.

Durante los cuatro meses previos al diagnóstico, la odontalgia le ocasiona un gran deterioro en su alimentación con pérdida de peso (PP) severa. Cuando acude a la Unidad de Nutrición (UN), se le realiza una VN siguiendo los criterios del Consenso de la Sociedad Española de Nutrición Parenteral y Enteral – Sociedad Española de Documentación Médica (Consenso SENPE-SEDOM) y es diagnosticado de una desnutrición calórica grave (peso 63kg, IMC 18,8kg/m<sup>2</sup>, PP del 21%). Como conserva la vía oral, se adapta la dieta teniendo en cuenta sus requerimientos nutricionales actuales (2.500kcal y 83g de proteínas) y la odontalgia, recomendando una textura triturada para facilitar la ingesta. Además, se aportan consejos para enriquecer la alimentación y dos suplementos nutricionales orales (SNO) normocalóricos – normoproteicos (NC/NP: 400kcal y 15g de proteínas) para que el paciente alcance sus requerimientos calórico-proteicos calculados.

Posteriormente el paciente es sometido a tratamiento quirúrgico en un centro oncológico, donde se le practica una

**Figura 1.** Ortopantomografía con lesión neoplásica en mandíbula derecha.

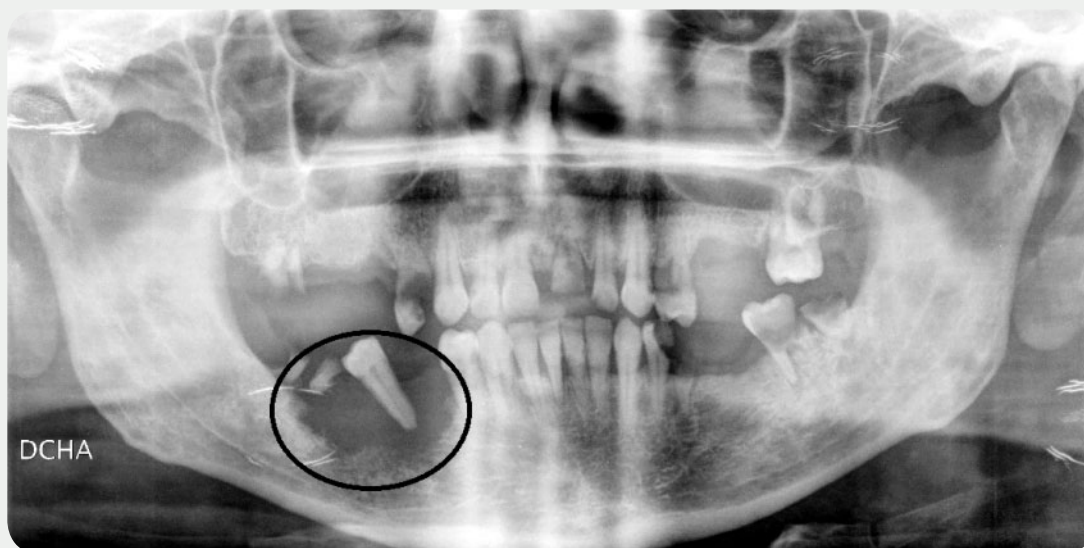

Tabla 1. Tratamiento y evolución del paciente.

	Estado Basal	Visita 1 (Al diagnóstico)	Visita 2 (3 meses)	Visita 3 (4 meses)	Visita 4 (6 meses)	Visita 5 (7 meses)	Visita 6 (10 meses)	Visita (24 meses)
Peso (kg)	82	63	58	53	60	61	67	72,3
IMC (kg/m <sup>2</sup> )	24,5	18,8	17,3	15,8	17,9	18,2	20	21,59
% Pérdida peso	-	21	7,9	8,6	-	-	-	-
Albúmina (g/dL)	4,3	-	4,68	-	4,2	-	-	5,1
Transferrina (mg/dL)	300	-	-	-	237	-	-	-
Prealbúmina (mg/dL)	22	-	-	Paciente adelanta visita por deterioro nutricional	35,4	-	-	-
RBP (mg/dL)	5	-	-	-	7,2	-	-	-
Linf. absolutos (cél./mm <sup>3</sup> )	1.750	2.560	2.760	-	840	-	-	-
Col. Total (mg/dL)	200	-	-	-	216	-	-	-
Cirugía-RT-QT	NO	NO	Cirugía	RT-QT	NO	NO	NO	NO
Masticación	Correcta	Odontalgia	Nula	Nula	Nula	Nula	Nula	Difícil
Disfagia	NO	Mecánica	Mecánica + odinofagia	Mecánica	Mecánica	Mecánica	Mecánica	Mecánica
Dieta oral	Normal	FM	NO	NO	NO	Triturada	Triturada	Triturado/FM
Soporte nutricional	NO	NO	2 SNO+Triturado	NE (1.500 mL)	NE (1.500 mL)	NE 1.000 mL	NE 750 mL	2 SNO
Vía de acceso	Oral	Oral	SNG	PEG	PEG	PEG	PEG	Retirada
MUST	0 pts	3 pts	4 pts	4 pts	2 pts	2 pts	1 pts	0 pts
VGS-GP	A	B	C	C	B	B	B	A
VNC SENPE-SEDOM	No malnutrido	MCS	MCS	MCS	MCM	MCM	MCL	No malnutrido
Intervención dietético-nutricional	-	Ajuste dietético (triturado vía oral, enriquecedores) + 2 SNO (NC/NP)	Se tramita PEG y se pauta NE (HC/NP).	Se adaptan las tomas de NE (1.500 ml)	Se inicia dieta de progresión a vía oral con textura adaptada + NE 1.000 mL/día	Ajuste dietético y se disminuye la NE a 750 mL	Se realiza educación y se pautan 2 SNO NC/NP	Dieta + 1 SNO (NC/NP)

**RBP:** Proteína Fijadora de Retinol. **RT-QT:** Radioterapia-Quimioterapia. **FM:** Fácil Masticación. **SNO:** Suplemento Nutricional Oral. **NE:** Nutrición Enteral. **SNG:** Sonda Naso-gástrica. **PEG:** Gastrostomía Endoscópica Percutánea. **MUST:** Malnutrition Universal Screening Tool. **VGS-GP:** Valoración Global Subjetiva-Generada por el Paciente. **VNC:** Valoración Nutricional Completa. **MCS o M o L:** Malnutrición Calórica Severa o Moderada o Leve. **NC/NP:** Normocalórico-Normoproteico. **HC/NP:** Hipercalórico-Normoproteico.

hemimandibulectomía derecha ampliada a mucosa yugal y suelo de boca con vaciamiento ganglionar funcional derecho, con diferentes complicaciones postquirúrgicas que han precisado reintervenciones. Ante la imposibilidad de alimentación oral durante el ingreso hospitalario en este centro, le colocan una sonda nasogástrica (SNG) con alimentación casera a través de la misma (triturada-colada-diluida) y dos SNO, NC/NP, que mantiene durante tres meses. Con la pauta nutricional realizada, el paciente pierde peso progresivamente (58kg, PP añadida del 7,9%), puesto que la dieta a través de la sonda, además de suponer un peligro para el paciente por tener mayor riesgo de obstrucción y de contaminación, no cubre los requerimientos calóricos que se encuentran incrementados tras la intervención. Al alta, el paciente acude a la UN de su hospital de referencia, debido a la desnutrición establecida y la previsión de tratamiento oncológico con RT y QT concomitante a corto plazo, se decide tramitar la colocación de una sonda de alimentación por gastrostomía endoscópica percutánea (PEG) e iniciar a través de la misma una nutrición enteral (NE) hipercalórica, normoproteica y con fibra (1.500mL), cubriendo sus requerimientos nutricionales actuales (2.600kcal y 83g de proteínas).

Paralelamente a la colocación de la PEG, se inicia tratamiento QT-RT concomitante durante dos meses. Esta situación clínica le ocasiona molestias digestivas como náuseas y vómitos, estreñimiento, saciedad precoz y mayor pérdida de peso (53kg, PP añadida del 8,6%) agravando la desnutrición; por lo que se adapta la NE fragmentándola en tomas de menor cantidad, se fracciona también el volumen de agua total calculado para su hidratación y se le explican las medidas higiénico-posturales para mejorar tolerancia.

Al finalizar el tratamiento oncológico, hay una notable mejoría tanto en la tolerancia a la nutrición como en la recuperación de peso (60kg), ausencia de molestias digestivas y mejoría de las orales (odinofagia, xerostomía, disgeusia). Se realiza el MECV-V y la presencia de residuo faríngeo confirma la persistencia de disfagia mecánica. No obstante, y ante la mejoría clínica, se decide iniciar tolerancia vía oral con dieta triturada, a textura miel y volúmenes medios (10mL), manteniendo la NE a través de la gastrostomía a menor volumen (1.000mL). Al mes, se realiza educación nutricional para adaptar de nuevo la alimentación vía oral, aportando diferentes herramientas dietéticas que le permitan cubrir sus requerimientos energéticos y nutricionales, con el apoyo de la nutrición por la gastrostomía en volumen descendente (750mL).

Tras tres meses, la recuperación del paciente es adecuada, con incremento de 6kg de peso, alcanzando un IMC de 20kg/m<sup>2</sup>. Tiene buen apetito a pesar de la xerostomía,

denota una mejoría de la deglución y en la apreciación del gusto y presenta una desnutrición calórica leve. En cuanto a su alimentación, aplica las herramientas dietéticas para incrementar el aporte calórico de la dieta y refiere adecuada tolerancia vía oral con textura triturada. Se acuerda suspender la NE y retomar los SNO normocalóricos-normoproteicos hasta la recuperación nutricional total. La gastrostomía se mantiene como medida profiláctica hasta que Oncología confirme que el paciente está libre de enfermedad y no precise tratamientos coadyuvantes que limiten su alimentación. Tras un año de seguimiento, el paciente ha normalizado el peso (72,3kg), su estado nutricional es óptimo y sigue una dieta de fácil masticación por mejoría de la deglución; se confirma que está libre de enfermedad, por lo que se retira la PEG y se inicia un periodo de transición hasta la interrupción de los SNO.

## DISCUSIÓN

Los hábitos de vida inciden directamente en la salud de las personas, siendo la etiología más frecuente en tumores de cabeza y cuello el consumo de alcohol y/o tabaco. Incluso se observan neoplasias sincrónicas de cabeza y cuello, como por ejemplo pulmón o hepáticas, asociadas al consumo de tabaco y alcohol respectivamente.

La elevada prevalencia de desnutrición en pacientes con cáncer hace indispensable la realización de una VN al inicio, durante el seguimiento y después de completarse el tratamiento para asegurar óptimos resultados<sup>6</sup>. Especialmente en pacientes con neoplasia de cabeza y cuello, donde la incidencia de desnutrición es alta y debe acompañarse también de una valoración clínica de la deglución. El uso de herramientas de cribado y de VN como la VGS-GP<sup>1</sup> (validada en paciente oncológico) permite detectar la desnutrición o el riesgo de padecerla. Además, este cribado debe acompañarse con una Valoración Nutricional Completa, aunque no existen parámetros unánimes para el diagnóstico de la desnutrición, los criterios definidos en el Consenso SENPE-SEDOM<sup>12</sup> permiten establecer el tipo y grado de desnutrición que presenta el paciente.

Una vez conocido el estado nutricional, es importante valorar la vía de acceso alimentaria<sup>13</sup>. Según la agresividad del tumor, del tratamiento adyuvante y los síntomas que presente el paciente, habrá que valorar si la vía oral es o no funcional<sup>14,15</sup>. En este caso la evolución del paciente ha sido determinante para la toma de decisiones sobre aspectos dietéticos-nutricionales. Mientras la vía oral estaba conservada se realizó una adaptación de la textura de la

dieta siguiendo el plan de acción propuesto por el MECV-V. Como consecuencia de la odontalgia se sugirió una dieta de fácil masticación con progresión a dieta triturada de alto valor nutricional con la inclusión de enriquecedores dietéticos en plato único. Para evitar la saciedad se fragmentó en tomas de menor volumen facilitando la ingesta y adherencia a la dieta. Siendo complementada con SNO fraccionados a lo largo del día y antes de acostarse para no dificultar la alimentación tradicional. Tras la exéresis de la tumoración y el inicio del tratamiento con QT y RT, no era viable la vía oral por presentar una disfagia mecánica severa, siendo necesaria una vía alternativa de alimentación<sup>16</sup>. Siempre que la vía digestiva sea funcionante conviene mantener el trofismo intestinal, siendo más adecuado alimentar al paciente a través de una sonda de alimentación. La elección del tipo de sonda (nasogástrica frente a la gastrostomía) suele generar discrepancias. Se debe tener en cuenta para su elección, el tiempo previsto para la recuperación de la vía oral y el confort del paciente. Según la revisión realizada por Cochrane en 2010<sup>17</sup>, la gastrostomía asocia una probabilidad inferior de fracaso de la intervención, lo que sugiere que es más efectiva y segura en comparación con la SNG. No obstante, no se encontraron diferencias significativas en las tasas de mortalidad ni de neumonía. En nuestro caso, tras un tiempo prudencial con SNG y ante la previsión de no recuperar la vía oral durante el tiempo que se administró el tratamiento oncológico, se indicó una gastrostomía. Actualmente en pacientes con neoplasias de cabeza y cuello se está instaurando la gastrostomía como medida profiláctica frente a la reactiva, siendo otro motivo de frecuente discusión en la literatura. En el trabajo de Locher *et al.*<sup>18</sup>, concluyen que la evidencia de una colocación profiláctica es débil y los beneficios no están bien establecidos. Sin embargo, en otros trabajos<sup>8,9</sup>, los pacientes de alto riesgo nutricional y medida profiláctica pierden un 2% menos de peso (clínicamente significativo), tienen estancias hospitalarias más cortas y menor tasa de readmisiones.

Seleccionada la vía de administración, conviene incidir sobre el tipo de dieta o nutrición a administrar a través de la sonda. Pese a existir en el mercado una gran variedad de fórmulas comerciales de NE, es habitual encontrar pacientes con dieta tradicional triturada a través de la sonda con los riesgos que supone<sup>10,11</sup>, tales como: escasa homogeneidad y textura viscosa que pueden producir obstrucciones de la sonda, por lo que deben diluirse obteniendo una composición nutritiva inexacta e insuficiente que no cubriría las necesidades nutricionales, además del mayor riesgo de contaminación por la manipulación. En este caso, además de tramitar la colocación de gastrostomía, se

pautó NE por estar indicado y también cumplir los criterios de financiación del Sistema Nacional de Salud<sup>19</sup>.

## CONCLUSIONES

Una valoración nutricional al diagnóstico, durante la evolución y tras el tratamiento de la enfermedad, así como la adecuación de la textura de la dieta y del aporte nutricional de la misma, permitirá mejorar el estado nutricional y disminuir las complicaciones asociadas al tratamiento oncológico o su interrupción. Por tanto, en la práctica clínica es recomendable la elaboración de circuitos multidisciplinarios para la derivación de estos pacientes a un experto en nutrición al diagnóstico de la enfermedad.

La gastrostomía profiláctica disminuirá la prevalencia de desnutrición en aquellos pacientes que presenten o tengan una elevada probabilidad de presentar disfagia severa durante el tratamiento. Para un adecuado tratamiento nutricional y facilitar la tolerancia a la nutrición, se debe supervisar las tomas, adecuando el modo de administración (por bolos, por gravedad o por bomba), la frecuencia y el volumen de las mismas.

Se desaconseja la utilización de fórmulas caseras a través de sondas de alimentación, ya que se asocian con mayores riesgos nutricionales, de obstrucción y de contaminación. Se recomienda el uso de fórmulas de nutrición artificial para evitar complicaciones higiénico-dietéticas, adaptando el tipo de fórmula a las necesidades del paciente.

La valoración de la disfagia debe realizarse de forma continuada a lo largo de todo el proceso. Tanto las medidas nutricionales como las dietéticas se deben adecuar según las necesidades individuales, acorde a la evolución y en función del tratamiento. Cuando la deglución lo permita, se realizará una progresión dietético-nutricional, desde el uso de nutrición enteral hasta el consumo de una dieta oral adaptada en textura y reforzada con enriquecedores dietéticos para lograr cubrir los requerimientos nutricionales del paciente.

Finalmente, los autores consideramos que la intervención de un Dietista-Nutricionista para educar en hábitos de vida saludable es primordial, especialmente en el ámbito de la atención primaria, donde se podrían prevenir este tipo de enfermedades. Además, deben formar parte de los equipos multidisciplinarios para realizar intervención dietético-nutricional en pacientes enfermos, con el objetivo de prevenir la desnutrición relacionada con la enfermedad, disminuir su incidencia o paliar la gravedad de la misma.

## CONFLICTO DE INTERESES

Los autores expresan que no existen conflictos de interés al redactar el manuscrito.

## REFERENCIAS

- (1) Fernández MT, Saenz CA, de Sás MT, Alonso S, Bardasco ML, Alves MT, et al. Desnutrición en pacientes con cáncer; una experiencia de cuatro años. *Nutr Hosp.* 2013; 28(2): 372-81.
- (2) García Rojas LE, Trujano-Ramos LA, Pérez-Rivera E. Factores de riesgo nutricional en pacientes con cáncer de cabeza y cuello en el Centro de Atención Oncológica del estado de Michoacán. *Nutr Hosp.* 2013; 28(5): 1483-6.
- (3) García-Luna PP, Parejo Campos J, Pereira Cunill JL. Causas e impacto clínico de la desnutrición y caquexia en el paciente oncológico. *Nutr Hosp.* 2006; 21(Supl 3): 10-6.
- (4) Hashibe M, Brennan P, Chuang S, Boccia S, Castellsague X, Chen C, et al. Interaction between Tobacco and Alcohol Use and the Risk of Head and Neck Cancer: Pooled Analysis in the International Head and Neck Cancer Epidemiology Consortium. *Cancer Epidemiol Biomarkers Prev.* 2009; 18(2): 541-50.
- (5) Blot WJ, McLaughlin JK, Winn DM, Austin DF, Greenberg RS, Preston-Martin S, et al. Smoking and drinking in relation to oral and pharyngeal cancer. *Cancer Res.* 1988; 48(11): 3282-7.
- (6) Alshadwi A, Nadershah M, Carlson ER, Young LS, Burke PA, Daley BJ. Nutritional Considerations for Head and Neck Cancer Patients: A Review of the Literature. *J Oral Maxillofac Surg.* 2013; 71(11): 1853-60.
- (7) Pérez DA, De Nicola L, Namendys-Silva SA, Copca ET, Hernández M, Herrera Á, et al. Estado nutricional de los pacientes con cáncer de cavidad oral. *Nutr Hosp.* 2013; 28(5): 1458-62.
- (8) Brown TE, Banks MD, Hughes BGM, Lin CY, Kenny LM, Bauer JD. Comparison of Nutritional and Clinical Outcomes in Patients with Head and Neck Cancer Undergoing Chemoradiotherapy Utilizing Prophylactic versus Reactive Nutrition Support Approaches. *J Acad Nutr Diet.* 2018; 118(4): 627-36.
- (9) Bradley PT, Brown T, Paleri V. Gastrostomy in head and neck cancer: current literature, controversies and research. *Curr Opin Otolaryngol Head Neck Surg.* 2015; 23(2): 162-70.
- (10) De Miguel C, Riestra A. Nutrición enteral: indicaciones, tipos de fórmulas y criterios de selección. *Jano.* 2008; 1719: 45-8.
- (11) Klek S, Szybinski P, Sierzega M, Szczepanek K, Sumlet M, Kupiec M, et al. Commercial enteral formulas and nutrition support teams improve the outcome of home enteral tube feeding. *JPEN J Parenter Enteral Nutr.* 2011; 35(3): 380-5.
- (12) Álvarez J, Río JD, Planas M, García Peris P, García de Lorenzo A, Calvo V, et al. Documento SENPE-SEDOM sobre la codificación de la desnutrición hospitalaria. *Nutr Hosp.* 2008; 23(6): 536-40.
- (13) Candela CG, Pérez LL, Auñón PZ, Suárez LR, Pérez SC, Monzón AZ, et al. Algoritmos de evaluación y tratamiento nutricional en el paciente adulto con cáncer. *Soporte nutricional en el paciente oncológico (2ª ed.)*. Madrid: You&Us editores, 2004; 265-84.
- (14) Brown T, Banks M, Hughes B, Kenny L, Lin C, Bauer J. Protocol for a randomized controlled trial of early prophylactic feeding via gastrostomy versus standard care in high risk patients with head and neck cancer. *BMC Nurs.* 2014; 13: 17.
- (15) Oria E, Arias F. Soporte con nutrición enteral en tumores de cabeza y cuello. *Med Clin.* 2009; 132(2): 59-61.
- (16) Martín C, Fernández ME, San Román J, Tapia M, Domínguez J. Nutrición postoperatoria en pacientes con cáncer de cabeza y cuello. *Nutr Hosp.* 2003; 18(5): 243-7.
- (17) Gomes CA, Lustosa SAS, Matos D, Andriolo RB, Waisberg DR, Waisberg J. Percutaneous endoscopic gastrostomy versus nasogastric tube feeding for adults with swallowing disturbances. *Cochrane Database Syst Rev.* 2010; (11): CD008096.
- (18) Locher JL, Bonner JA, Carroll WR, Caudell JJ, Keith JN, Kilgore ML, et al. Prophylactic percutaneous endoscopic gastrostomy tube placement in treatment of head and neck cancer: a comprehensive review and call for evidence-based medicine. *JPEN J Parenter Enteral Nutr.* 2011; 35(3): 365-74.
- (19) Ministerio de Sanidad, Servicios sociales e igualdad. Guía descriptiva de la prestación con productos dietéticos del Sistema Nacional de Salud. Madrid 2012.