

Nota Clínica

Osificación heterotópica tras artroplastia de cadera: papel de la gammagrafía SPECT/TC ósea

Ana Moreno-Ballesteros¹, María de Bonilla-Candau², Blanca Cabaleiro-Burguillos³, Ángel Custodio Rebollo-Aguirre¹, Elena Sánchez-de Mora¹, Amelia Jiménez-Heffernan¹

¹Servicio de Medicina Nuclear. Hospital Universitario Juan Ramón Jiménez. Huelva. ²Servicio de Medicina Nuclear. Hospital Universitari Vall d'Hebron. Barcelona. ³Servicio de Rehabilitación. Hospital Universitario Juan Ramón Jiménez. Huelva

Resumen

Palabras clave:
Osificación heterotópica.
Gammagrafía ósea. SPECT/TC.
Biomodelo. 3D.

La osificación heterotópica es una condición limitante, que afecta predominantemente a la cadera. Dada su relación con patología postraumática/posquirúrgica, la gammagrafía ósea SPECT/TC resulta de especial utilidad en el diagnóstico diferencial con movilización protésica, aun cuando no hay alteraciones radiológicas. Además, resulta ser una herramienta eficaz para planificación quirúrgica atendiendo al grado de maduración ósea y la posibilidad de fabricar biomodelos mediante impresión 3D.

Recibido: 04/05/2023 • Aceptado: 10/07/2023

Conflicto de intereses: los autores declaran no tener conflicto de interés.

Moreno-Ballesteros A, de Bonilla-Candau M, Cabaleiro-Burguillos B, Custodio Rebollo-Aguirre Á, Sánchez-de Mora E, Jiménez-Heffernan A. Osificación heterotópica tras artroplastia de cadera: papel de la gammagrafía SPECT/TC ósea. Rev Osteoporos Metab Miner 2023;15(3):125-128

DOI: 10.20960/RevOsteoporosMetabMiner.00016

Correspondencia:

Ana Moreno-Ballesteros. Servicio de Medicina Nuclear. Hospital Universitario Juan Ramón Jiménez. Ronda Norte, s/n, 21005 Huelva
e-mail: anamoreno_ballesteros@hotmail.com

CASO CLÍNICO

Presentamos un paciente varón de 55 años intervenido de prótesis total de cadera (PTC) derecha hace dos años y medio, con persistencia del dolor y limitación de la movilidad, sin alteraciones significativas en la RX (Fig. 1). Se solicita gammagrafía ósea en tres fases con ^{99m}Tc -difosfonatos para valorar movilización protésica. Las fases precoces no muestran alteraciones significati-

vas (Fig. 2 A y B). En la fase ósea tardía se aprecia hipercaptación del trazador en tercio proximal de fémur derecho (Fig. 2C, flecha), correspondiéndose en las imágenes de fusión SPECT/TC (Fig. 3) con actividad osteogénica aumentada en islotes óseos (de hasta 1,8 cm) en partes blandas adyacentes al trocánter mayor. Dichos hallazgos son compatibles con osificaciones heterotópicas (OH), descartándose movilización de PTC derecha.

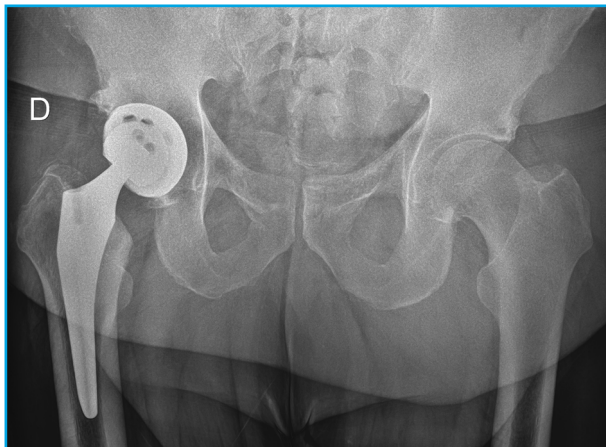

Figura 1. RX simple de caderas tras 2 años y 4 meses de la implantación de la PTC derecha sin signos de movilización.

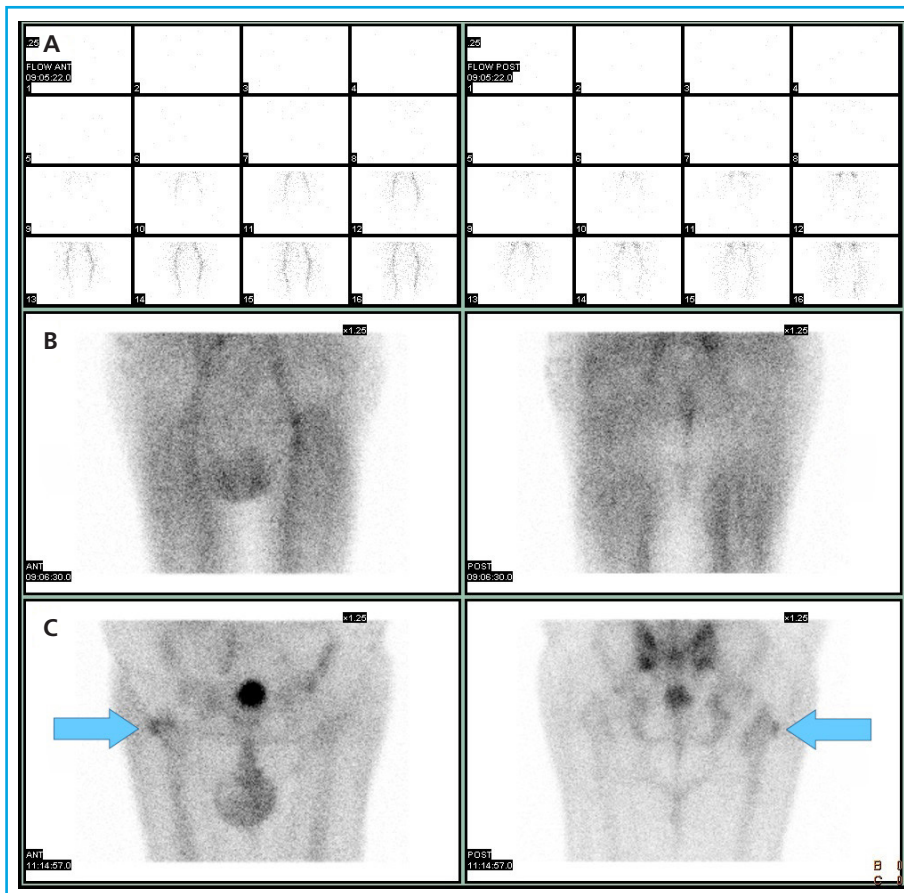


Figura 2. Proyecciones anterior (columna izquierda) y posterior (columna derecha) de la gammagrafía ósea sin mostrar alteraciones significativas en las fases precoces de flujo (A) y pool vascular (B). En la fase ósea tardía (C) identificamos un incremento focal e irregular de la actividad osteoblástica en tercio proximal del fémur derecho (flechas).

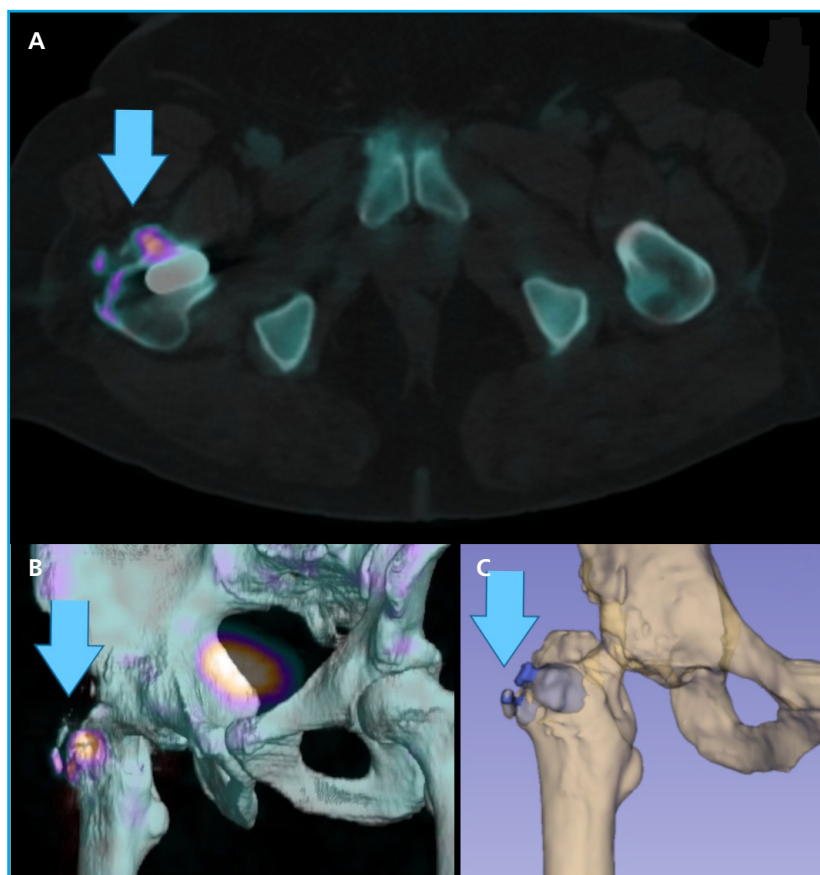


Figura 3. Corte axial de imagen fusionada SPECT/TC (A), reconstrucción 3D (B) y segmentación mediante software 3Dslicer (9) (C) en los que se identifica el aumento de actividad osteoblástica (flechas) en osificación heterotópica periarticular, descartando movilización significativa de PTC derecha. La delimitación del área de actividad osteoblástica mediante la segmentación semiautomática puede ser una herramienta útil dentro de la planificación quirúrgica.

DISCUSIÓN

La OH es una condición limitante (dolor y disminución del balance articular) debido a formación anómala de hueso laminar maduro en partes blandas adyacentes al hueso periarticular (1,2). De prevalencia variable (entre el 10 y el 53 %) (3), la articulación de la cadera es la más frecuentemente afectada. A pesar de su etiología incierta, se relaciona con antecedentes de patología congénita/postrumática/posquirúrgica activadora de las células progenitoras de osteoblastos y condroblastos que provocan precipitación de sales de calcio dentro del tejido conjuntivo (4). Además, algunos artículos recogen el incremento sérico de citoquinas inflamatorias (TNF, IL-1, IL-6 y proteína quimioatrayente de monocitos) y fosfatasa alcalina en las fases iniciales de esta formación ósea, también presentes en el proceso reparativo postraumático (5). La gammagrafía permite el diagnóstico precoz de la OH antes de que se observen alteraciones en la RX, incluso siendo más precoz que en TC/RM (6). Además, la adquisición SPECT/TC tiene especial utilidad en el diagnóstico diferencial con movilización protésica y miositis osificante, permitiendo también la planificación de cirugías mediante la impresión 3D de biomodelos (7,8). Aunque inicialmente el tratamiento de la OH es conservador, la

gammagrafía puede aportar datos del grado de maduración ósea que establecerán el momento óptimo de la cirugía, en caso de estar indicada (9).

BIBLIOGRAFÍA

- Schmidt J, Hackenbroch MH. A new classification for heterotopic ossifications in total hip arthroplasty considering the surgical approach. *Arch Orthop Trauma Surg* 1996;115:339-43. DOI: 10.1007/BF00420328
- Shehab D, Elgazzar AH, Collier BD. Heterotopic ossification. *J Nucl Med* 2002;43(3):346-53.
- Romero-Muñoz LM, Barriga-Martin, A, DeJuan-García, J. Cirugía de la anquilosis de cadera por osificación heterotópica secundaria a lesión medular. *Rev Esp Cir Ortop Traumatol* 2018; 62:458-66. DOI: 10.1016/j.recot.2018.01.003
- García-Arpa M, Flores-Terry MA, Franco-Muñoz M, Villasanti-Rivas N, González-Ruiz L, Banegas-Illescas ME. Report of a man with heterotopic ossification of the legs. *Reumatol Clin* 2020; 16:300-2. DOI: 10.1016/j.reuma.2018.03.004
- Zagarella A, Impellizzeri E, Maiolino R, Attolini R, Castoldi MC. Pelvic heterotopic ossification: when CT comes to the aid of MR imaging. *Insights Imaging*.2013;4:595-603. DOI: 10.1007/s13244-013-0265-5

6. Purcell KF, Lachiewicz PF. Heterotopic Ossification After Modern Total Hip Arthroplasty: Predisposing Factors, Prophylaxis, and Surgical Treatment. *J Am Acad Orthop Surg* 2023;31:490-6. DOI: 10.5435/JAAOS-D-22-01070
7. Ballard DH, Wake N, Witowski J, Rybicki FJ, Sheikh A; RSNA Special Interest Group for 3D Printing Abdominal, Hepatobiliary, and Gastrointestinal Conditions Voting Group. Radiological Society of North America (RSNA) 3D Printing Special Interest Group (SIG) clinical situations for which 3D printing is considered an appropriate representation or extension of data contained in a medical imaging examination: abdominal, hepatobiliary, and gastrointestinal conditions. *3D Print Med* 2020;8:6-13. DOI: 10.1186/s41205-020-00065-6
8. Van den Wyngaert T, Paycha F, Strobel K, Kampen WU, Kuwert T, van der Bruggen W, et al. SPECT/CT in Postoperative Painful Hip Arthroplasty. *Semin Nucl Med* 2018;48:425-38. DOI: 10.1053/j.semnuclmed.2018.05.002
9. Nieto Morales ML, Lara Martínez MF, Luna Gómez C, Bello Báez A, Allende Riera AJ. Osificación heterotópica en paciente con SARS-CoV-2: imágenes gammagráficas y radiológicas [Heterotopic ossification in SARS-CoV-2: Scintigraphic and radiological images]. *Rehabilitacion* 2022;56:399-403. DOI: 10.1016/j.rh.2021.09.003
10. Fedorov A, Beichel R, Kalpathy-Cramer J, Finet J, Fillion-Robin J-C, Pujol S, et al. 3D Slicer as an Image Computing Platform for the Quantitative Imaging Network. *Magnetic Resonance Imaging* 2012;30:1323-41. DOI: DOI: 10.1016/j.mri.2012.05.001