

Escenario Clínico y Toma de Decisiones

Osteonecrosis en el contexto de denosumab. Visión del médico especialista en metabolismo óseo y del médico especialista en maxilofacial

Caso clínico:

Se remite desde atención primaria a una paciente de 77 años, posmenopáusica desde los 53, que fue diagnosticada de osteoporosis en otra comunidad hace 6 años. La T score de la densitometría en aquel momento era de T-2.8 en columna vertebral, T-3.5 en cuello femoral y T-3.3 en cadera total. Inicialmente recibió risedronato, que hubo que suspender por mala tolerancia digestiva al año de tratamiento y por ello se cambió a denosumab semestral.

Entre sus antecedentes personales y familiares la paciente es hipertensa con buen control y su madre sufrió una fractura la cadera a los 86 años.

La enferma comenta que, a raíz de una manipulación dental, *consistente en una extracción y colocación de dos implantes* realizada hace 7 meses, comenzó con dolor y falta de cicatrización de la zona mandibular. Su dentista le dijo que desarrolló una osteonecrosis y, desde entonces, no se ha vuelto a inyectar denosumab. Tras la retirada de los implantes y el tratamiento local con plasma rico en plaquetas ha ido mejorando la sintomatología.

La T score en la densitometría actual es de -2.5 en columna vertebral, -3 en cuello femoral y -2.8 en cadera total.

Recibido: 06/05/2024 • Aceptado: 06/05/2024

Conflicto de intereses: los autores declaran no tener conflictos de interés.

Inteligencia artificial: los autores declaran no haber usado inteligencia artificial (IA) ni ninguna herramienta que use IA para la redacción del artículo.

Gómez Alonso C, Cebrián Carretero JL. Osteonecrosis en el contexto de denosumab. Visión del médico especialista en metabolismo óseo y del médico especialista en maxilofacial. Rev Osteoporos Metab Miner 2024;16(1):16-23

DOI: 10.20960/RevOsteoporosMetabMiner.00042

Correspondencia:

Carlos Gómez Alonso. Unidad de Gestión Clínica de Metabolismo Óseo. Hospital Universitario Central de Asturias. Universidad de Oviedo. Oviedo
e-mail: gomezcarlos@uniovi.es

VISIÓN DEL MÉDICO ESPECIALISTA EN METABOLISMO ÓSEO

Dr. Carlos Gómez Alonso

Unidad de Gestión Clínica de Metabolismo Óseo. Hospital Universitario Central de Asturias. Universidad de Oviedo. Oviedo

El caso planteado es el arquetipo de una paciente con osteoporosis, con alto riesgo de fractura, tratada con una secuencia de antirresortivos durante un periodo de 6 años, con cierta eficacia en términos de masa ósea y sin haber sufrido fracturas en este periodo, pero que ha tenido una complicación rara, pero característica del tratamiento: osteonecrosis de maxilar, aunque no se precisa la temporalidad de la extracción dental respecto a la dosis de denosumab.

Una visión holística del caso nos plantea el abordaje de la interconexión local, ya abordado por su odontólogo y, lo que es más relevante, el manejo clínico posterior de su osteoporosis.

Puede ser de utilidad una visión global del problema, más allá de las particularidades del caso expuesto, que pueda aportar una perspectiva en la mayoría de los casos que se nos puedan plantear.

ENFERMEDAD METABÓLICA ÓSEA Y SALUD DENTAL

Las repercusiones odontológicas en las enfermedades metabólicas óseas son frecuentes: desde la pérdida de piezas dentales, que forma parte de las primeras descripciones clínicas de la osteoporosis, es una manifestación cardinal en la hipofosfatasa, la asociación con dientes hipoplásicos y la alta frecuencia de caries y destrucción de piezas dentales en la osteogénesis imperfecta, las alteraciones en la oclusión de la enfermedad de Paget o en la osteopetrosis, y diversas complicaciones en el hiperparatiroidismo primario y en la osteodistrofia renal (1).

Con todo, lo que más ha trascendido en la práctica clínica en los últimos años es una complicación muy poco frecuente como es la osteonecrosis de maxilares (ONM), asociada al tratamiento con antirresortivos en pacientes con osteoporosis, fundamentalmente bisfosfonatos (BP) y denosumab. Importante es la discriminación con respecto a los pacientes oncológicos en los que los mismos fármacos se usan en dosis muy superiores y la incidencia es notablemente mayor (2).

OSTEONECROSIS Y OSTEONECROSIS DE MAXILARES (ONM)

Puede resultar paradójico el hecho de que es posible que aparezca una osteonecrosis en cualquier hueso, los infartos o secuestros óseos, asintomáticos cuando se sitúan en áreas centrales del hueso, o tener una repercusión articular si se producen en la proximidad de la articulación, como ocurre en la necrosis avascular de la cadera o de los húmeros, pero que ni son más frecuentes con el tratamiento antirresortivo e incluso se utilizan para frenar la progresión (3,4), y en nada se parecen a la ONM asociada a antirresortivos.

Posiblemente el factor cardinal de esta diferencia venga condicionado porque los maxilares están situados en una fosa séptica, de la que les separa únicamente la mucosa oral. La inflamación crónica de la mucosa gingival va a hacer que se pierda hueso alveolar, como ocurre en pacientes con artritis inflamatoria, va a debilitar la barrera epitelial y, quizás también altere la vascularización (5,6). De ahí que sean factores de riesgo adicionales para la ONM asociada a fármacos, además de los antirresortivos, la diabetes, el consumo de alcohol, el uso de corticoides, inmunosupresores, inhibidores de la vascularización, tabaquismo y la mala higiene dental (7).

La primera descripción de ONM se realizó como enfermedad profesional en trabajadores con fósforo blanco en 1906, como por ejemplo en decoradores de cerámica que “afinaban” la punta de sus pinceles con la boca: fosfocrosis (formalmente fósforo necrosis de la mandíbula) (8). Posteriormente se describe la osteonecrosis asociada a radioterapia local en tumores de cabeza/cuello: osteonecrosis rádica (9). El común denominador de ambas era la enorme extensión de la necrosis, la abscesificación y fistulización hacia la piel, con deformidades severas y muy mal pronóstico. Esta consideración es relevante dado que todavía hoy se utilizan imágenes de dichos procesos para “ilustrar” a los pacientes de lo que puede ser una osteonecrosis de maxilares. En el capítulo de anécdotas históricas señalar que, en las aproximaciones al tratamiento médico, en estos casos se incluían la terapia PENTO —pentoxifilina, tocoferol (para mitigar el componente vascular) y clodronato (para mejorar el componente óseo)— (10), prescindiendo posteriormente de asociar el bisfosfonato (11).

No fue hasta 2003 cuando se describe como ONM asociada a BP (BRONJ, en la literatura internacional), en un paciente con mieloma múltiple tratado con pamidronato a dosis altas, la persistencia durante más de 8 semanas de exposición ósea en la cara gingival (12). Posteriormente el término evoluciona a osteonecrosis asociada a antirresortivos, al constatar que también un potente antirresortivo, como el denosumab, podría condicionar la enfermedad y, finalmente, osteonecrosis asociada a fármacos (MRONJ), al constatar aumento

de riesgo asociado con otros fármacos no relacionados con el tratamiento de la osteoporosis (13). Es relevante destacar el diagnóstico diferencial de la lesión maxilar, más allá de la medicación concomitante, que incluye sinusitis maxilar, caries dental profunda, osteítis alveolar, gingivitis y periodontitis, absceso periapical, sarcoma y osteomielitis esclerosante crónica (7).

OSTEONECROSIS DE MAXILARES ASOCIADA A FÁRMACOS ANTIOSTEOPORÓTICOS

El aluvión de publicaciones al respecto, más de 4 700 entradas en PubMed, no se ha visto acompañada de una razonable mejora en la prevención y el tratamiento de la ONM. La causa es la escasa incidencia, también motivo de discrepancia entre odontoestomatólogos/maxilofaciales y osteólogos el componente estocástico de su aparición (pese a que se reconozcan factores de riesgo, quizás el más relevante sean las intervenciones dentales), que condiciona la práctica ausencia de ensayos clínicos controlados respecto a su prevención y/o tratamiento. Baste como ejemplo que en la magnífica revisión crítica de la European Calcified Tissues Society, publicada en 2022, pese a utilizar 254 citas bibliográficas, en sus algoritmos de manejo aparece con demasiada frecuencia el verbo considerar, discutir... y medidas muy generales tanto en pacientes con osteoporosis como en pacientes oncológicos, antes o durante el tratamiento con antirresortivos (2).

En nuestra práctica clínica habitual padecemos la clasificación de la ONM asociada a fármacos más extendida de la American Association of Oral and Maxilofacial Surgeons (2) que, sin ánimo de ser extensiva, incluye:

1. "En riesgo": todos los pacientes asintomáticos en tratamiento con medicamentos con efectos óseos (razonable para antirresortivos potentes, como los bifosfonatos, denosumab, dudoso para romosozumab, pero no aceptable para los estrógenos, los SERMS [raloxifeno/bazedoxifeno] o incluso teriparatide).
2. Estadio 0: no hay evidencia clínica de hueso necrótico, pero sí síntomas o hallazgos clínicos/radiológicos inespecíficos (cualquier síntoma oral en pacientes en tratamiento).
3. Estadios 1 (hueso expuesto o fistula sin síntomas), 2 (hueso expuesto o fistula y signos de inflamación) y 3 (en el que se añade extensión más allá de hueso alveolar o fractura patológica o fistulización extraoral) que no serían discutibles.
4. Variante no expuesta (no ampliamente aceptada y excluida en las últimas actualizaciones): presencia inexplicable de dolor en los maxilares, fístula, hinchazón, dientes móviles o fractura mandibular

diagnosticada después de excluir enfermedades comunes de la mandíbula que se sabe que causan manifestaciones similares (14).

Posiblemente esta propia clasificación sea responsable de las diferentes percepciones en incidencia entre los profesionales odontológicos y los médicos relacionados con el metabolismo óseo.

¿CUÁL ES EL RIESGO DE LOS PACIENTES CON OSTEOPOROSIS Y LOS DIFERENTES FÁRMACOS?

Existe una notable dispersión en los datos de incidencia en función de su origen, e incluso con variaciones geográficas, y en el modo de expresarlos.

Para los BP orales, se estima una incidencia de entre 1/10 000 a 1/100 000 pacientes/año de tratamiento (15), del 0,01 % al 0,06 % para BP orales (2) y con un incremento a partir del cuarto año de exposición del 0,23 % (16), sin que esté claro un incremento de riesgo para BP intravenosos (zoledrónico 0,9/10 000 paciente año) (13,17), pese a que algunas guías de práctica clínica le consideran de mayor riesgo (18), posiblemente por la influencia de los incrementos de riesgo observados en indicación oncológica (19).

En el caso de denosumab, la incidencia en el estudio pivotal fue de 5,2/10 000 pacientes-año, y a 10 años, 35/100 000 pacientes-año, o del 0,30 % (12).

Comparativamente, un estudio atribuye un riesgo de 4,5/10 000 pacientes-año con BP orales frente a 28,3 /10 000 pacientes-año con denosumab, si bien dos tercios de los pacientes de este estudio habían estado en tratamiento con BP orales antes de introducir el denosumab (16,20).

En el caso de romosozumab, pese a su modesto efecto antirresortivo, los datos iniciales estiman una incidencia de entre 0,02 y 0,03 % (13), derivados de la presencia de un caso en el ensayo clínico frente a placebo (21) y de un caso en el grupo de tratamiento secuencial con alendrónico (22).

MEDIDAS PREVENTIVAS EN ONM ASOCIADAS A FÁRMACOS EN PACIENTES CON OSTEOPOROSIS

Es universal la recomendación de explorar la cavidad oral para promover el mejor estado dental posible antes de iniciar el tratamiento con antirresortivos potentes (2,23,24), aunque esta consideración debería tener:

- Asesoramiento al profesional dental sobre el riesgo de fractura del paciente a corto plazo para evitar que el saneamiento dental se prolongue un tiempo excesivo, sobre todo en pacientes con fracturas recientes y un altísimo riesgo de fractura en los que, por la razón que sea, no es posible un tratamiento anabólico.
- Asesoramiento al paciente sobre posibles opciones del tratamiento dental, más allá del posible efecto adverso al poner un tratamiento antirresortivo. No es infrecuente que se planteen tratamientos dentales teóricamente muy eficientes (implantes dentales) en pacientes que, por su osteoporosis, no tienen un hueso alveolar suficiente como para soportar los implantes y pueden “perderlos” sin que medie el tratamiento antirresortivo (Fig. 1), valorando alternativas como puentes, prótesis removibles, etc. (Fig. 2).

Si el paciente ya está en tratamiento antirresortivo debemos asesorar a ambos de que no está contraindicada la realización de extracciones o de implantes por dicha condición, el 50 % de los odontólogos así lo cree (25). La inoperancia de determinar CTX para predecir el riesgo de osteonecrosis (2,23,24) y, respecto a la conveniencia de suspender o no temporalmente el tratamiento antirresortivo, el dato fundamental es el riesgo de fractura del paciente, así como la no vinculación del riesgo de ONM al estado cualitativo/cuantitativo de la masa ósea (26).

La interrupción temporalmente del tratamiento de los bisfosfonatos no se ha demostrado que sea útil para prevenir la aparición de ONM (27) debido a su propia farmacocinética y a su persistencia en el tejido óseo. No obstante, algunas pautas, como suspender 4-8 semanas el BP oral antes de la extracción y reintroducirlo una vez cicatrizada la mucosa oral, puede tener un efecto ansiolítico en el odontólogo y en el paciente y no confiere a este último un incremento relevante de su riesgo de fractura (28,29).

En el polo opuesto se encuentra el denosumab: su suspensión entraña un notable efecto rebote, con incremento del riesgo de fractura, incluso a muy corto plazo (hasta un mes después de la dosis prevista puesta), incluso de fracturas vertebrales múltiples si el paciente tiene fracturas prevalentes (30,31). En este caso, se aconseja realizar la intervención (exodoncia/implante) en el periodo intermedio entre dos dosis (28) o al finalizar el periodo interdosis (32).

Ni que decir tiene que, ante un problema dental agudo, sin respuesta al tratamiento médico, con persistencia clínica y sufrimiento del paciente, es a este al que le corresponde tomar la decisión, previa información veraz del riesgo personalizado, incluso firmando un consentimiento informado. No es de recibo “esperar unas semanas o meses” para mayor sosiego del odontólogo/estomatólogo.

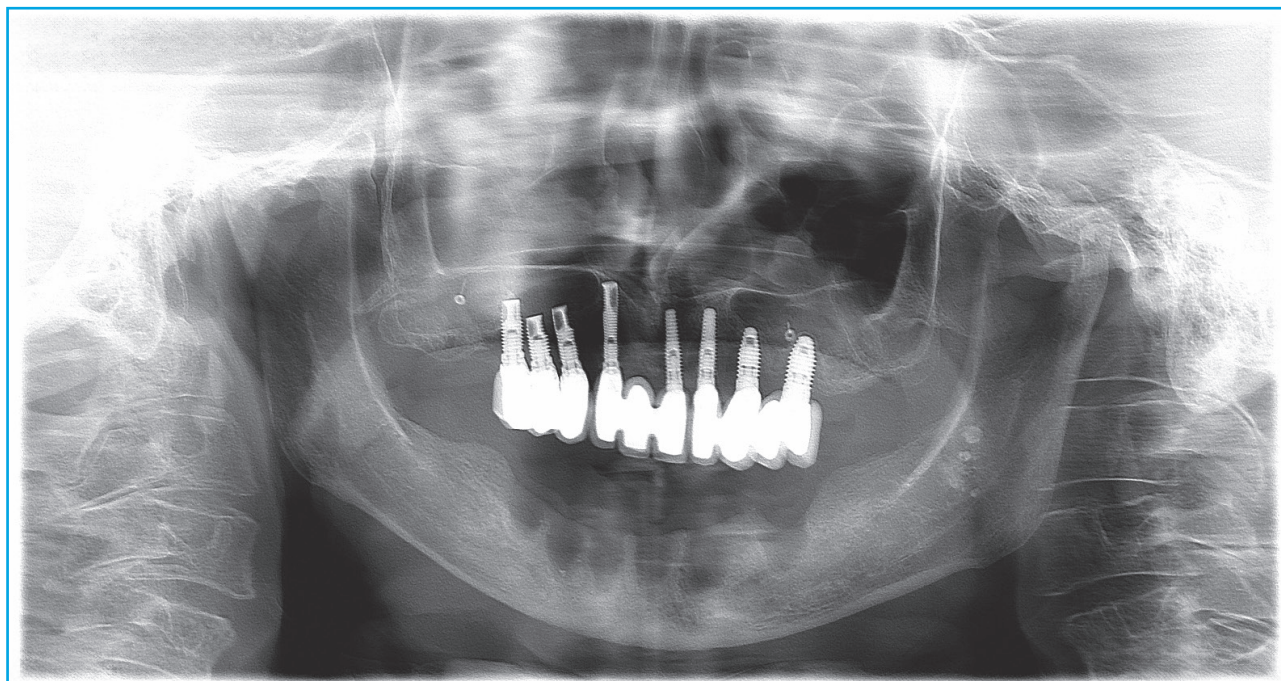


Figura 1. Paciente de 69 años de edad, osteoporosis grave (lumbar: -5; cuello de fémur: -3,2; cadera total: -3,6 T), cifosis dorsal con dos fracturas vertebrales de grado II. Remitida por pérdida de 6 implantes dentales en la mandíbula, movilidad de dos implantes en el maxilar superior. La paciente, sin tratamiento de su osteoporosis, llevaba 14 meses en el proceso de implantes, incluyendo trasplante de hueso para elevar el seno maxilar. ¿Está justificado este tratamiento?

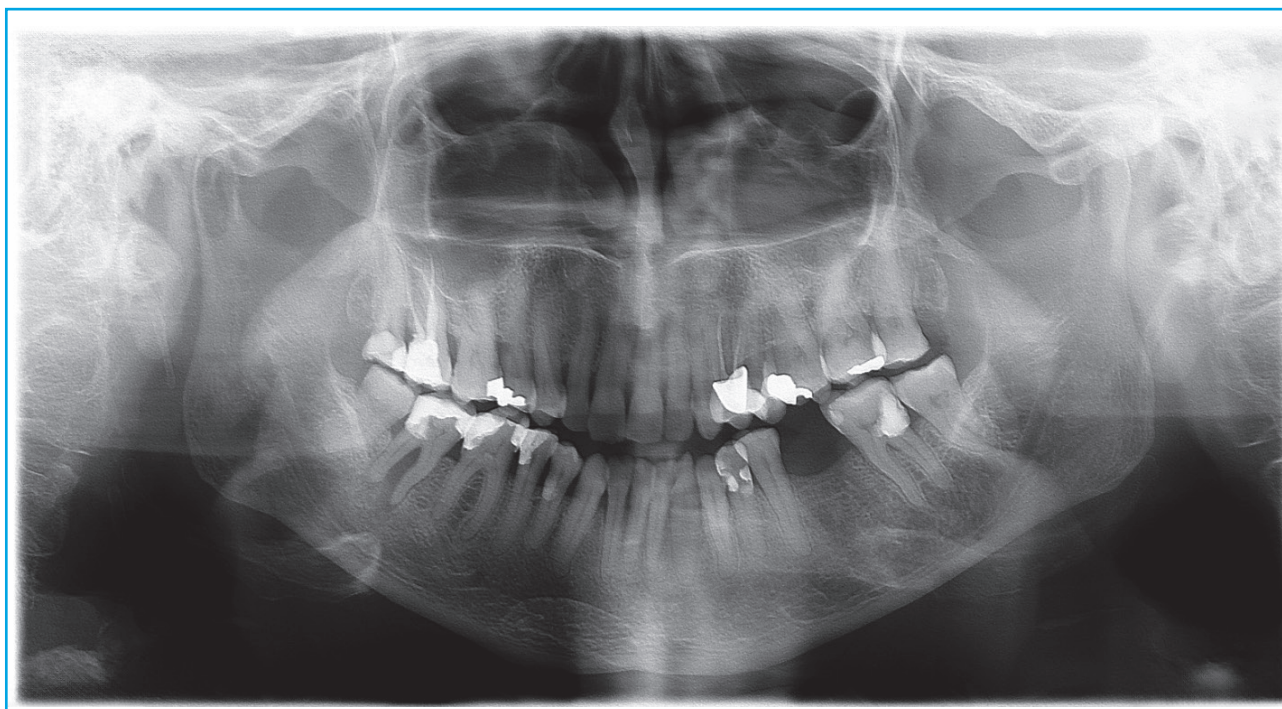


Figura 2. Paciente de 66 años de edad, tres fracturas vertebrales, 6 años en tratamiento con denosumab. DMO basal de $-3,4 T$ en columna lumbar y de $-2,3 T$ en cuello femoral (actual de $-2,4$ y $-1,9 T$). Extracción dental sin problemas. Le plantean implante con interrupción del denosumab. ¿Y si nos quedamos con un puente?

En cualquier caso, siempre es aconsejable extremar las medidas antisépticas en el momento quirúrgico, incluso profilaxis antibiótica (amoxicilina clavulánico desde el día anterior hasta completar 8 días en los pacientes que acumulen factores múltiples de riesgo) y enjuagues periódicos con clorhexidina, evitar extracciones múltiples en un acto quirúrgico e incluso suturar la mucosa gingival tras la extracción (28,29).

TRATAMIENTO DE ONM ESTABLECIDA

Aunque el tratamiento específico de la ONM es un ámbito de competencia del profesional especialista en patología oral, existen varias alternativas e incluso metaanálisis sobre el tema (2,28,29,33). Sin embargo, es conveniente resaltar que, si se plantea utilizar teriparatida, hay que respetar las contraindicaciones absolutas o relativas de dicho tratamiento: hipercalcemia, litiasis activa, gammapatía monoclonal de significado incierto, antecedentes de neoplasias malignas o antecedentes de radiación del esqueleto (24).

En casos graves el manejo quirúrgico sigue siendo la piedra angular de la terapia. Los antibióticos son el único complemento médico con evidencia convincente de beneficio en MRONJ en la actualidad (13).

MANEJO DEL TRATAMIENTO DEL PACIENTE CON OSTEOPOROSIS DESPUÉS DE UNA ONM

Es, sin duda, el nudo gordiano del caso clínico planteado y de nuestra práctica clínica habitual y, como en el caso de la leyenda, no cabe otra solución que la de Alejandro Magno: cortar el nudo con la espada.

En términos de morbilidad y de mortalidad no son comparables el riesgo de ONM y el riesgo que supone la fractura osteoporótica. *Ergo*, los pacientes con osteoporosis y alto riesgo de fractura deben continuar siendo tratados, pese a que hayan tenido una ONM.

La pregunta clave sería: ¿cuál es la probabilidad de recurrencia de ONM en un paciente que ya ha tenido un episodio de ONM?

No existe bibliografía relevante, más allá de algunos casos clínicos puntuales (34), respecto a la posibilidad de recurrencia de la ONM cuando persiste el tratamiento antirresortivo. Sí con el zoledrónico en indicación y a dosis oncológica (35).

En el caso de denosumab, hay alguna publicación que establece alguna recurrencia en enfermedad neoplásica (36), pero en el estudio Freedom y extensión, de

los 11 pacientes que tuvieron ONM, 8 continuaron con denosumab, en 7 casos se produjo la curación de la ONJ y en ningún caso hubo recurrencia (37).

En el caso de pacientes tratados con BP, si, como es habitual, llevan 4 años o más de tratamiento, momento en el que aumenta la incidencia de ONM (15) por el efecto residual de los BP acumulados en el hueso, podemos tener cierta calma y espaciar la reintroducción del fármaco (18 meses en el caso del risedronato y algo más con otros BP [38] por el efecto residual protector de nuevas fracturas. Incluso en pacientes con DMO muy baja o coexistencia con otros factores de riesgo notables de fractura (vg corticoides, fracturas múltiples, etc.) e intercalar previamente un ciclo de tratamiento con teriparatida (24).

En el caso de denosumab, la interrupción produce un efecto notable de aumento de remodelado, pérdida de masa ósea e incremento del riesgo de fractura, especialmente si el paciente tenía fracturas vertebrales prevalentes (30,31). En este caso se conoce que secuenciar el tratamiento con teriparatida no es eficiente en el medio plazo para contener el aumento de remodelado y la pérdida de masa ósea, sin datos respecto a si este hecho incrementa el riesgo de fractura (39). Se sabe que la transición a un BP oral no es suficiente si el paciente lleva más de dos años con denosumab e, incluso, en términos de masa ósea, no sería suficiente la transición a zoledrónico intravenoso (por otra parte, con mayor riesgo teórico de ONM) (40). La transición a romosozumab por el modesto impacto en el remodelado y la atenuación de su efecto osteoformador (además de estar descrito algún caso de ONM con romosozumab) tampoco parece la alternativa más eficiente. Por lo tanto, el mejor tratamiento posible para atenuar el efecto rebote de las interrupciones de denosumab sería su reintroducción. Cabría la opción de, en casos especiales de muy alto riesgo de fractura o de crisis de pánico tras plantearlo al paciente, hacer un periodo de tratamiento combinado (denosumab-teriparatida) y, posteriormente, con el paciente "estabilizado", plantear dejar solo denosumab o hacer una transición a BP.

Puestos a agotar los supuestos, si la ONM se produce en un paciente en tratamiento con romosozumab, pese a que no existen datos certeros sobre la conducta a seguir, asumiendo que posiblemente sea un paciente con altísimo riesgo de fractura, quizás pudiera continuarse con el mismo tratamiento o, si no existe contraindicación, teriparatida para 18-24 meses después pasar a un antirresortivo.

Ni que decir tiene que, si la ONM aparece en un paciente en tratamiento con teriparatida o SERMS, no hay que considerar su interrupción, dado que no hay ningún dato de aumento de riesgo de ONM y, pese a la extrema rareza, hay casos de aparición de ONM sin ningún tratamiento (41).

En resumen, en el caso que nos ocupa, la mejor opción de tratamiento sería continuar el tratamiento con denosumab, además del tratamiento local de su ONM.

VISIÓN DEL MÉDICO ESPECIALISTA EN MAXILOFACIAL

Dr. José Luis Cebrián Carretero

Servicio de Cirugía Oral y Maxilofacial. Hospital Universitario La Paz. Departamento de Anatomía, Histología y Neurociencia. Universidad Autónoma de Madrid. Madrid

La osteonecrosis por fármacos antirresortivos (MRONJ) es una condición poco frecuente que se produce fundamentalmente en pacientes con tratamiento con bifosfonatos intravenosos.

No obstante, en un hospital como el nuestro (Hospital Universitario La Paz) recibimos algunos pacientes que presentan osteonecrosis tras un tratamiento prolongado con bifosfonatos orales o denosumab. Habitualmente el desarrollo de la enfermedad sintomática viene acompañado de una manipulación quirúrgica en la que se actúa sobre el hueso de los maxilares, y más si esto supone dejar hueso expuesto a la cavidad oral, como ocurre tras las exodoncias. El caso aquí presentado es muy representativo de esta situación. Por un lado, se ha realizado una exodoncia y también se han colocado dos implantes dentales. Como he comentado, la exodoncia pone en contacto al hueso con una cavidad oral poblada de microorganismos potencialmente patógenos y la colocación de implantes exige que el hueso esté bien vascularizado para que se produzca el proceso de osteointegración. Así nos encontramos con las dos situaciones implicadas en la patogenia de la osteonecrosis, la infección y la alteración de la vascularización, que en este caso han resultado en la osteonecrosis mandibular. Afortunadamente parece que el proceso ha sido limitado y ha afectado solo al hueso en la zona de los implantes, lo que ha causado un secuestro óseo que se ha retirado al mismo tiempo que los implantes no integrados. En este momento lo más importante es legrar bien el hueso subyacente y asegurar una buena cobertura de partes blandas. El empleo del plasma rico en plaquetas o en factores de crecimiento puede ayudar a la cicatrización.

En nuestra experiencia, el tratamiento con denosumab no contraindica la colocación de implantes dentales. Normalmente preferimos realizar primero la extracción, asegurar una buena cobertura mucosa del alveolo y diferir la colocación de los implantes unas 10-12 semanas tras la exodoncia. Siempre emplearemos profilaxis antibiótica preoperatoria y tratamiento

antibiótico posoperatorio si lo consideramos indicado. En cuanto al mejor momento para realizarlo, y teniendo en cuenta que la administración del denosumab es semestral, recomendamos hacer los procedimientos 4 o 5 meses tras la administración del fármaco.

Finalmente, en lo que se refiere a la continuación del tratamiento farmacológico, habrá que poner en una balanza el beneficio que le produce el fármaco y el riesgo de osteonecrosis. Si ha sido un proceso localizado con un secuestro óseo que se ha retirado y el hueso ha curado bien, sin evidencia de progresión de la enfermedad, creemos que podría continuarse el tratamiento.

BIBLIOGRAFÍA

- Scheller EL, Hildebolt C, Civitelli R. Oral Manifestations of Metabolic Bone Diseases. In: Bilezikian JP (editor). *Primer on the Metabolic Bone Diseases and Disorders of Mineral Metabolism*. Ninth edition. Hoboken (Nueva Jersey, USA): John Wiley & Sons, Inc; 2019.
- Anastasilakis AD, Pepe J, Napoli N, Palermo A, Magopoulos C, Khan AA, et al. Osteonecrosis of the Jaw and Antiresorptive Agents in Benign and Malignant Diseases: A Critical Review Organized by the ECTS. *J Clin Endocrinol Metab* 2022;107:1441-60.
- Hong YC, Luo RB, Lin T, Zhong HM, Shi JB. Efficacy of alendronate for preventing collapse of femoral head in adult patients with nontraumatic osteonecrosis. *Biomed Res Int* 2014;716538.
- Liu B, Gao F, Xiu X, Wu T, Liu Z, Zhang B, et al. Denosumab Can Prevent Collapse in Patients with Early-Stage Steroid-Induced Osteonecrosis of the Femoral Head by Inhibiting Osteoclasts and Autophagy. *Orthop Surg*. 2023;15:256-65.
- Tetradis S, McCauley L, Aghaloo T. Osteonecrosis of the Jaw. In: Bilezikian JP. *Primer on the Metabolic Bone Diseases and Disorders of Mineral Metabolism*. Ninth Edition. Hoboken (Nueva Jersey, USA): John Wiley & Sons, Inc; 2019.
- Tetradis S, Allen MR, Ruggiero SL. Pathophysiology of Medication-Related Osteonecrosis of the Jaw. A Minireview. *JBMR Plus* 2023;7:e10785.
- Sharma S, Shankar R, Ravi Kiran BS, Breh R, Sarangi S, Kumar Upadhyay A. A Narrative Review of Osteonecrosis of the Jaw: What a Clinician Should Know. *Cureus* 2023;15:e51183.
- Hughes JP, Baron R, Buckland DH, Cooke MA, Craig JD, Duffield DP, et al. Phosphorus necrosis of the jaw: a present-day study. *Br J Ind Med* 1962;19:83-99.
- Chronopoulos A, Zarra T, Ehrenfeld M, Otto S. Osteoradionecrosis of the jaws: definition, epidemiology, staging and clinical and radiological findings. A concise review. *Int Dent J* 2018;68:22-30.
- Martos-Fernández M, Sáez-Barba M, López-López J, Estrugo-Devesa A, Balibrea-del-Castillo JM, Bescos-Atin C. Pentoxifylline, tocopherol, and clodronate for the treatment of mandibular osteoradionecrosis: a systematic review. *Oral Surg Oral Med Oral Pathol Oral Radiol* 2018;125:431-9.
- Cavalcante RC, Tomasetti G. Pentoxifylline and tocopherol protocol to treat medication-related osteonecrosis of the jaw: A systematic literature review. *J Craniomaxillofac Surg* 2020;48:1080-6.
- Marx RE. Pamidronate (Aredia) and zoledronate (Zometa) induced avascular necrosis of the jaws: a growing epidemic. *J Oral Maxillofac Surg* 2003;61:1115-7.
- Bennet B, Hasan Tahir H, Solanki K, Ali N. An Update on Medication-Related Osteonecrosis of the Jaw in Patients with Osteoporosis. *EMJ Rheumatol* 2023. DOI: 10.33590/emjrheumatol/10300262
- Ruggiero SL, Dodson TB, Aghaloo T, Carlson ER, Ward BB, Kademani D. American Association of Oral and Maxillofacial Surgeons' Position Paper on Medication-Related Osteonecrosis of the Jaws-2022 Update. *J Oral Maxillofac Surg* 2022;80:920-43.
- Khosla S, Burr D, Cauley J, Dempster DW, Ebeling PR, Felsenberg D, et al. Bisphosphonate-associated osteonecrosis of the jaw: report of a task force of the American Society for Bone and Mineral Research. *J Bone Miner Res* 2007;22:1479-91.
- Ruggiero SL, Dodson TB, Fantasia J, Goodday R, Aghaloo T, Mehrotra B, et al; American Association of Oral and Maxillofacial Surgeons. American Association of Oral and Maxillofacial Surgeons position paper on medication-related osteonecrosis of the jaw-2014 update. *J Oral Maxillofac Surg* 2014;72:1938-56.
- Grbic JT, Black DM, Lyles KW, Reid DM, Orwoll E, McClung M, et al. The incidence of osteonecrosis of the jaw in patients receiving 5 milligrams of zoledronic acid: data from the health outcomes and reduced incidence with zoledronic acid once yearly clinical trials program. *J Am Dent Assoc*. 2010;141:1365-70.
- Kanis JA, Cooper C, Rizzoli R, Reginster JY; Scientific Advisory Board of the European Society for Clinical and Economic Aspects of Osteoporosis (ESCEO) and the Committees of Scientific Advisors and National Societies of the International Osteoporosis Foundation (IOF). European guidance for the diagnosis and management of osteoporosis in postmenopausal women. *Osteoporos Int* 2019;30:3-44.
- Peng J, Wang H, Liu Z, Xu ZL, Wang MX, Chen QM, et al. Real-world study of antiresorptive-related osteonecrosis of jaw based on the US food and drug administration adverse event reporting system database. *Front Pharmacol* 2022;13:1017391.
- Everts-Graber J, Lehmann D, Burkard JP, Schaller B, Gahl B, Häuselmann H, et al. Risk of Osteonecrosis of the Jaw Under Denosumab Compared to Bisphosphonates in Patients with Osteoporosis. *J Bone Miner Res* 2022;37:340-8.
- Cosman F, Crittenden DB, Adachi JD, Binkley N, Czerwinski E, Ferrari S, et al. Romosozumab Treatment in Postmenopausal Women with Osteoporosis. *N Engl J Med* 2016;375:1532-43.
- Saag KG, Petersen J, Brandt ML, Karaplis AC, Lorentzon M, Thomas T, et al. Romosozumab or Alendronate for Fracture Prevention in Women with Osteoporosis. *N Engl J Med* 2017;377:1417-27.
- Sosa Henríquez M, Gómez de Tejada Romero MJ, Bagán Sebastián JV, Díaz Curiel M, Díez Pérez A, Jódar Gimeno E, et al. Osteonecrosis de los maxilares: documento de consenso. *Rev Osteoporos Metab Miner* 2009;1:41-51.
- Khan AA, Morrison A, Hanley DA, Felsenberg D, McCauley LK, O'Ryan F, et al; International Task Force on Osteonecrosis of the Jaw. Diagnosis and management of osteonecrosis of the jaw: a systematic review and international consensus. *J Bone Miner Res* 2015;30:3-23.
- Fernández-Ávila DG, Ávila V, Muñoz O, Moreno I, Ballén D, Vellozo J, et al. Conocimientos y decisiones clínicas de los odontólogos colombianos acerca del riesgo de las osteonecrosis de los maxilares en pacientes que reciben tratamiento para la osteoporosis. *Rev Osteoporos Metab Miner* 2022;14:55-63.

26. Quintana-González M, Quintana-Montesdeoca P, Gómez de Tejada-Romero MJ, Saavedra-Santana P, Vicente-Barrero M, Bocanegra-Pérez S, et al. Estado cualitativo y cuantitativo óseo generalizado en la osteonecrosis de maxilares. Efecto de los bifosfonatos. *Rev Osteoporos Metab Miner* 2019;11:55-63.
27. Ottesen C, Schiodt M, Gotfredsen K. Efficacy of a high-dose antiresorptive drug holiday to reduce the risk of medication-related osteonecrosis of the jaw (MRONJ): A systematic review. *Heliyon* 2020;6:e03795.
28. Romero-Ruiz MM, Romero-Serrano M, Serrano-González A, Serrera-Figallo MÁ, Gutiérrez-Pérez JL, Torres-Lagares D. Proposal for a preventive protocol for medication-related osteonecrosis of the jaw. *Med Oral Patol Oral Cir Bucal* 2021;26:314-26.
29. Ruggiero SL, Dodson TB, Aghaloo T, Carlson ER, Ward BB, Kademani D. American Association of Oral and Maxillofacial Surgeons' Position Paper on Medication-Related Osteonecrosis of the Jaws-2022 Update. *J Oral Maxillofac Surg* 2022;80:920-43.
30. Felicia Cosman F, Huang S, McDermott M, Cummings SR. Multiple Vertebral Fractures After Denosumab Discontinuation: FREEDOM and FREEDOM Extension Trials Additional Post Hoc Analyses. *J Bone Miner Res* 2022;37:2112-20.
31. Flórez H, Ramírez J, Monegal A, Guañabens N, Peris P. Spontaneous vertebral fractures after denosumab discontinuation: A case collection and review of the literature. *Semin Arthritis Rheum* 2019;49:197-203.
32. Colella A, Yu E, Sambrook P, Hughes T, Goss A. What is the Risk of Developing Osteonecrosis Following Dental Extractions for Patients on Denosumab for Osteoporosis? *J Oral Maxillofac Surg* 2023;81:232-7.
33. Bermúdez-Bejarano EB, Serrera-Figallo MÁ, Gutiérrez-Corrales A, Romero-Ruiz MM, Castillo-de-Oyagüe R, Gutiérrez-Pérez JL, et al. Analysis of different therapeutic protocols for osteonecrosis of the jaw associated with oral and intravenous bisphosphonates. *Med Oral Patol Oral Cir Bucal* 2017;22:43-57.
34. Pispati A, Pandey V, Patel R. Oral Bisphosphonate Induced Recurrent Osteonecrosis of Jaw with Atypical Femoral Fracture and Subsequent Mandible Fracture in the Same Patient: A Case Report. *J Orthop Case Rep* 2018;8:85-8.
35. Chen S, Ren H, He Y, An J, Zhang Y. Recurrence-Related Factors of Medication-Related Osteonecrosis of the Jaw: A Five-Year Experience. *J Oral Maxillofac Surg* 2021;79:2472-81.
36. Raimondi A, Simeone N, Guzzo M, Maniezzo M, Collini P, Morosi C, et al. Rechallenge of denosumab in jaw osteonecrosis of patients with unresectable giant cell tumour of bone: a case series analysis and literature review. *ESMO Open* 2020;5:e000663.
37. Kendler DL, Cosman F, Stad RK, Ferrari S. Denosumab in the Treatment of Osteoporosis: 10 Years Later: A Narrative Review. *Adv Ther* 2022;39:58-74.
38. Peris P, Torra M, Olivares V, Reyes R, Monegal A, Martínez-Ferrer A, et al. Prolonged bisphosphonate release after treatment in women with osteoporosis. Relationship with bone turnover. *Bone* 2011;49:706-9.
39. Leder BZ, Tsai JN, Uihlein AV, Wallace PM, Lee H, Neer RM, et al. Denosumab and teriparatide transitions in postmenopausal osteoporosis (the DATA-Switch study): extension of a randomised controlled trial. *Lancet* 2015;386:1147-55.
40. Tsourdi E, Langdahl B, Cohen-Solal M, Aubry-Rozier B, Eriksen EF, Guañabens N, et al. Discontinuation of Denosumab therapy for osteoporosis: A systematic review and position statement by ECTS. *Bone* 2017;105:11-7.
41. Reid IR, Cundy T. Osteonecrosis of the jaw. *Skeletal Radiol* 2009;38:5-9.