

LA SANIDAD PENITENCIARIA EN IMÁGENES

A propósito de un caso de autolesión en un enfermo psicótico

JM Arroyo-Cobo

Subdirector General de Sanidad Penitenciaria. Secretaría General de Instituciones Penitenciarias.

Texto recibido: 05/02/2015

Texto aceptado: 08/02/2015

La conducta autoagresiva es aquella acción lesiva que el sujeto se produce a sí mismo de forma deliberada. En el medio penitenciario no es un comportamiento excepcional y en ocasiones por su imprevisibilidad, gravedad o frecuencia plantea un verdadero reto a los servicios sanitarios penitenciarios. Se presenta un

caso de un enfermo que debutó con este comportamiento, reiterándolo hasta tres veces en el plazo de menos de una semana. La conducta autolesiva fue la primera manifestación de un cuadro delirante de contenido mesiánico que finalmente fue diagnosticado de psicosis esquizofrénica.



Figura 1.




Figura 3.

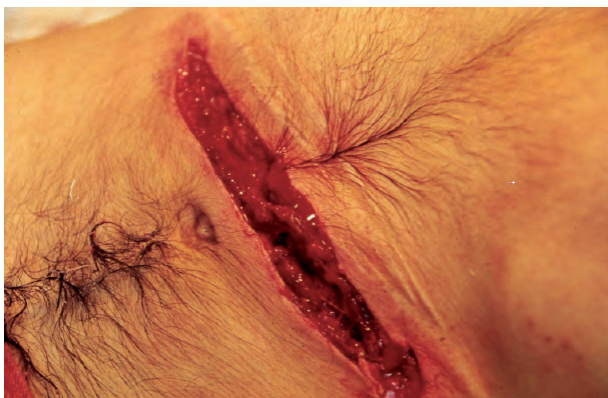

Figura 2.

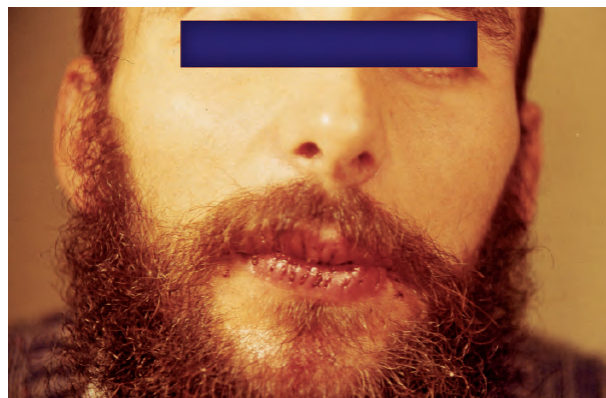

Figura 4.

El enfermo de 24 años, sin antecedentes conocidos de patología psiquiátrica, fue atendido primero de una autolesión que consistió en una profunda herida incisa en abdomen. Obsérvese que dentro de la puesta en escena, apareció con ropas muy claras y cubierto de sangre, el contexto dramatizó lo que posteriormente se identificaría con un delirio mesiánico. El comportamiento del enfermo fue en todo momento muy negativista, rechazando el contacto y el diálogo con el equipo sanitario e incluso mostrando cierta resistencia a ser atendido.

A los pocos días se cosió los labios, como medida de rechazo a la comunicación y finalmente un día después se cosió los ojos. A partir de las manifestaciones del enfermo se pudo averiguar que las autolesiones las realizó dentro de un entramado de pensamientos delirantes, dentro de cuya estructura, él mismo se consideraba el salvador del mundo para lo que debía realizar un sacrificio autoinmolador.

La autolesión deliberada, un cuadro que debe diferenciarse de la conducta suicida¹, está descrito entre enfermos con trastornos ansiosos, en el curso de experiencias depresivas o frustrantes. Hay un autolesivismo subcultural, observado con frecuencia en el medio penitenciario, cuyo principal objetivo es la manipulación del entorno. Sin embargo, está también descrita la autoagresión como síntoma psicótico²⁻⁷, por lo que debe ser descartada la psicosis en autoagresores, especialmente si las heridas tienen alto componente lesivo sin intencionalidad letal, se han hecho en zonas poco frecuentes, tienen contenido simbólico desde el punto de vista cultural o religioso y aparecen sin un componente instrumentalizador. En el caso presentado, el autocosido de los ojos, según el enfermo fue “para evitar ver tantos pecados

en el mundo”, una autoagresión que cumple con los cuatro requisitos mencionados.

REFERENCIAS BIBLIOGRÁFICAS

1. Angelotta C. Defining and Refining Self-harm: A Historical Perspective on Nonsuicidal Self-injury. *J Nerv Ment Dis.* 2015 Jan 15.
2. Taylor PJ, Hutton P, Wood L. Are people at risk of psychosis also at risk of suicide and self-harm? A systematic review and meta-analysis. *Psychol Med.* 2014 Oct 9; 1-16.
3. Haddock G, Eisner E, Davies G, Coupe N, Barronclough C. Psychotic symptoms, self-harm and violence in individuals with schizophrenia and substance misuse problems. *Schizophr Res.* 2013 Dec; 151(1-3): 215-20.
4. Mork E, Walby FA, Harkavy-Friedman JM, Barrett EA, Steen NE, Lorentzen S, et al. Clinical characteristics in schizophrenia patients with or without suicide attempts and non-suicidal self-harm a cross-sectional study. *BMC Psychiatry.* 2013 Oct 9; 13: 255.
5. Challis S, Nielssen O, Harris A, Large M. Systematic meta-analysis of the risk factors for deliberate self-harm before and after treatment for first-episode psychosis. *Acta Psychiatr Scand.* 2013 Jun; 127(6): 442-54.
6. Falcone T, Carlton E, Janigro D, Simon B, Franco K. Self-harm during first-episode psychosis. *Br J Psychiatry.* 2008 Aug; 193(2): 167
7. Arroyo-Cobo JM. Características de la Autolesión en el medio penitenciario [Tesis]. Zaragoza: Facultad de Medicina-Universidad de Zaragoza; 1991.