

CARCINOMA SUPRARRENAL: SUPERVIVENCIA A 7 AÑOS LIBRE DE ENFERMEDAD TRAS RESECCIÓN COMPLETA DEL TUMOR PRIMARIO Y RESECCIONES REPETIDAS DE RECIDIVAS LOCORREGIONAL Y A DISTANCIA. REVISIÓN A RAIZ DE UN CASO CON UNA POBRE ESPERANZA DE VIDA INICIAL.

César P. Ramírez Plaza, Julio Santoyo Santoyo, Marta E. Domínguez López¹, Carmen Eloy-García Carrasco², Manuel Cobo Dols³, Miguel A. Suárez Muñoz, José L. Fernández Aguilar y Agustín de la Fuente Perucho.

Servicio de Cirugía General y Aparato Digestivo.

Servicio de Endocrinología y Nutrición Clínica¹

Servicio de Anatomía Patológica²

Servicio de Oncología Médica³. Hospital Regional Universitario de Málaga "Carlos Haya". Málaga. España

Resumen.- OBJETIVO: Comunicamos el caso de una paciente con un cáncer suprarrenal intervenido que presentó posteriormente recidivas locorregional y a distancia, enfatizando la importancia del tratamiento quirúrgico agresivo para lograr supervivencias a veces no esperadas a largo plazo. En la actualidad, representa el "gold standard" y todos los casos deben comunicarse para estimular a los distintos grupos a trabajar en esta línea.

MÉTODO/RESULTADOS: se presenta el caso de una paciente de 29 años que consultó por dolor en flanco izquierdo, diagnosticándose en los estudios de imagen un tumor suprarrenal; fue intervenida, realizándose

resección de un carcinoma suprarrenal izquierdo (Estadio II). Posteriormente presentó recidiva locorregional (en dos ocasiones) y a distancia (en hígado), siendo resecada la enfermedad en las tres ocasiones en su totalidad. En el momento actual, 7 años después del diagnóstico, está viva y libre de enfermedad.

CONCLUSIÓN: la recidiva del cáncer suprarrenal se ha considerado letal a corto plazo desde el punto de vista pronóstico. Sin embargo, un abordaje quirúrgico agresivo de la enfermedad recurrente y metastásica puede prolongar de forma significativa la supervivencia del paciente y lograr, en ocasiones, "status" de libre de enfermedad varios años después del diagnóstico del tumor primario.

Palabras clave: Carcinoma suprarrenal.

Supervivencia. Cirugía agresiva. Enfermedad recurrente. Metástasis.

Summary.- OBJECTIVES: We report the case of a female patient with adrenal carcinoma who had undergone surgery and presented with local-regional and distant recurrences, emphasizing the importance of the aggressive surgical treatment to achieve long-term survival which is unexpected sometimes. Currently, it represents the gold standard and all cases should be reported to stimulate other groups to work in this line.

Correspondencia

Dr. César P. Ramírez Plaza.
Secretaría del Servicio de Cirugía
General y Aparato Digestivo.
Hospital Regional Universitario de Málaga.
Avenida de Carlos Haya, s/n.
29010. Málaga (España).
cprptot@hotmail.com

Trabajo recibido: 11 de junio 2004

METHODS/RESULTS: We report the case of a 29-year-old female patient who consulted for left flank pain, being diagnosed of an adrenal tumor by radiological tests; she underwent surgical excision of a left adrenal carcinoma (stage II). Later on she presented with local-regional recurrences (2 times) and distant metastases (liver) undergoing excision in three procedures. Currently, the patient is alive and free of disease 7 years after diagnosis.

CONCLUSIONS: Adrenal cancer recurrences have been considered lethal in the short-term. Nevertheless, an aggressive surgical approach of local recurrences and metastatic disease may significantly prolong patient's survival and, sometimes, leave the patient disease free several years after the diagnosis of the primary tumor.

Keywords: Adrenal carcinoma. Survival. Aggressive surgery. Recurrent disease. Metastasis.

INTRODUCCIÓN

El cáncer de suprarrenal (CS) es una neoplasia rara y con gran potencial maligno que tiene un pronóstico muy pobre. Su incidencia es de 1-2 casos por millón de habitantes y supone, aproximadamente, el 0.2% de las muertes por cáncer en los registros de EEUU (1). Suele crecer de forma rápida, presenta síntomas de hipersecreción esteroidea en el 60% de los casos (corticoides y en menor medida estrógenos o andrógenos) y tiende a metastatizar de forma precoz en el hígado y los pulmones y a invadir los riñones, los vasos renales y la vena cava. La diseminación del tumor ocurre en el 82% de los casos (la recurrencia local es la norma), con una supervivencia media de 14.5 meses (2).

Este pobre pronóstico para la enfermedad extendida ha llevado a muchos cirujanos, en ocasiones, a la abstención terapéutica y a una actitud nihilista acerca del tratamiento resectivo de la recidiva. El presente trabajo presenta un caso de supervivencia muy prolongada y finalmente libre de enfermedad en una paciente operada en hasta 3 ocasiones de recidiva del carcinoma suprarrenal primario izquierdo.

CASO CLÍNICO

En Mayo de 1997, una mujer de 29 años de edad fue intervenida, en otro centro, de un carcinoma de la glándula suprarrenal izquierda clínicamente no funcionante que se manifestó clínicamente como molestias en el flanco izquierdo, poco específicas, en el postparto inmediato; la ecografía y la tomografía axial computerizada abdominales mostraron una masa suprarrenal izquierda de 10 cms., sólida y con áreas de calcificación y necrosis en su interior, siendo la radiografía de tórax y la gammagrafía ósea normales. En los análisis, presentaba ligero aumento de la cortisoluria (284.5 mcgr./24h.) y de 17-OH-esteroides en orina (12.7 mcg./24h.), sin síntomas de hiper-cortisolismo sistémico. Se realizó resección completa de la tumoración, con el diagnóstico histológico de carcinoma suprarrenal de 10 x 7 x 5 cms. (215 grs.) bien encapsulado, aunque con invasión vascular, amplias zonas de necrosis y un índice mitótico de 5.8/50; el estudio histoquímico fue (+) para Vimentina y (-) para Citoqueratina, EMA, Cromogranina y Sm-100. Se etiquetó como Estadio II y Grado II. Treinta meses después, la paciente presentó en los estudios radiológicos de seguimiento una masa en el lecho de resección previo de 7 cms., en contacto con el hilio renal izquierdo y técnicamente resecable; se reintervino y se llevó a cabo una resección de la recidiva asociada a nefrectomía izquierda, esplenectomía y pancreatocistectomía distal (radical completa y con márgenes libres). Posteriormente, recibió tratamiento quimioterápico sistémico adyuvante con 6 ciclos completos de cisplatino (CDDP) y etopósido (VP-16) en régimen adyuvante.

Cuatro años y once meses tras el tratamiento inicial, se detecta en el seguimiento radiológico la presencia de varios nódulos hepáticos sugerentes de metástasis. Se sometió de nuevo a cirugía abdominal realizándose, previo control con ecografía hepática intraoperatoria, una bisegmentectomía IV-B y V y una resección limitada del segmento VIII; el análisis de anatomía-patológica informó de la presencia de 7 nódulos (de tamaño variable entre 0.5 y 1.5 cms.) compatibles con metástasis de carcinoma suprarrenal.

Diez meses después, se detecta una nueva recidiva tumoral a nivel subdiafragmático izquierdo (de 6 x 4 cms. según la TAC) y en la raíz del mesenterio, esta última de 4 x 3 cms. y localizada a nivel de

la salida de la arteria mesentérica superior (AMS) (Figura 1). Dada la difícil resecabilidad de la nueva recidiva se decide tratamiento quimioterápico con intención neoadyuvante (5 ciclos completos de CDDP y VP-16), decidiéndose por regresión parcial de las lesiones una nueva exploración quirúrgica. Se realizó la resección de las dos masas tumorales, la primera incluyendo el pilar izquierdo del diafragma y una pastilla de 5 cms. de dicho músculo, y la segunda diseccionando en su origen el tronco celíaco y la AMS y reseccionando todo el tejido tumoral entre ambos vasos (Figura 2). La anatomía patológica confirmó la recidiva, estando los bordes de resección no afectados. La evolución postoperatoria fue satisfactoria.

La paciente se encuentra, tras 7 años y 3 meses del diagnóstico del tumor primario, libre de enfermedad y con una calidad de vida aceptable, mínimamente limitada por las deposiciones diarreicas secundarias a la denervación simpática celíaca.

DISCUSIÓN

El carcinoma suprarrenal (CS) es una neoplasia de muy baja incidencia, y esto condiciona la dificultad de tener grandes series que permitan ganar experiencia en su diagnóstico y tratamiento. La resección quirúrgica completa es la única terapia efectiva y

con potencial curativo, de modo que una resección R0 (con márgenes libres) ha demostrado ser el factor pronóstico más fuerte predictor de supervivencia (SV). En la revisión de Ng y Libertino, pudo realizarse cirugía R0 en el 55% de los pacientes con CS, con una SV media comparada de 13-28 meses frente a 3-9 meses para el resto de los casos (3). El abordaje quirúrgico recomendado es el transabdominal, existiendo consenso actual en no usar la vía laparoscópica ante la sospecha clínica de CS por el riesgo de rotura capsular o fragmentación tumoral, la necesidad frecuente de reseccionar órganos vecinos en bloque, y la dificultad de realizar resecciones con márgenes R0 por el gran tamaño medio que el CS tiene (12-15 cms.) (4). No obstante, y aún con escaso volumen de casos, están apareciendo las primeras series de cirugía mínimamente invasiva que parecen reproducir los resultados de recurrencia y SV de la cirugía abierta.

Un 30-50% de los pacientes con CS tienen enfermedad metastásica en el momento del diagnóstico (estadio IV de McFarlane modificado); para ellos, la resección con intención curativa es casi imposible. Por otro lado, hasta el 35-85% de aquellos en los que se ha realizado resección R0, según las series, desarrollan recurrencias locales o a distancia en el seguimiento posterior (5); los factores de riesgo que se han implicado en la recidiva son: estadio III (invasión de órganos vecinos), diámetro tumoral mayor de 12 cms., alto índice mitótico (>5 por campo de 50 aumentos) y pre-

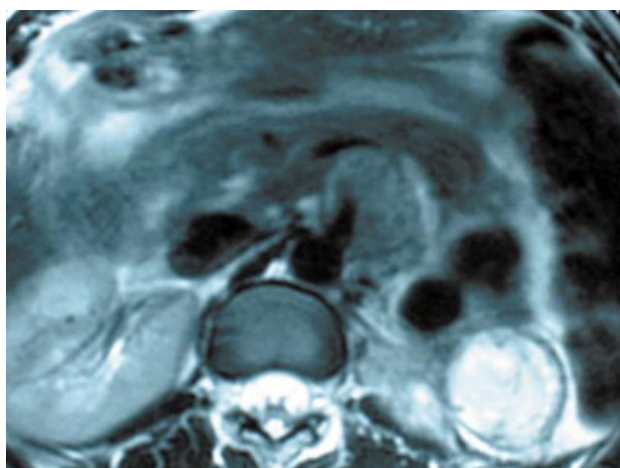


FIGURA 1. Imagen de RNM que demuestra la presencia de la recidiva tumoral en la raíz de la arteria mesentérica superior. Esta imagen es, para muchos grupos, sinónimo de no operabilidad por irreseccabilidad.

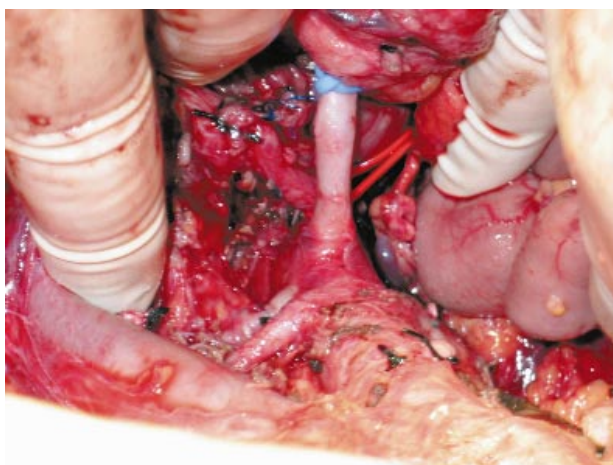


FIGURA 2. Imagen de campo quirúrgico real, quedando expuestas tras la disección la arteria mesentérica superior, el tronco celíaco al fondo y la arteria renal derecha.

sencia de necrosis o hemorragia intratumoral (6). Dado el mal pronóstico que acompaña al grupo de enfermos con recidiva, la abstención terapéutica ha sido históricamente la norma; sin embargo, recientemente se han publicado algunos trabajos aislados indicando que un abordaje agresivo (quirúrgico o combinado) puede prolongar la supervivencia e incluso curar a estos pacientes.

La cirugía para la recidiva incluye tanto la enfermedad locorregional como las metástasis hepáticas y pulmonares. Dos son los estudios publicados que han comparado la SV en pacientes sometidos a una segunda cirugía por recurrencia de CS respecto a aquellos que recibieron tratamiento quimioterápico. Pommier y Brennan han observado una mayor SV media para los pacientes con CS recidivante que fueron intervenidos (56 meses) respecto a los que se trataron médicamente (19 meses) (7). Pese a que Wajchenberg y cols., sin embargo, no comunican ningún beneficio en términos de pronóstico para los pacientes resecaados, los estudios clínicos más recientes han confirmado la cirugía de repetición como el tratamiento esencial para el CS recurrente (1,8). También ha sido motivo de debate el papel que puede jugar la cirugía citorrreductora en el tratamiento la recidiva no resecaable; al igual que en el CS primitivo, la resección R0 en casos de recidiva es obligatoria para mejorar el pronóstico. Schulick y Brennan han publicado que, de 47 pacientes en los que se realizó resección de CS recu-

rrente (local o metastático), 32 tuvieron una resección completa con tiempo de SV medio de 74 meses y una SV a 5 años del 57%; para los 15 restantes, en los que la resección fue paliativa, el tiempo de SV medio fue de 16 meses, sin ningún paciente vivo a los 5 años (9).

El siguiente problema a considerar es, por tanto, el tratamiento paliativo de la recidiva no resecaable. Algunos estudios han demostrado cierta efectividad del tratamiento combinado con cisplatino y etopósido (VP-16) para el CS metastático, además de la irregular eficacia del fármaco adrenolítico Mitotane (de difícil dosificación y gravado con efectos secundarios usualmente severos), ya sea en régimen aislado o asociado a estreptozotocina, doxorubicina u otros citostáticos. Muy recientemente, Fujii y cols. han publicado el primer caso de recidiva inicialmente no resecaable tratada con quimioterapia a altas dosis (carboplatino y VP-16) asociada a trasplante periférico de "stem-cell" sanguíneas en régimen neoadyuvante con un resultado espectacular de regresión, que permitió la resección ulterior R0 de una doble recidiva, tanto local como a distancia, de un CS; este trabajo puede abrir una nueva alternativa de tratamiento para pacientes seleccionados con recidiva inicialmente no resecaable de CS (10).

El papel de la radioterapia en el CS no ha estado bien definido, habiéndose restringido su uso para las metástasis óseas (tratamiento de elección) y, más dudosamente, en régimen adyuvante para disminuir la recidiva local en los estadios III resecaados por completo y en los II de alto riesgo (tumor mayor de 12 cms., alto índice mitótico, rotura de cápsula tumoral o evidencia de diseminación tumoral en al cirugía) (2). Recientemente se ha publicado también el uso exitoso de las terapias termoablativas (criocirugía y radiofrecuencia) para el tratamiento del CS recurrente no operable, especialmente para las metástasis hepáticas.

En resumen, el CS es un tumor agresivo y poco frecuente que suele presentarse en estadios avanzados y cuyo único tratamiento efectivo curativo en la cirugía R0. La recidiva tras la intervención es frecuente y cuando aparece debe enfocarse, en casos seleccionados y siempre que la enfermedad sea resecaable, hacia una nueva cirugía de intención resectiva radical como la única posibilidad de obtener adecuada paliación y, en ocasiones, curaciones prolongadas de estos pacientes.

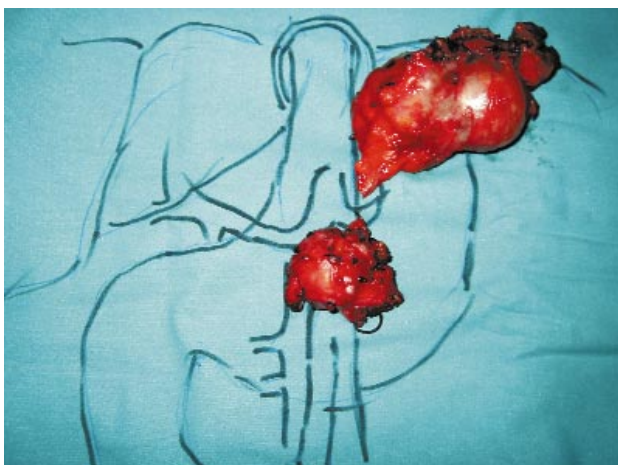


FIGURA 3. Imagen topográfica sobre campo quirúrgico artificial de la localización de las dos últimas masas tumorales resecaadas, subdiafrágmatica izquierda y en la raíz del mesenterio (última recidiva).

**BIBLIOGRAFIA y LECTURAS
RECOMENDADAS (*lectura de interés y
lectura fundamental)

- *1. WAJCHENBERG, B.; ALBERGARÍA, P.M.; MEDONCA, B. y cols.: "Adrenocortical carcinoma: clinical and laboratory observations". *Cancer*, 88: 711, 2000.
- **2. ALLOLIO, B.; HAHNER, S.; WEISMANN, D. y cols.: "Management of adrenocortical carcinoma". *Clin. Endocrinol.*, 60: 273, 2004.
- **3. NG, L.; LIBERTINO, J.M.: "Adrenocortical carcinoma: diagnosis, evaluation and treatment". *J. Urol.*, 169: 5, 2003.
- *4. SUZUKI, K.: "Adrenal laparoscopic surgery for malignant adrenal tumors". *Biomed. Pharmacother.*, 56: 139s, 2002.
- *5. LEE, J.E.; BERGER, D.H.; EL-NAGGAR, A.K. y cols.: "Surgical management, DNA content, and patient survival in adrenal cortical carcinoma". *Surgery*, 118: 1090, 1995.
- *6. STOJADINOVIC, A.; BRENNAN, M.F.; HOOS, A. y cols.: "Adrenocortical adenoma and carcinoma: histopathological and molecular comparative analysis". *Mod. Pathol.*, 16: 742, 2003.
- **7. POMMIER, R.F.; BRENNAN, M.F.: "An eleven-year experience with adrenocortical carcinoma". *Surgery*, 112: 963, 1992.
- **8. KOPF, D.; GORETZKI, P.E.; LEHNERT, H.: "Clinical management of malignant adrenal tumors". *J. Cancer Res. Clin. Oncol.*, 127: 143, 2001.
- *9. SCHULICK, R.D.; BRENNAN, M.F.: "Long-term survival after complete resection and repeat resection in patients with adrenocortical carcinoma". *Ann. Surg. Oncol.*, 6: 719, 1999.
- **10. FUJII, Y.; KAGEYAMA, Y.; KAWAKAMI, S. y cols.: "Successful long-term disease-free survival following multimodal treatments in a patient with a repeatedly recurrent refractory adrenal cortical carcinoma". *Int. J. Urol.*, 10: 445, 2003.