

## QUISTES EPIDIDIMARIOS EN LA INFANCIA.

Francisca Silvia Chillón Sempere<sup>1</sup>, Carlos Domínguez Hinarejos, Agustín Serrano Durbá, Francisco Estornell Moragues, Mario Martínez-Verduch y Francisco García Ibarra.

Sección de Urología Infantil. Hospital Universitario La Fé. Valencia.  
Servicio de Urología<sup>1</sup>. Hospital Gral. de Alicante. Alicante. España.

**Resumen.-** OBJETIVO: Hemos realizado una revisión retrospectiva de los casos atendidos en los últimos 5 años; se han recogido un total de 15 casos. Los quistes simples de epidídimo son patología poco frecuente en la infancia diagnosticándose la mayoría en la pubertad. Actualmente y debido a la escasa casuística no existe consenso en la terapéutica más adecuada.

MÉTODOS/RESULTADOS: La edad media de presentación fue de 11,5 años (1-16). El 50% fueron diagnosticados de forma incidental y un 29% cursó con aumento de tamaño escrotal. El 46% de los casos presentaban varicocele izquierdo asociado (n=6) y un 26% presentaba antecedentes de orquiepididimitis. El diagnóstico se basó en la exploración física con con-

firación ecográfica. Un 40 % fue tratado quirúrgicamente y el resto fue subsidiario de tratamiento conservador sin constatarse la presencia de complicaciones en estos en los controles posteriores.

CONCLUSIONES: Dada la benignidad y la buena evolución de todos los casos de quistes de epidídimo tratados de forma conservadora, y la ausencia de beneficio con el tratamiento quirúrgico, creemos que el tratamiento debe ser conservador con controles clínicos y ecográficos reservando el tratamiento quirúrgico para aquellos quistes que presenten complicaciones. La frecuente asociación encontrada entre el quiste epididimario y el varicocele responde a una coincidencia de ambas patologías en la edad peripuberal.

**Palabras clave:** Quiste epididimario. Epidídimo. Infantil. Congénito

**Summary.-** OBJECTIVES: To retrospectively review all cases of epididymal cysts registered over the last five years; 15 cases have been included. Simple epididymal cysts are a rare pathology in childhood, being most of them diagnosed in puberty. Currently, due to the scarce case series, there is not consensus about the most adequate therapy.

METHODS/RESULTS: Mean age at presentation was 11.5 yr. (1-16). 50% were diagnosed incidentally and 29% presented increased scrotal size. 46% of the cases had associated left varicocele (n = 6) and 26% had history of orchiepididymitis. Diagnosis was based

Correspondencia

Silvia Chillón Sempere  
c/Tucuman, 26, Ático  
03005. Alicante. (España)

Trabajo recibido: 10 de septiembre 2004

on physical examination and confirmed by ultrasound. 40% of the patients underwent surgery and the remainder received conservative treatment without evidence of complications on follow-up.

**CONCLUSIONS:** Due to the benign character and good evolution of all cases of epididymal cysts treated conservatively and the absence of benefit after surgical treatment, we believe that management should be conservative with clinical and ultrasound controls, leaving surgery for cysts with complications. The frequent association between epididymal cysts and varicocele is related to coincidence of both pathologies in the prepuberal age.

---

**Keywords:** Epididymal cyst. Epididymis. Childhood. Congenital.

---

## INTRODUCCIÓN

Los quistes simples de epidídimo son una patología poco frecuente en la edad pediátrica; aunque de origen congénito la gran mayoría son diagnosticados en niños púberes o pre-púberes.

Actualmente y debido a la poca casuística, no existe consenso en la actitud terapéutica más adecuada.

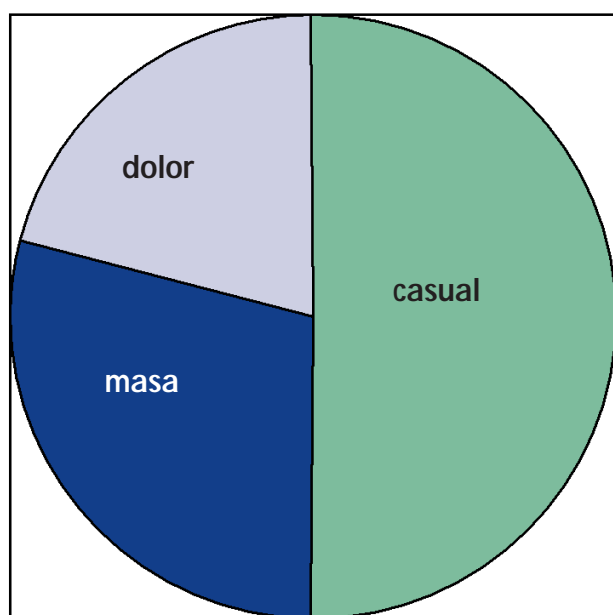


FIGURA 1. Quistes epididimarios en la infancia.

En el presente estudio llevamos a cabo un análisis descriptivo de los casos atendidos en nuestro servicio en los últimos cinco años con el intento de aproximarnos al tratamiento más adecuado.

## MATERIAL Y MÉTODOS

Hemos realizado una revisión retrospectiva de los casos atendidos entre Enero de 1997 y Enero de 2002 en el Hospital Materno infantil de La Fé. (Valencia)

A partir de los registros clínicos se obtuvieron las siguientes variables:

- Edad
- Manifestaciones clínicas
- Patología urológica asociada
- Localización y tamaño del quiste en mm.
- Diagnóstico.
- Tratamiento
- Resultado del estudio histopatológico si lo hubiera.

## RESULTADOS

En el presente estudio se han recogido un total de 15 casos durante un período de 5 años.

La edad media de presentación fue de 11,5 años con rango comprendido entre 1 y 16 años.

En el 50% de los casos el diagnóstico fue casual un 29% cursó con masa-aumento de tamaño escrotal indolora y un 21% presentó cuadro de algia testicular. (Figura 1).

En cuanto a la patología urológica asociada el 46% de los casos presentaban varicocele izquierdo asociado (n=6). Un 26% había padecido cuadro de orquiepididimitis ipsi o contralateral.

Se encontraron antecedentes de traumatismo testicular en dos casos, así como un caso de criptorquidia, un hipospadias y un hidrocele. (Figura2)

El diagnóstico se basó en la exploración física acompañada de confirmación ecográfica.

Un 20% de los quistes fueron bilaterales, el resto asentaron por igual en teste derecho e izquierdo. Casi la totalidad asentaron en cabeza de epidídimo 85%, un caso de localización en cuerpo y otro en cola.

El tamaño medio del quiste fue de 12,1mm. con rango comprendido entre 4 mm y 27 mm.

El 40 % fue sometido a tratamiento quirúrgico mediante quistectomía simple, el resto fue subsidiario de tratamiento conservador.

El tiempo medio de seguimiento fue de 16.9 meses (36-2).

El resultado del estudio histopatológico de los casos sometidos a cirugía fue el siguiente:

- un 50% recubrimiento del quiste fue de epitelio cilíndrico ciliado.
- Un quiste vestigial
- Un epiteloma.

## DISCUSIÓN

Las características de nuestra serie se ajusta en gran medida a las del cuadro clínico siendo hasta la fecha una de las más extensas solo superada por el trabajo de V. De Sanctis con 16 casos.

Como términos de búsqueda en la base de datos de Medline utilizamos los términos "Epididimic and cyst" mediante el Mesh Browser.

La edad media de presentación no difiere del resto de publicaciones (1, 2, 3,4) de manera que aunque de origen congénito suelen manifestarse en la edad puberal; de manera que sean los cambios hormonales los responsables del crecimiento del quiste. Cabe destacar la presencia en nuestra serie de un caso en un niño de un año de edad hecho que afianza el origen congénito del quiste.

En cuanto a las manifestaciones clínicas en nuestro estudio la más frecuente fue el diagnóstico casual dato coincidente con el trabajo de V. De Sanctis ; manifestaciones tales como masa indolora y cuadro

de algias testiculares también están presentes en otras publicaciones (2,1).

En ocasiones pueden manifestarse como cuadro de escroto agudo que generalmente está en relación con episodios de sangrado o torsión del quiste (1,5).

La frecuente asociación encontrada en nuestro estudio del quiste simple con el varicocele no responde a ninguna causa de base medica sino a la coincidencia de ambas patologías en el momento de la pubertad y por lo tanto al diagnóstico incidental de una de ellas (1). Por otra parte la presencia de patología urológica como criptorquidia, traumatismo, hipospadias sean las que motiven la primera consulta con el urólogo y el diagnóstico del quiste sea incidental.

La localización más frecuente del quiste fue a nivel de la cabeza epididimaria tal y como refieren otros autores (4). Un 21% de los casos fueron bilaterales denominándose enfermedad poliquística.

El diagnóstico se llevó a cabo mediante la exploración física que pone de manifiesto la presencia de una masa escrotal, habitualmente indolora de límites definidos con transluminación (+) (2), la ecografía demuestra la presencia de una masa anecoica con refuerzo posterior dependiente del epidídimo. (1; 3).

El diagnóstico diferencial se debe realizar principalmente con patología benigna como el hidrocele y el espermatocoele (2, 3) este último raramente aparece antes de la pubertad (3) y únicamente asienta a nivel de la cabeza epididimaria; aunque ecográfica y macroscópicamente son similares el contenido del espermatocoele es un líquido lechoso, cremoso que contiene espermatozoides en su interior (1-4) (3) mientras que el contenido del quiste simple es un líquido seroso, claro (3).

En cuanto al tratamiento el 40% de nuestros pacientes fueron sometidos a cirugía (quistectomía); en todos los casos los quistes eran de gran tamaño, no obstante al comparar la evolución de estos frente a los pacientes no sometidos a cirugía comprobamos que la evolución de los pacientes con tratamiento conservador ha sido totalmente benigna sin presentar grandes cambios en el tamaño del quiste ni complicaciones. Existen autores que abogan por el tratamiento quirúrgico (1,2) con el fin de prevenir complicaciones en la edad adulta ya que presuponen que el crecimiento del quiste producirá obstrucción del epidídimo esto dará lugar a espermatocoele y este mediante proceso autoin-

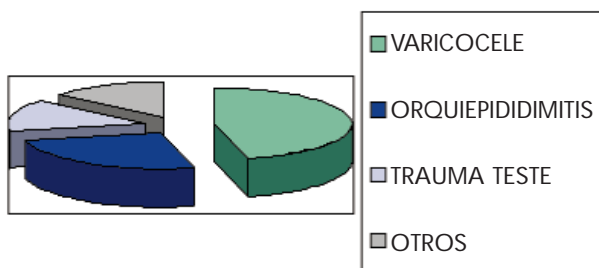


FIGURA 2. Quistes epididimarios en la infancia.

mune a esterilidad; sin embargo no parece existir un incremento de la esterilidad en los adultos portadores de quistes de epidídimo.

También se han tratado mediante escleroterapia pero su uso no se recomienda en niños ni en adolescentes (1, 2, 4, 6,7).

Actualmente preferimos el tratamiento conservador con controles ecográficos y clínicos al igual que otros autores (4).

## CONCLUSIONES

Dada la benignidad y la buena evolución de todos los casos de quistes de epidídimo tratados de forma conservadora, y la ausencia de beneficio con el tratamiento quirúrgico, creemos que el tratamiento debe ser conservador con controles clínicos y ecográficos reservando el tratamiento quirúrgico para aquellos quistes que presenten complicaciones.

La frecuente asociación encontrada en nuestro estudio entre el Quiste simple de epidídimo y el varicocele probablemente responda a su coincidencia en el tiempo y por lo tanto el diagnóstico de cualquiera de ellas de forma incidental.

## BIBLIOGRAFIA y LECTURAS RECOMENDADAS (\*lectura de interés y \*\*lectura fundamental)

- \*\*1. SAN JUAN RODRÍGUEZ, S.; PIMENTEL LEO, J.J.; PEDRERO CAMPOS, C. y cols.: "Quistes simples de epidídimo en la pubertad". An. Esp. Pediatría, 45: 302, 1996.
- \*\*2. JELLOUL, L.; BILLEREY, C.; AIT ALI SLIMANE, M. y cols.: "Les kystes de l'epididyme chez l'adolescent". Ann. Urol., 3: 104, 1999.
- \*3. RIFKIN, M.D.; KURTZ, A.B.; GOLDBERG, B.B.: "Epididymis examined by ultrasound". Radiology, 151: 187, 1984.
- \*\*4. DE SANCTIS, V.; URSO, L.; MALAGUTTI, L.: "Follow-up clinico ed ecografico delle cisti dell'epididimo nell'adolescenza". Minerva Pediatr., 53: 510, 2001.
- \*5. HEDELIN, H.; EDDELAND, A.; JOHASSON, y cols.: "Torsion of a large epididimal mass". Br. J. Urol., 58: 560, 1986.
- \*6. HONNES DE LICHTENBERG, M.; MISKOWIAK, J.; KRONG, J.: "Tetracycline sclerotherapy of hydroceles and epididymal cyst". Acta Chir. Scand., 156: 439, 1990.
- \*7. HELLSTRÖM, P.; TAMMELA, T.; KONTTURI, M. y cols.: "Ethanalamine oleate as a sclerosant for testicular hydroceles and epididymal cyst". Br. J. Urol., 62: 445, 1988.