

HEMATURIA GRAVE RECIDIVANTE POR AMILOIDOSIS VESICAL SECUNDARIA. MIKULICZ TRANSURETRAL COMO OPCION HEMOSTÁTICA.

Luis Angel Fariña Pérez y José Antonio Ortiz Rey.

Servicios de Urología y Anatomía Patológica. Centro Médico POVISA. Vigo. Pontevedra. España

*Por error en la autoría del artículo, publicamos de nuevo este trabajo.

Resumen.- OBJETIVO: Al contrario que la amiloidosis vesical primaria o localizada, cuyo curso es generalmente benigno, en la forma secundaria, consecuencia de amiloidosis sistémica, el sangrado puede ser masivo, con necesidad de procedimientos hemostáticos desesperados como la ligadura de las arterias hipogástricas o la cistectomía. Describimos un caso en el que la hemostasia se logró mediante un taponamiento vesical transuretral de tipo Mikulicz.

MÉTODO Y RESULTADO: Una mujer de 58 años con artritis reumatoide muy agresiva, amiloidosis renal secundaria y en hemodiálisis crónica, presentaba hematuria grave después de haber sido operada de la cadera. Se le encontró una vejiga inflamatoria en cuya biopsia, todas las capas estaban edematizadas y las paredes de los vasos engrosadas por depósitos de amiloide. Después de varios procedimientos hemostáticos transuretrales infructuosos, se realizó una formoliza-

ción vesical, y un taponamiento endovesical de tipo Mikulicz con vendas de gasa introducidas a través de la uretra previamente dilatada. La gasa exteriorizada por uretra pudo retirarse al tercer día, sin que reapareciera la hematuria, aunque tuvo un posterior deterioro neurológico, falleciendo finalmente a los catorce días de la última intervención.

CONCLUSIÓN: El taponamiento vesical transuretral en una mujer con hematuria intensa es una opción hemostática que recomendamos probar antes de elegir otras más dramáticas o invasivas.

Palabras clave: Amiloidosis vesical. Hematuria masiva.

Summary.- OBJECTIVES: Primary localized amyloidosis of the urinary bladder generally has a benign course. On the contrary, secondary amyloidosis, a consequence of systemic amyloidosis, may have massive bleeding and produce complications such as bladder rupture or life-threatening hemodynamic problems requiring desperate hemostatic procedures such as hypogastric artery embolization or ligation, or cystectomy. We report one case in which hemostasis was achieved by a Mickulicz transurethral bladder tamponage.

METHODS: 58 year old female with very aggressive rheumatoid arthritis and secondary renal amyloidosis under chronic hemodialysis presenting with severe hematuria after hip replacement. An inflamed bladder

Correspondencia

Luis Angel Fariña
Sevicio de Urología
Centro Médico POVISA
c/ Salamanca, 5 - E
36211 Vigo. Pontevedra. (España)
luisfarina@yahoo.com

Trabajo recibido: 15 de septiembre 2004

was found, the biopsy of which showed edema in all layers with blood vessel walls enlarged by amyloid deposits. After several unsuccessful transurethral hemostatic procedures, intravesical formalin irrigation was carried out together with a Mikulicz type gauze packaging after urethral dilation. The gauze was withdrawn three days later without bleeding recurrence; however she presented subsequent neurological impairment and finally died 14 days after the last urological procedure.

CONCLUSIONS: Transurethral packaging of the urinary bladder in a woman with massive hematuria is a hemostatic option that we recommend to be used before other more dramatic or invasive options are chosen.

Keywords: Amyloidosis of the urinary bladder. Massive hematuria

INTRODUCCIÓN

Definida por Virchow como el depósito tisular de una sustancia amorfa que se teñía como el almidón, la amiloidosis afecta en la vía urinaria al tejido conectivo y los vasos por debajo del urotelio. Puede confundirse con un carcinoma de vejiga y causar hematuria grave, aunque raramente es un problema clínico, a juzgar por su escasa presencia en la bibliografía. La amiloidosis vesical primaria o localizada puede recurrir y necesita un seguimiento prolongado, pero tiene un curso generalmente benigno y se recomienda tratar de la forma menos invasiva posible (resección endoscópica, repetida si es necesaria, y col-

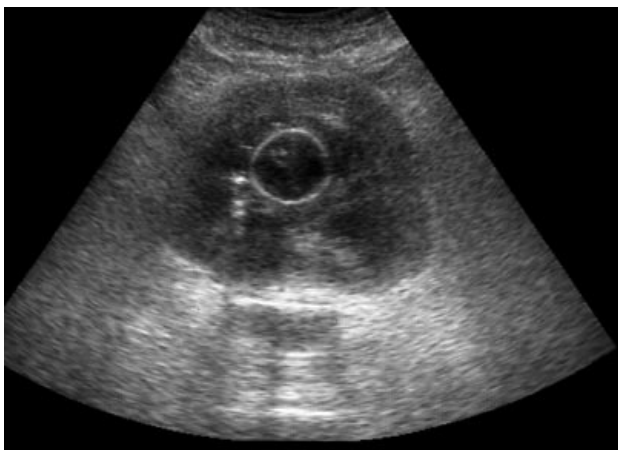

FIGURA 1. Ecografía: bloqueo vesical por coágulos.

chicina oral o instilaciones de dimetilsulfóxido) (1,2). Por el contrario, en la forma secundaria, consecuencia de amiloidosis sistémica relacionada con enfermedades crónicas, el sangrado puede ser masivo por el daño difuso de las paredes vasculares resultante de este depósito tisular, y dar lugar a accidentes como la rotura vesical, causada por la presión ejercida por el coágulo en crecimiento sobre una vejiga débil y mal vascularizada (3), o dar problemas hemodinámicos con riesgo para la vida, con necesidad de procedimientos hemostáticos desesperados como la embolización o ligadura de las arterias hipogástricas o la cistectomía (4,5). Describimos un caso en el que la hemostasia se logró mediante un taponamiento vesical transuretral de tipo Mikulicz.

CASO CLÍNICO

Una mujer de 58 años que había sido operada de reemplazo de la cadera izquierda, afecta de fractura subcapital después de una caída, presentaba hematuria macroscópica a través de la sonda vesical que se había colocado para tener control de la diuresis en el postoperatorio de esa intervención. Se trataba de una enferma con una artritis reumatoide muy agresiva: en los años anteriores le habían sido reemplazadas la cadera derecha, el húmero izquierdo y ambas rodillas, afectadas de destrucción y deformidad articular, la movilidad de sus manos era nula y su estado nutricional muy precario. Estaba incluida en un programa de hemodiálisis crónica, como consecuencia de nefropatía difusa por amiloidosis secundaria de tipo AA.

Después de implantársele una prótesis parcial de cadera, tuvo un postoperatorio complicado por el sangrado intraoperatorio, hematoma de la herida, sangrado digestivo alto y mala tolerancia a la diálisis intercurrente, con necesidad de transfusiones y tratamiento antifibrinolítico. En el decimosegundo día de la intervención, fuimos avisados debido a hematuria con coágulos que se había iniciado dos días antes, y que para entonces obstruía la sonda vesical. Tenía bloqueo vesical por coágulos, y la ecografía mostró una vejiga distendida, ocupada por unos 400 ml de coágulos (Figura 1). Se encontró un descenso de la hemoglobina (6,3 gr/dl) y del hematocrito (16,4%), por lo que fue transfundida de nuevo. Bajo sedación, hicimos una extracción de coágulos y la cistoscopia mostró una

vejiga inflamatoria difusamente en cuya biopsia, todas las capas de la pared estaban edematizadas, con infiltrado inflamatorio predominantemente linfoplasmocitario, y las paredes de los vasos engrosadas por la existencia de depósitos que se teñían intensamente con Rojo Congo (Figura 2), desapareciendo la reactividad tras la aplicación de permanganato potásico, lo que es típico de amiloidosis AA. Una sonda de tres vías con un lavado rápido fue insuficiente (la diuresis era muy escasa), pues a los dos días continuaba con pérdidas hemáticas y con descenso de los parámetros hematólogicos (hemoglobina 4,3 gr/dl, hematocrito 13%), y se había formado un nuevo coágulo que fue necesario evacuar bajo sedación, momento en que implantamos dos catéteres ureterales externos y una sonda de cistostomía para un lavado más enérgico.

Sin embargo, tres días después los coágulos habían vuelto a bloquear la vejiga, causando dolor y necesidad de transfusiones de hematíes y de plasma. Bajo una nueva sedación, después de dilatar la uretra hasta un diámetro de 30 F, la maniobra de Credé permitió una expresión rápida de unos 750 ml de coágulos. El sangrado difuso de toda una pared vesical muy inflamatoria hacían ineficaz la coagulación endoscópica, por lo que optamos por hacer una formolización a bajo volumen y baja presión, manteniendo los catéteres y la cistostomía, terminando con un empaquetado de Mikulicz endovesical con vendas de gasas soli-

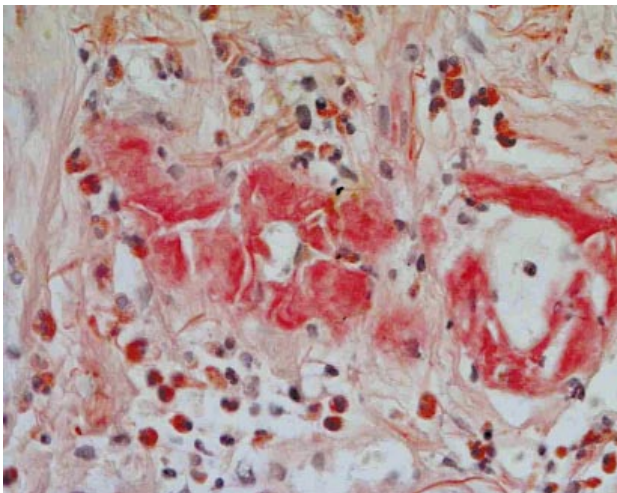


FIGURA 2. Tinción de Rojo Congo: amiloidosis vesical (400X).

darizadas con una sutura, introducidas con ayuda de un espéculo nasal que mantenía abierta la uretra (Figura 3), quedando la gasa exteriorizada por uretra. El lavado continuo mediante un circuito cistostomía – sonda uretral mostró que no hubo recidiva de la hematuria. Al tercer día pudo retirarse la gasa exteriorizada por la uretra, sin que reapareciera la hematuria. Para entonces, sin embargo, su estado se había deteriorado significativamente; después de una sesión de diálisis tuvo un cuadro de depresión neurológica profunda, sin que se encontraran lesiones cerebrales en los estudios de imagen. Aunque se mantuvo hemodinámicamente estable, su situación fue empeorando, falleciendo finalmente a los catorce días de la última intervención urológica.

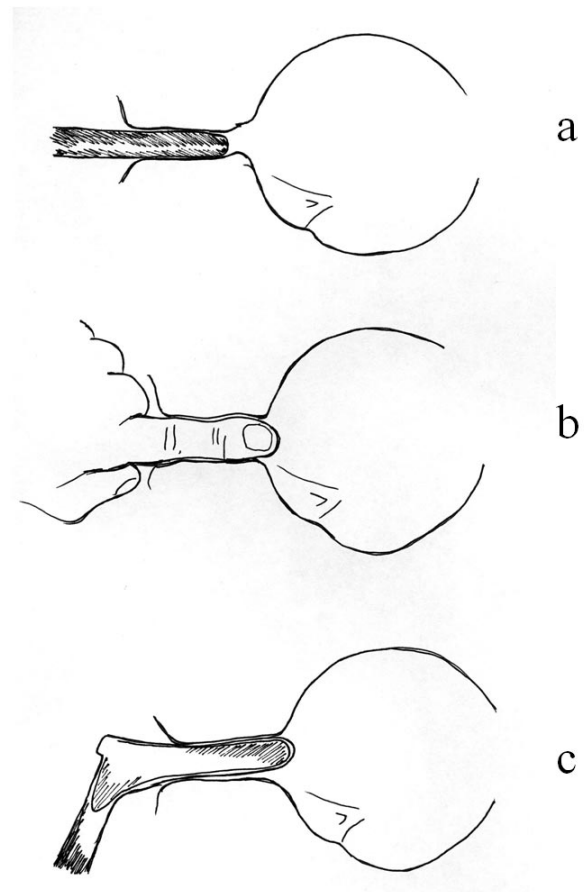


FIGURA 3. Dilatación máxima de la uretra mediante tallo de Hegar 30 F (a), dilatación digital (b) y aplicación de espéculo nasal (c) para hacer un taponamiento de Mikulicz transuretral en la mujer. Basado en Turner-Warwick y Chaple (7).

COMENTARIO

Aunque esta paciente se trataba de un caso que desde el inicio se mostró con signos de ser desesperado debido a las enfermedades concomitantes, la formolización vesical, cuyos resultados están bien contrastados (6), y el taponamiento vesical al modo de Mikulicz fueron definitivos para conseguir la hemostasia. El taponamiento vesical transuretral en una mujer con hematuria intensa es una opción hemostática a tener en cuenta antes de optar por otras descritas en la bibliografía, que pueden ser más dramáticas o invasivas (cistostomía y hemostasia con puntos, cistostomía y Mikulicz abierto, disección vesical y sutura de la pared anterior contra la posterior vesical, embolización, ligadura arterial o cistectomía). La dilatación extrema de la uretra en la mujer es posible en un tiempo muy corto y, según las enseñanzas de Turner-Warwick y Chapple (7) no debería traducirse en incontinencia de ningún tipo.

BIBLIOGRAFIA y LECTURAS RECOMENDADAS (*lectura de interés y **lectura fundamental)

- *1. TIRZAMAN, O.; WAHNER-ROEDLER, D.L.; MALEK, R.S. y cols.: "Primary localized amyloidosis of the urinary bladder: a case series of 31 patients". *Mayo Clin. Proc.*, 75: 1264, 2000.
2. MALEK, R.S.; WAHNER-ROEDLER, D.L.; GERTZ, M.A. y cols.: "Primary localized amyloidosis of the bladder: experience with dimethyl sulfoxide therapy". *J. Urol.*, 168: 1018, 2002.
3. ABRAMOVICI, I.; CHWATT, S.; NUSSENSON, M.: "Massive hematuria and perforation in a case of amyloidosis of the bladder: case report and review of the literature". *J. Urol.*, 118: 964, 1977.
- *4. NURMI, M.J.; EKFOR, T.O.; PUNTALA, P.V.: "Secondary amyloidosis of the bladder: a cause of massive hematuria". *J. Urol.*, 138: 44, 1987.
- *5. CABALLERO, J.M.; BORRAT, P.; MARTÍ, L. Y cols.: "Amiloidosis vesical: presentación de dos casos". *Actas Urol. Esp.*, 24: 413, 2000.
- *6. VICENTE, J.; RÍOS, G.; CAFFARATTI, J.: "Intravesical formalin for the treatment of massive hemorrhagic cystitis: retrospective review of 25 cases". *Eur. Urol.*, 90: 204, 1990.
7. TURNER-WARWICK, R.; CHAPPLE, Ch.R.: "Functional reconstruction of the urinary tract and gynaeco-urology". Blackwell Science, Oxford, p 351, 2002.