

## Casos Clínicos

Arch. Esp. Urol., 58, 7 (672-674), 2005

**MELANOMA MALIGNO DE PENE. APORTACIÓN DE UN CASO CLÍNICO.**

María José Donate Moreno, Rafael Ruiz Mondéjar, José Miguel Giménez Bachs, Héctor Pastor Navarro, Antonio S. Salinas Sánchez y Julio A. Virseda Rodríguez.

Servicio de Urología. Complejo Hospitalario y Universitario de Albacete. Albacete. España.

**Resumen.-** OBJETIVOS: Debido a la rareza del melanoma de localización peneana realizamos una revisión bibliográfica sobre el tema y analizamos principalmente cuestiones sobre su diagnóstico, estadiaje clínico y opciones terapéuticas.

MÉTODOS: presentamos un caso de melanoma maligno de pene diagnosticado y tratado en nuestro servicio.

RESULTADO: se trata varón de 85 años que consultó por hematuria y aparición de una lesión en glándula irregular y sobreelevada de color rojo marrónáceo. El tratamiento realizado fue penectomía parcial.

CONCLUSIONES: el melanoma de pene es una entidad tumoral rara. Supone el 1% de la patología maligna peneana. Tienen un mal pronóstico debido a su pronta diseminación metastásica (ganglionar y a distancia) y por su frecuente retardo en el diagnóstico. El tratamiento fundamental es la penectomía parcial con o sin linfadenectomía inguinal bilateral (dependiendo del grado de invasión tumoral). En los casos en que existan metástasis a distancia el tratamiento es paliativo con quimioterapia e inmunoterapia.

Correspondencia

M<sup>a</sup> José Donate Moreno  
Servicio de Urología  
Complejo Hospitalario de Albacete  
Hermanos Falcó s/n  
02006 Albacete. (España)  
donajiu@ono.com

Trabajo recibido: 11 de enero 2005

**Palabras clave:** Melanoma. Pene. Neoplasias de pene.

**Summary-** OBJECTIVES: Due to the fact that melanoma of the penis is rare, we perform a bibliographic review about the subject and analyze the diagnostic criteria, clinical stages and therapeutic options.

METHODS: We report one case that was diagnosed and treated in our department.

RESULTS: 85-year-old male who presented with hematuria and a red brownish irregular elevated lesion in the glans penis. Partial penectomy was performed.

CONCLUSIONS: Melanoma of the penis is a rare tumoral entity. It accounts for about 1% of all penile malignant pathologies. It has bad prognosis due to fast metastatic dissemination (regional lymph nodes and other organs) and delayed diagnosis. First choice treatment is partial penectomy with or without bilateral inguinal lymphadenectomy (depending upon degree of tumor invasiveness). In cases with metastasis treatment is palliative with chemotherapy and immunotherapy.

**Keywords:** Melanoma. Penis. Penile neoplasm

**INTRODUCCIÓN**

Los melanomas de pene suponen el 1% de los tumores malignos que asientan sobre los genitales externos (1). Habitualmente se localizan en el glándula y prepucio, manifestándose como formas ulceradas o lesiones papilares de coloración rojiza o azul-violácea (2,3). En la raza blanca existe la variedad amelanica. Suelen cursar de forma asintomática por lo que habitualmente se diagnostican en estadios avanzados. El diagnóstico se realiza mediante análisis histológico de la pieza de biopsia. Tiene una enorme agresividad, de manera que un 50-60% de los casos presentan metástasis ganglionares en el momento del diagnóstico (4). También metastatiza por vía hematogena. El tratamiento depende del estadio tumoral: la penectomía parcial o total asociada a linfadenectomía ilioinguinal es el tratamiento de elección en casos de enfermedad localizada. La inmunoterapia con interferón alfa 2-b como tratamiento coadyuvante a la cirugía aumenta el índice de supervivencia (5). La quimioterapia y radioterapia se utilizan como terapias paliativas en estadios avanzados (1).

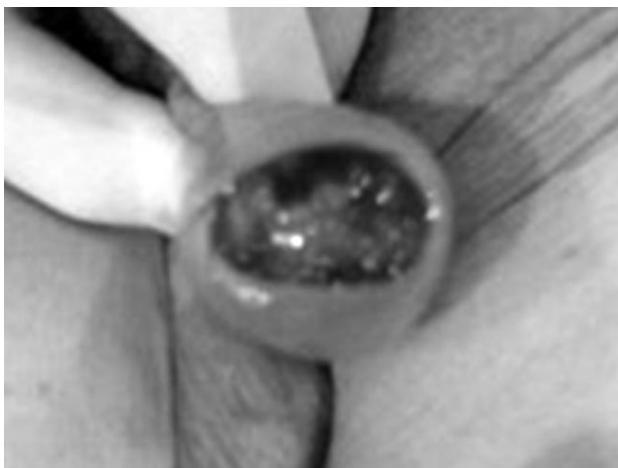

FIGURA 1. Aspecto macroscópico de la lesión.

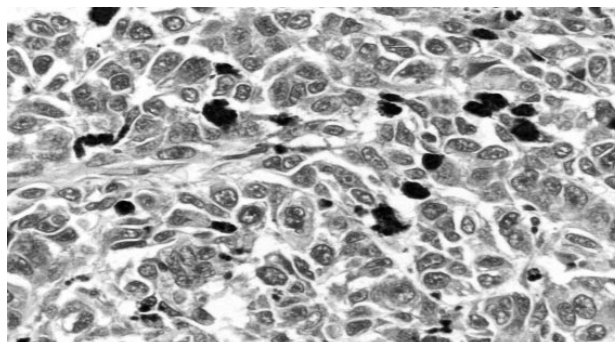


FIGURA 2. Visión microscópica: sábanas de células muy atípicas con abundante pigmento melánico.

Debido a la rareza del melanoma maligno de localización peneana presentamos un caso diagnosticado y tratado en nuestro servicio. Asimismo realizamos una revisión bibliográfica sobre el tema y analizamos principalmente cuestiones sobre su diagnóstico, estadiaje clínico y opciones terapéuticas.

### CASO CLÍNICO

Paciente de 85 años de edad con antecedentes de cardiopatía isquémica, diabetes mellitus tipo II, vasculopatía periférica, enfermedad pulmonar obstructiva crónica tipo bronquitis crónica y prostatismo de 15 años de evolución. Consulta en el Servicio de Urología por hematuria. En la exploración física se observaba una lesión que ocupaba todo el glande de color rojo-marrón, sobreelevada e irregular (Figura 1). No se palpaban adenopatías inguinales. Tras un estudio preoperatorio se realizó penectomía parcial (pieza de 3.5 x 3 cm.). La anatomía patológica demostró la presencia de proliferación en sábana de células muy atípicas, de aspecto epitelioides o fusocelular, con abundante pigmento melánico (Figura 2). Las células tumorales mostraban positividad para S-100 y HMB-45. La neoplasia invadía a una profundidad mayor de 1 cm afectando el cuerpo esponjoso. También se apreciaba invasión peri y endoneural a niveles más profundos, alcanzando las cercanías del borde quirúrgico, el cual no estaba afectado. No se realizó tratamiento complementario por la edad avanzada del paciente y deterioro de su estado general. El paciente falleció a los 8 meses de la intervención por un infarto agudo de miocardio.

### DISCUSIÓN

El melanoma maligno de localización peneana es una entidad rara, supone el 1% de los carcinomas que asientan en los genitales externos (1). Normalmente se localizan en el glande aunque también pueden aparecer en prepucio, meato uretral o surco balano-prepucial como una lesión plana de contornos irregulares o nodular de color marrón oscuro-negro o azul oscuro-negro. Habitualmente asientan sobre lesiones preexistentes que evolucionan (creciendo o ulcerándose) y se malignizan. La edad de presentación más frecuente suele ser de los 60 a los 80 años (2, 3). El diagnóstico suele retrasarse habitualmente por el pudor del paciente a consultar o por la falta de sospecha clínica. Por este motivo y por su temprana diseminación (local, ganglios regionales superficiales y profundos y hematogena a distancia), suelen diagnosticarse en estadios avanzados y tienen un mal pronóstico (4). El estadiaje clínico de este tipo de tumor se basa en la clasificación de Bracken y cols. de 1974 (1): Estadio I: enfermedad localizada sin metástasis ganglionares; Estadio II: metástasis ganglionares regionales; Estadio III: metástasis a distancia. Desde el punto de vista histológico la clasificación vigente es la de Breslow (6) (distancia en milímetros hasta las células tumorales más profundas). En los tumores primitivos localizados (estadio I) es el factor pronóstico más importante.

La cirugía es el tratamiento de elección en el estadio I: amputación parcial de pene o excisión local con 1.5-2 cm de margen de seguridad cuando el Breslow es menor de 1.5 mm. Si el Breslow es mayor de 1.5 mm, cirugía y linfadenectomía de los ganglios inguinales superficiales. Si el Breslow es mayor de 1 mm también conviene buscar células tumorales con Tc 99 en el primer ganglio linfático

de drenaje (ganglio centinela) (7). Si está afectado hay que realizar linfadenectomía y tratamiento adyuvante con interferón alfa 2-b. La mayoría de los autores recomiendan la realización de tratamiento adyuvante con interferón alfa 2-b en todos los melanomas con Breslow mayor de 4 mm (exista o no afectación del ganglio centinela) ya que observan un cambio en la historia natural de la enfermedad y un aumento de los índices de supervivencia (5). En el estadio II además de la cirugía se debe realizar linfadenectomía inguinal bilateral. En los melanomas de pene en estadio III (con diseminación metastásica) se utilizan otro tipo de terapias con carácter paliativo (quimioterapia e inmunoterapia) (1).

### BIBLIOGRAFIA y LECTURAS RECOMENDADAS (\*lectura de interés y \*\*lectura fundamental)

- \*\*1. BRACKEN, R.B.; DIOKNO, A.C.: "Melanoma of the penis and urethra: 2 case reports and review of the literature." *J. Urol.*, 111: 198, 1974.
2. BAÑÓN PÉREZ, V.J.; SERVER PASTOR, G.; VALDELVIRA NADAL, P. y cols.: "Melanoma maligno de pene." *Arch. Esp.Urol.*, 54: 828, 2001.
3. MILLÁN SAGASTE, M.L.; ASENSIO LAHOZ, L.A.; MONGE MIRALLAS, J.M. y cols.: "Melanoma de pene". *Actas Urol. Esp.*, 27: 152, 2003.
- \*4. RASHID, A.M.; WILLIAMS, R.M.; HORTON, L.W.: "Malignant melanoma of penis and male urethra. Is it a difficult tumor to diagnose?." *Urology*, 41: 470, 1993.
5. KIRWOOD, J.M.; STRAWDERMAN, M.H.; ERNSTOF, F. y cols.: "Interferon alfa 2-b adjuvant therapy of high risk resected cutaneous melanoma: the Eastern Cooperative Oncology Group Trial EST." *J.Clin. Oncol.*, 14:1684, 1996.
- \*6. BRESLOW, A.: "Prognosis in cutaneous melanoma: tumor thickness as a guide to treatment." *Pathol. Annu.*, 15: 1, 1980.
- \*7. SOUTHWICK, A.; RIGBY, O.; DAILY, M. y cols.: "Malignant melanoma of the penis and sentinel lymph node biopsy." *J. Urol.*, 166: 1833. 2001

### Casos Clínicos

*Arch. Esp. Urol.*, 58, 7 (674-677), 2005

#### **ORQUIEPIDIDIMITIS BRUCELOSA: A PROPÓSITO DE UN CASO.**

*Daniel Pérez Fentes, Miguel Blanco Parra, María Alende Sixto<sup>1</sup>, José Lema Grille, Antonio Cimadevila García, Valentín Toucedo Caamaño, Pedro Lamas Cedrón y Manuel Villar Núñez.*

*Servicio de Urología. Unidad Médica de Alta Precoz<sup>1</sup>.  
Servicio de Medicina Interna. Complejo Hospitalario  
Universitario de Santiago de Compostela.  
Santiago de Compostela. España.*

**Resumen.-** *OBJETIVOS:* Presentar un caso de orquiepididimitis aguda unilateral secundaria a brucella y revisar aspectos diagnóstico-terapéuticos en la literatura relacionada.

*MÉTODO:* Presentamos el caso de un varón de 37 años con fiebre ondulante, dolor, tumefacción escrotal y afectación osteoarticular. Diagnóstico mediante anamnesis, hemocultivos y serologías específicas para brucella.

*RESULTADOS:* Tratamiento antibiótico con Doxiciclina vía oral (6 semanas) y Estreptomycin intramuscular (3 semanas). Completa resolución clínica del cuadro.

*CONCLUSIONES:* En áreas endémicas de brucella o ante la refractariedad al tratamiento antibiótico habitual de una orquiepididimitis debemos realizar una detallada anamnesis en busca de posibles contactos con ganado o ingesta de productos lácteos contaminados. El diagnóstico se basa en el aislamiento de brucella spp. en hemocultivos y en la positividad de pruebas serológicas (test

Correspondencia

Daniel Adolfo Pérez Fentes  
Servicio de Urología  
Hospital Clínico Universitario de Santiago de  
Compostela.  
Travesía Choupana s/n.  
15706. Santiago de Compostela. (España)  
danielfentes@yahoo.es

Trabajo recibido: 17 de enero 2005