

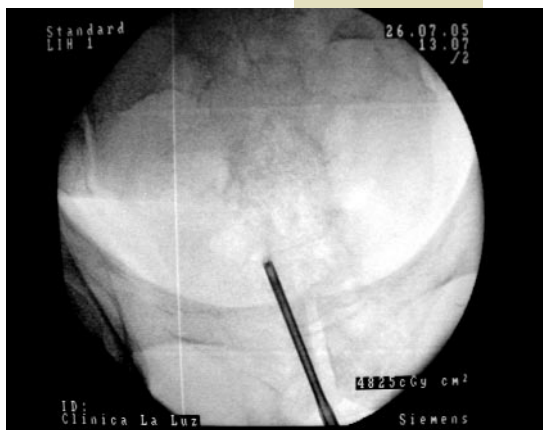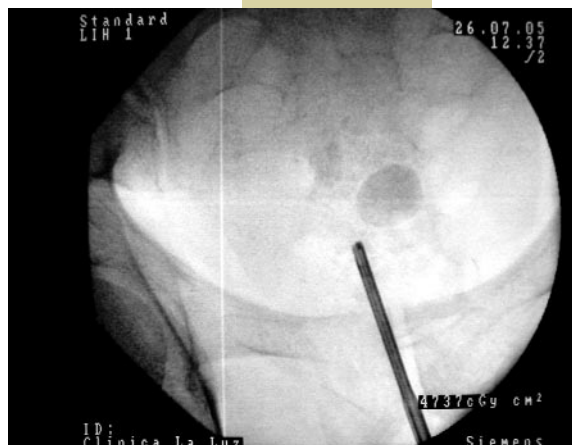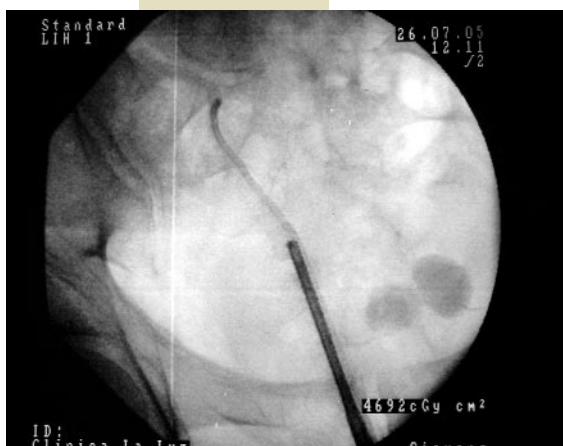
UROLOGIA EN IMÁGENES

LITIASIS MÚLTIPLE RESUELTA ÍNTEGRAMENTE DE FORMA RADICAL O TOTAL GRACIAS A LA TECNOLOGÍA LÁSER

"Uso del laser de Holmio en el tratamiento de la litiasis urinaria".

Dr. J.I. Iglesias.

*Unidad de Urología.
(Dr. E. Perez-Castro)
Clínica La Luz. Madrid*



Presentamos tres imágenes correlativas del tratamiento de litiasis ubicada en el ureter pelviano derecho, asociada a calcificación del extremo distal del cateter doble J y doble litiasis vesical, mediante el uso de láser de Holmio (Dornier Medilas H 20).