

Casos Clínicos

Arch. Esp. Urol., 59, 3 (300-302), 2006

CARCINOMA MUCINOSO DE PELVIS RENAL. A PROPÓSITO DE UN CASO.Francisco Javier Torres Gómez¹ y Francisco Javier Torres Olivera².Servicios de Anatomía Patológica del Hospital de Jerez de la Frontera¹. Cádiz y Hospital Universitario Virgen Macarena². Sevilla. España.**Resumen.-** *OBJETIVO:* Existe cierta controversia en la terminología usada para los tumores uroteliales con diferenciación mucinosa.*MÉTODOS:* Presentamos el caso de un paciente de 50 años con antecedente de litiasis de repetición al que se le detecta por técnicas de imagen una lesión piélica heterogénea.*RESULTADO:* El estudio histológico de la lesión determinó el diagnóstico de carcinoma urotelial de pelvis renal con amplia diferenciación mucinosa.*CONCLUSIONES:* Se trata de tumores poco frecuentes en tal localización en los que la diferenciación mucinosa no parece influir en el pronóstico.**Palabras clave:** Pelvis renal. Carcinoma mucinoso.**Summary.-** *OBJECTIVE:* There is some controversy in the terminology used for transitional cell tumors with mucinous differentiation.*METHODS:* We report the case of a 50-year-old male with history of recurrent lithiasis whose radiological tests discovered a heterogeneous renal pelvis lesion.*RESULTS:* The histologic study of the lesions determined the diagnosis of transitional cell carcinoma of the renal pelvis with ample mucinous differentiation.*CONCLUSIONS:* They are rare tumors in such location and the mucinous differentiation does not seem to influence prognosis.**Keywords:** Renal pelvis. Mucinous carcinoma.**INTRODUCCIÓN**

Los tumores del tracto urinario superior (uréter y pelvis renal) son lesiones relativamente poco comunes, constituyendo aproximadamente un 8% de las neoplasias del tracto urinario y correspondiendo un 90% de las mismas a carcinomas uroteliales. Son lesiones que afectan a pacientes de edad avanzada con predominio del sexo masculino y en gran número de ocasiones son multifocales. El tabaco, los analgésicos y la exposición ambiental a carcinógenos han sido considerados los principales factores de riesgo para el desarrollo de estas neoplasias. La hematuria, dolor en flanco y signos de obstrucción al flujo urinario son los síntomas con los que tales neoplasias suelen debutar. La diferenciación mucinosa es poco frecuente en este tipo de tumores (6%) predominando en escasas ocasiones el componente mucinoso (menos del 1%), constituyendo como en nuestro caso un auténtico carcinoma coloide (9).

CASO CLÍNICO

Paciente de 50 años con antecedente de litiasis renal de repetición que consultó por hematuria recidivante y sensación de malestar. El estudio citológico seriado de orinas demostró la presencia de células atípicas sospechosas de malignidad. Los estudios de imagen permitieron observar una lesión heterogénea que ocupaba la práctica totalidad de la pelvis renal derecha. Se realizó nefrectomía total y ureterectomía parcial observándose un riñón de 10.5 x 5 cm de dimensiones máximas que mostraba a nivel de pelvis renal una lesión irregular y heterogénea de tonalidad pardusca en cuyo seno destacaban áreas hemorrágicas y otras ligeramente amarillentas y brillantes de consistencia sumamente blanda al corte. Dicha lesión, relativamente bien delimitada, no

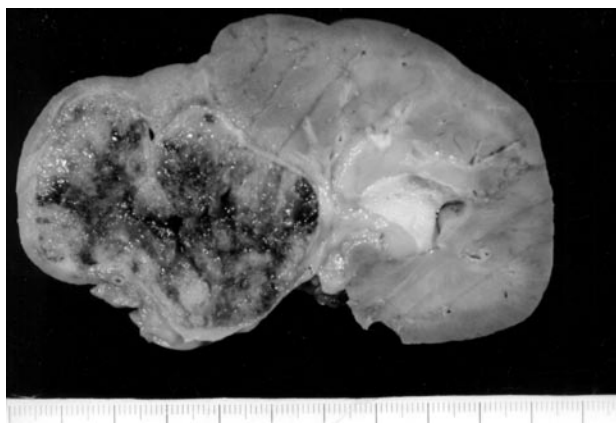


FIGURA 1. Carcinoma mucinoso de pelvis renal. Aspecto macroscópico.

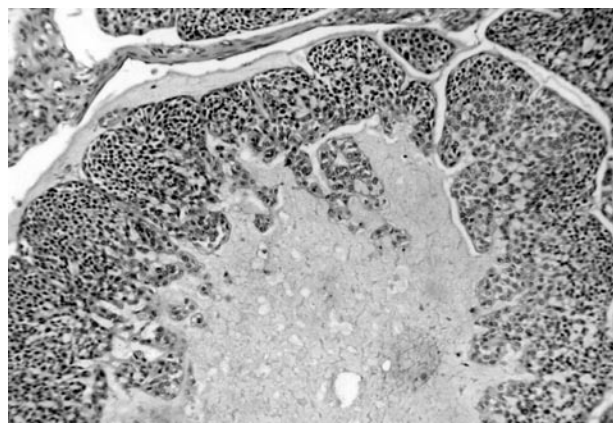


FIGURA 2. Áreas uroteliales y mucinosas. 10x.

invadía el parénquima ni el seno renal quedando limitada al sistema pielocalicial aunque comprimiendo con márgenes expansivos la corteza en uno de los polos renales. El estudio histológico demostró que la lesión estaba constituida por nidos tumorales bien delimitados sin evidencia de invasión del parénquima renal, englobando una matriz mucinosa central la cual constituía más del 50% del volumen tumoral. En el seno de dicha matriz se encontraron flotando células neoplásicas sueltas y nidos de menor tamaño que los situados a nivel periférico. Las células tumorales mostraban morfología poligonal con núcleos centrales sin nucleolo aparente y escasa atipia así como citoplasmas eosinófilos y claros. En las áreas delimitantes con la matriz mucinosa se observó una tímida diferenciación glandular coincidiendo con la observación de algunos nucleolos y un ligero aumento de atipia nuclear. Las células tumorales mostraron intensa inmunopositividad para EMA, CK 7 y leve para CK20; ello, junto a la morfología, confirmó la naturaleza urotelial de la neoplasia.

Con todos los datos expuestos se realizó el diagnóstico de carcinoma de células transicionales de bajo grado, con intensa diferenciación mucinosa, de pelvis renal (carcinoma coloide).

DISCUSIÓN

Si bien el término de carcinoma coloide ha sido reservado tradicionalmente para aquellos adenocarcinomas con un componente mucinoso de más del 75%, han sido varios los casos descritos en la literatura que teniendo características similares a las del nuestro han sido catalogados como auténticos carcinomas coloides. No obstante existe cierta controversia sobre la correcta terminología a aplicar en tales casos. La demostración de estructuras glandulares más o menos diferenciadas en el seno de un tumor con características uroteliales no es criterio suficiente para catalogar dicha lesión como adenocarcinoma, reservando tal nomenclatura para las

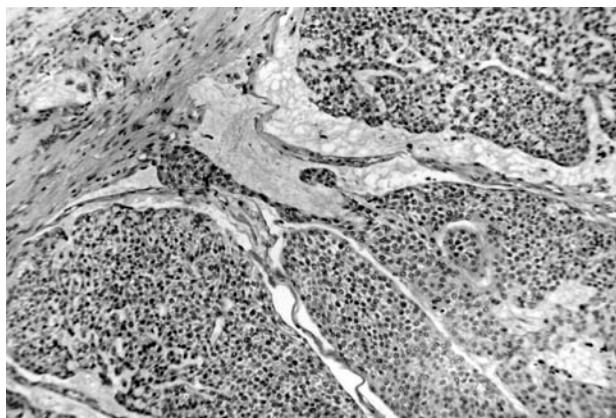


FIGURA 3. Nidos uroteliales sólidos. 10x.

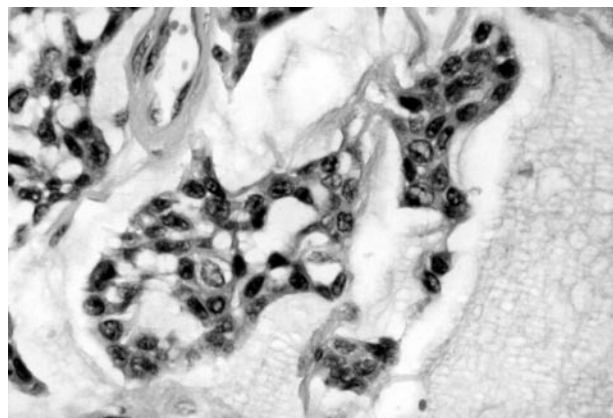


FIGURA 4. Diferenciación glandular focal 40x.

formas puras. Los casos como el nuestro en que la diferenciación glandular es exclusivamente focal son englobados dentro del grupo de los carcinomas de células transicionales destacando tal diferenciación glandular y su porcentaje en un comentario. El diagnóstico diferencial habría que establecerlo principalmente con el adenocarcinoma mucinoso de pelvis renal (1).

El adenocarcinoma mucinoso de pelvis renal es una entidad poco frecuente constituyendo tan sólo un 1% de las neoplasias en dicha localización. La mayoría de los pacientes cuentan con una historia de litiasis de repetición o bien un cuadro obstructivo de vías urinarias de etiología infecciosa o no infecciosa que se suele acompañar de hidronefrosis (3,6,7).

Diversos estudios abogan por una transformación de un carcinoma urotelial in situ hacia un adenocarcinoma propiamente dicho que a su vez adquiere características mucinosas basándose en la presencia en numerosos casos de ambas neoplasias en el mismo paciente (2). El estudio microscópico permite observar en todos los casos la presencia de islotes de células en nidos sólidos o bien estructuras glandulares mejor o peor definidas inmersas en un estroma mucinoso que en ocasiones constituye el elemento predominante de la neoplasia (carcinoma coloide).

No debemos confundir la diferenciación glandular intratumoral con los espacios pseudoglandulares que se originan a causa de fenómenos necróticos o artefactuales. En casos dudosos puede recurrirse a la expresión de apomucina MUC5AC como marcador de diferenciación glandular en carcinomas uroteliales (9).

Se han descrito casos de carcinomas con características mucinosas tanto en riñones ectópicos como en riñones solitarios (5,8).

La citología de orina podría ayudar al diagnóstico preoperatorio de este tipo de neoplasias si bien la experiencia se limita a escasos casos en la literatura donde se describe un líquido viscoso con grupos esféricos de células basófilas con cierta vacuolización citoplasmática, nucleolo evidente y desproporción nucleocitoplasmática, datos que describen las características citológicas de un adenocarcinoma coloide propiamente dicho (4). Como hemos mencionado al describir nuestro caso sólo fue posible asesorar la presencia de células atípicas sin que observásemos un componente mucinoso evidente. En cualquier caso las características citológicas se asemejaban a las de cualquier otro carcinoma urotelial.

No está claro el valor pronóstico de la diferenciación glandular y/o coloide en los carcinomas uroteliales si

bien parece que está supeditado a los grandes factores pronósticos para el carcinoma urotelial como son el estadio tumoral y el nivel de invasión (9). El adenocarcinoma mucinoso de pelvis renal sí presenta un pronóstico infausto manejándose cifras de supervivencia del 75% al año y del 21% a los cinco años (4). En nuestro caso la nefroureterectomía unilateral fue curativa sin que se observaran signos de recidiva y/o lesión concomitante en el tracto urinario si bien el periodo de seguimiento se limita a un año.

BIBLIOGRAFÍA y LECTURAS RECOMENDADAS (*lectura de interés y ** lectura fundamental)

- *1. OCHOA URDANGARIN, O.; ACOSTA BERNARD, I.; HERMIDA PÉREZ, J.A. y cols.: "Well differentiated mucus producing adenocarcinoma of the right renal pelvis. Presentation of a case". Arch. Esp. Urol., 53: 645, 2000.
2. TAKEHARA, K.; NOMATA, K.; EGUCHI, J. y cols.: "Mucinous adenocarcinoma of the renal pelvis associated with transitional cell carcinoma in the renal pelvis and the bladder". Int. J. Urol., 11: 1016, 2004.
3. GODEC, C.J.; MURRAH, V.A.: "Simultaneous occurrence of transitional cell carcinoma and urothelial adenocarcinoma associated with xantogranulomatous pyelonephritis". Urology, 26: 412, 1985.
- *4. YONEKAWA, M.; HOSHIDA, Y.; HANAI, J.: "Catheterize urine cytology of mucinous carcinoma arising in the renal pelvis. A case report". Acta Cytol., 44: 442, 2000.
5. MAUROMANOLAKIS, E.; SAMONIS, G.; CRANIDIS, A.: "Mucinous adenocarcinoma arising in the renal pelvis of an ectopic pyelic kidney". Oncology, 52: 331, 1995.
6. SPIRES, S.E.; BANKS, E.R.; CIBULL, M.L. y cols.: "Adenocarcinoma of renal pelvis". Arch. Pathol. Lab. Med., 118: 872, 1994.
7. SHIBAHARA, N.; OKADAS, S.; ONISHIS, S. y cols.: "Primary mucinous carcinoma of the renal pelvis". Pathol. Res. Pract., 189: 946, 1993.
8. WAN, J.; OHI, D.A.; WEATHERBEE, L. y cols.: "Primary mucinous adenocarcinoma of the renal pelvis in solitary pelvic kidney". Urology, 41: 292, 1993.
- **9. EBLE, J.N.; SAUTER, G.; EPSTEIN, J.I. y cols.: "Pathology and genetics of tumors of the urinary system and male genitals organs". World Health Organization of Tumors. IARC Press. Lyon 2004.