

## **METODOLOGÍA Y LÍMITES DE LA URETEROSCOPIA AMBULATORIA.**

Miguel Arrabal Martín, Carolina Ocete Martín, Antonio Jiménez Pacheco, José Luis Miján Ortiz, Manuel Pareja Vilches y Armando Zuluaga Gómez.

Unidad de Litiasis y Endourología. Hospital Universitario "San Cecilio". Granada. España.

**Resumen.-** **OBJETIVO:** Demostrar la eficiencia de la ureteroscopia ambulatoria bajo sedación-analgésica como procedimiento diagnóstico y/o terapéutico en la patología del tracto urinario superior, neoplasias, estenosis, litiasis.

**MÉTODOS:** Analizamos los resultados de la ureteroscopia ambulatoria, utilizada como procedimiento diagnóstico y/o terapéutico en 1243 casos distribuidos en cinco grupos: 1º Estudio defectos de repleción, citología positiva, hematuria, 36 casos. 2º Tratamiento litiasis urinaria, 1135 casos. 3º Tratamiento y seguimiento de tumores del tracto urinario superior, 19 casos. 4º Extracción de cuerpos extraños, 27 casos. 5º Dilatación/

sección de estenosis ureteral, 26 casos. Realizamos el procedimiento con anestesia local (xylocaina gel en uretra), sedación con midazolán y analgesia con perfusión de remifentanilo (0.08-0.20 microgramos Kg/minuto); y sistematizamos la técnica en tres tiempos: Acceso al interior del uréter, progresión y exploración ureteral, diagnóstico y/o acciones terapéuticas.

**RESULTADO:** El 15% de los enfermos presentan dolor o intolerancia al iniciar el procedimiento o durante el mismo, la sedación-analgésica progresa a anestesia general. En el 10% de los casos la hospitalización es superior a 6 horas. La ureteroscopia como procedimiento diagnóstico ha sido efectiva en 30 de 36 casos. La ureteroscopia se ha realizado como tratamiento electivo en 833 casos de litiasis ureteral (lumbar, 54; iliaca, 248; pélvica, 531), con buen resultado en el 93% de los enfermos, y por fracaso o complicación de litotricia extracorpórea en 302 casos (lumbar, 73; iliaca, 83; pélvica, 146), con buen resultado en el 98% de los enfermos. Los tumores ureterales tratados de forma conservadora han sido de bajo grado y localizados en uréter pélvico en 12 casos o como terapia paliativa en 7 casos. En los 26 casos de estenosis ureteral, se ha realizado ureterotomía en 8 casos y dilatación con balón en 18, se ha mantenido tutor ureteral de 4-6 semanas. Buen resultado en 21 casos.

**CONCLUSIONES:** La ureteroscopia es una técnica efectiva en el 94% de los casos y puede realizarse de forma ambulatoria, como procedimiento diagnóstico y como método de tratamiento de la litiasis urinaria y estenosis ureterales.

**Palabras clave:** Ureteroscopia ambulatoria. Litiasis urinaria. Estenosis ureteral. Neoplasia urotelial.

Correspondencia

Miguel Arrabal Martín  
Profesor Agustín Escribano, 3 3º B-1  
18004 Granada. (España)  
arrabalm@supercable.es

Trabajo recibido: 21 de noviembre 2005

**Summary.-** OBJECTIVES: To demonstrate the efficacy of ambulatory ureteroscopy under sedation-analgesia as diagnostic and/or therapeutic procedure for the upper urinary tract diseases, neoplasias, stenosis, stones.

METHODS: We analyze the results of a series of diagnostic and/or therapeutic procedures in 1243 patients divided into five groups: 1. Work up for filling defects with positive cytology and hematuria, 36 cases. 2. Treatment of urinary stones, 1135 cases. 3. Treatment and follow-up of upper urinary tract tumors, 19 cases. 4. Foreign body extraction, 27 cases. 5. Dilation/section of ureteral stenosis, 26 cases. We perform the procedure under local anesthesia (urethral xylocaine gel), sedation with midazolam and analgesia with remifentanil perfusion (0.08-0.20 mcg kg/minute); the operation is subdivided into three steps: access to the ureter, progression/ureteral examination, and diagnostic and/or therapeutic actions.

RESULTS: Fifteen percent of the patients presented pain or intolerance at the start or during the procedure, and they progress to general anesthesia. 10% of the cases have a hospital admission longer than six hours. Ureteroscopy was effective as a diagnostic procedure in 30/36 cases. Ureteroscopy was indicated as elective treatment in 833 cases of ureteral stones (54 lumbar; 248 iliac; 531 pelvic), achieving good results in 93% of the patients; it was indicated for failures or complications of extracorporeal shockwave lithotripsy in 302 cases (73 lumbar; 83 iliac; 146 pelvic), with good results in 98% of the patients. Ureteroscopy was used to treat conservatively low-grade ureteral tumors of the pelvic ureter in 12 cases, or as palliative therapy (7 cases). From the 26 cases of ureteral stenosis, 8 underwent ureterotomy and 18 balloon dilation, leaving a ureteral catheter for 4-6 weeks, obtaining good results in 21 cases.

CONCLUSIONS: Ureteroscopy is an effective technique in 94% of the cases, and it can be performed as an outpatient procedure for diagnosis or treatment of urinary stones and ureteral stenosis.

**Keywords:** Ambulatory ureteroscopy. Urinary lithiasis. Ureteral stenosis. Urothelial neoplasia.

## INTRODUCCIÓN

La ureteroscopia es un procedimiento en progresión continua desde su renacimiento en España, a partir del diseño y aplicación del primer ureterorenoscopia por el Dr. Pérez-Castro (1) en 1980. El desarrollo de ureteroscopios de menor calibre y mayor flexibilidad ha disminuido la morbilidad y facilita su aplicación como procedimiento diagnóstico y/o terapéutico ambulatorio, como se demuestra en esta serie de 1243 casos.

Desde la aplicación del primer cistoscopia en 1876 por Max Nitze hasta la actualidad, los avances en la tecnología óptica, las mejoras técnicas y los nuevos diseños de endoscopios han permitido la visualización completa del árbol urinario. Aunque se atribuye a Young en 1912 la primera exploración endoscópica del uréter (2), esta no fue realizada rutinariamente hasta 1977-79 por Goodman (3) y por Lyon (4). Las técnicas iniciales de Lyon y Goodman fueron realizadas con cistoscopios pediátricos que tenían un calibre de 9.5 Ch aunque la longitud era un factor limitante, esos instrumentos podían ser utilizados para examinar el uréter distal y el túnel intramural en mujeres y en algunos pacientes varones. En 1980 Pérez-Castro y Martínez-Piñero, diseñan el primer ureteroscopia (5), instrumento rígido con longitud de 39 cm y de calibre de 9 - 11 Ch con un canal de trabajo de 5 Fr, que permitía acceder a la pelvis renal, tanto en el hombre como en la mujer, a partir de este modelo han surgido nuevos instrumentos con innovaciones destinadas a lograr una mayor operatividad (6).

Con la finalidad de progresar por uréteres sinuosos y explorar cavidades intrarrenales, se han incorporado ureteroscopios flexibles (7) de 8.5 Ch con canal de trabajo de 2.5 a 4.5 Fr. Los dos tipos genéricos comunes son el instrumento de deflexión pasiva y el de deflexión activa (8), estos instrumentos de deflexión activa son de gran utilidad y permiten que todo el sistema colector intrarrenal pueda ser observado en un alto porcentaje de enfermos (9). Es aconsejable para prolongar la duración de estos delicados instrumentos el pasarlos hasta el uréter pelviano por dentro de una camisa teflonada (10) previamente introducida hasta este punto sobre su fijador y guía flexible (11).

## MATERIAL Y MÉTODOS

Analizamos los resultados de la ureteroscopia ambulatoria, utilizada como procedimiento diagnóstico o terapéutico en 1243 casos distribuidos en cinco grupos:

- 1º Estudio defectos de repleción, citología positiva, hematuria, 36 casos.
- 2º Tratamiento litiasis urinaria, 1135 casos.
- 3º Tratamiento y seguimiento de tumores del tracto urinario superior, 19 casos.
- 4º Extracción de cuerpos extraños, 27 casos
- 5º Dilatación/sección de estenosis ureteral, 26 casos.

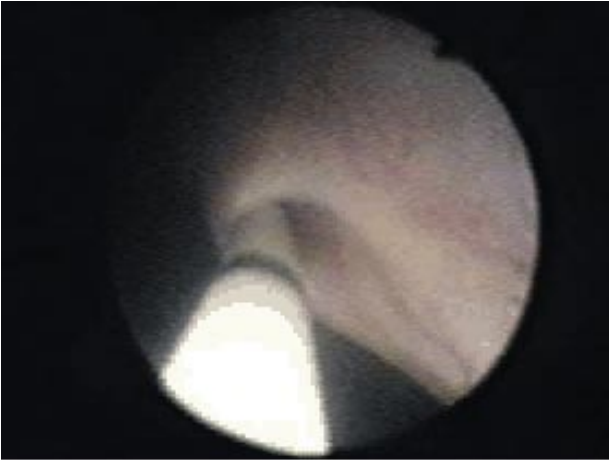


FIGURA 1. Visión endoscópica del meato ureteral al iniciar giro de 180° del ureteroscopio sobre catéter ureteral.

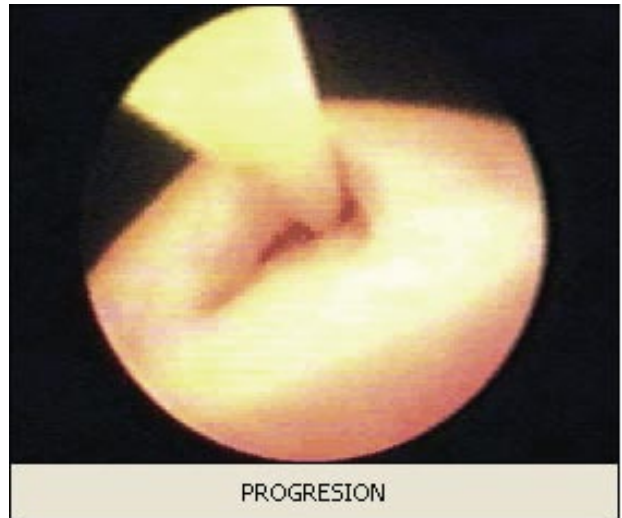


FIGURA 2. Visión endoscópica del meato ureteral al finalizar el giro del ureteroscopio, el uréter se ofrece al instrumento.

Realizamos el procedimiento con anestesia local (aplicación uretral de xylocaina gel), sedación con midazolam y analgesia con perfusión de remifentanilo (0.08-0.20 microgramos Kg/minuto); y sistematizamos la técnica en tres tiempos: Acceso al interior del uréter, progresión y exploración ureteral, diagnóstico y/o acciones terapéuticas.

1/ Acceso al interior del uréter: Se coloca al paciente en posición de litotomía, control del procedimiento por telecirugía. Sistema de irrigación continua de 3000 cc de suero salino isotónico colocados a 60 cm sobre la horizontal del paciente, si es necesaria

una electrorresección se sustituye la solución salina por solución de glicina. Localización endoscópica del orificio ureteral, colocación de catéter ureteral nº 3 Fr o guía teflonada en caso de ser necesario dilatar el meato ureteral con catéter balón. Recomendamos colocar el catéter ureteral a través del ureteroscopio que nos permite realizar un movimiento de rotación del ureteroscopio sobre el catéter de 180 grados a la entrada del uréter para que la parte roma se deslice por el suelo del meato ureteral y evite el techo del túnel submucoso que es elevado por el catéter ureteral situado en la posición de las 12 horas, posteriormente se realiza un movimiento de rotación inversa con

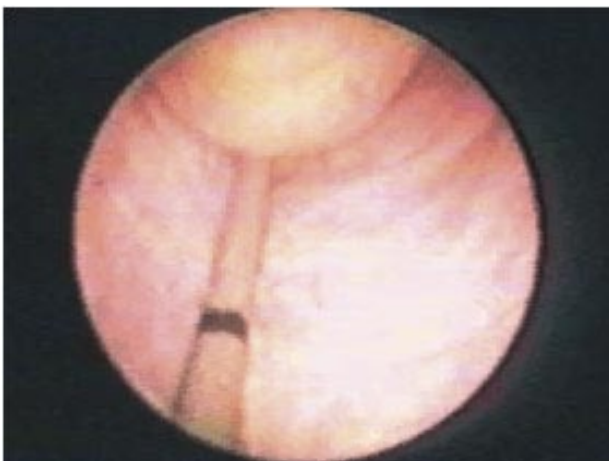

FIGURA 3. Observamos la imagen endoscópica de una müllerianosis ureteral, se corresponde con un defecto de replección en la urografía.

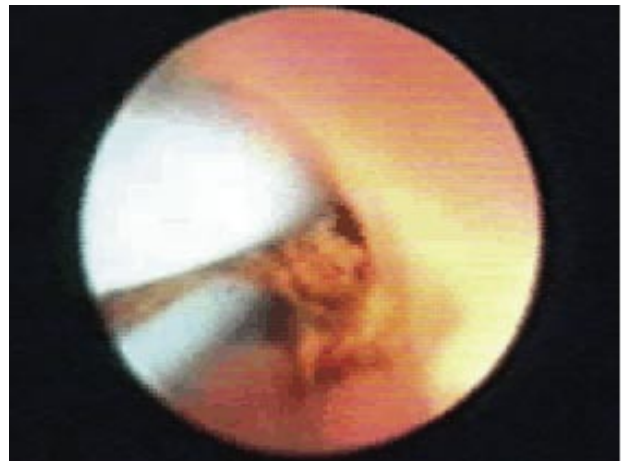

FIGURA 4. Litotricia electrocinética sobre un cálculo ureteral.

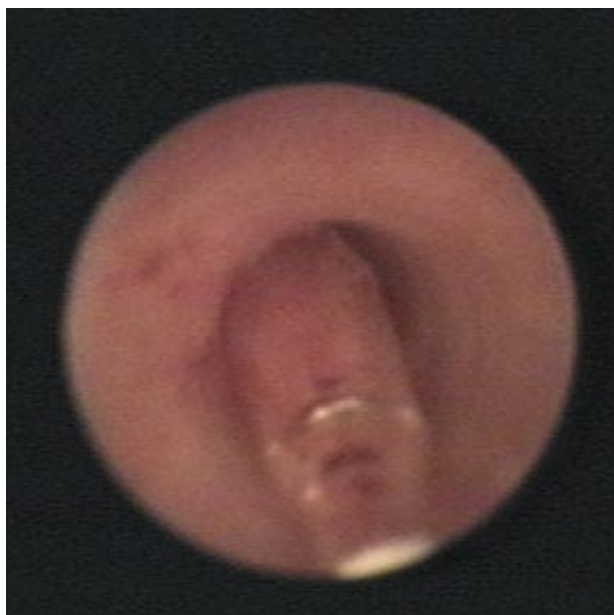

FIGURA 5. Dilatación endoscópica de una estenosis ureteral con catéter de balón.

el ureteroscopio, hasta recuperar la posición normal y se continúa con la exploración. (Figuras 1 y 2).

2/ Progresión y exploración ureteral: La progresión se realiza siguiendo el catéter ureteral con la ayuda de la presión ejercida por la perfusión del líquido de irrigación, exploración y diagnóstico por visión directa del cálculo, estenosis o lesiones uroteliales. (Figura 3).

3/ Diagnóstico y/o acciones terapéuticas: Extracción de cálculos, litotricia de contacto, dilatación-sección estenosis ureteral, obtención de muestras con pinzas de biopsia fría, electroresección endoscópica o fotocoagulación de lesiones uroteliales. El canal de trabajo se utiliza para la perfusión del líquido de irrigación, paso de catéteres y guías flexibles,

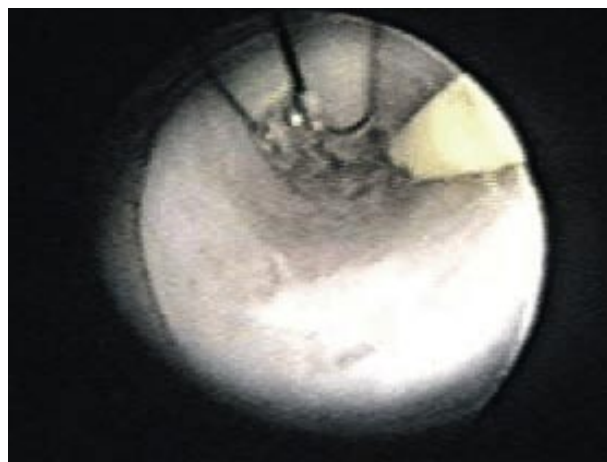


FIGURA 6. Observamos una estenosis ureteral cateterizada, se inicia sección eléctrica con asa de Collins.

pinzas de biopsia y de extracción de cálculos o cuerpos extraños, sondas con dispositivos expansibles o aplicación de diversos tipos de energía (ultrasónica, electrocinética, láser...), balones de dilatación hidráulica y asas de corte frío o eléctrico insertadas en un ureterorresectoscopio. (Figuras 4, 5 y 6).

Al finalizar el procedimiento, en algunos casos, es aconsejable colocar un catéter ureteral simple nº 5 Fr que se retira en 6-48 horas. En casos de estenosis inflamatorias, resección endoscópica o traumatismo ureteral, colocamos un catéter en doble jota que se retira a las 2-3 semanas. (Figuras 7 y 8).

## RESULTADOS

Analizamos los resultados de la ureteroscopia ambulatoria, utilizada como procedimiento diagnóstico o terapéutico en 1243 casos. El 15% de los enfermos presentan dolor o intolerancia al iniciar el

TABLA I. LOCALIZACIÓN DE LOS CÁLCULOS URETERALES TRATADOS CON URETEROSCOPIA AMBULATORIA.

Ureteroscopia Ambulatoria	Litiasis uréter lumbar	Litiasis uréter iliaco	Litiasis uréter pélvico	TOTAL
ELECTIVA	54	248	531	833
Fracaso LEOC	73	83	146	302
TOTAL	127	331	677	1135

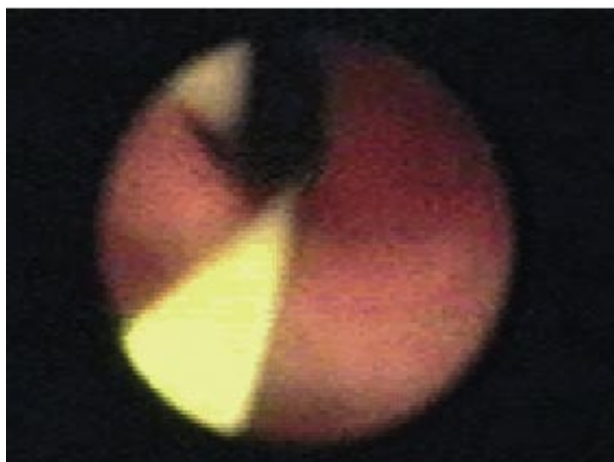


FIGURA 7. Observamos guía flexible colocada por canal de trabajo del ureteroscopio, sobre ella se inserta el catéter doble jota.

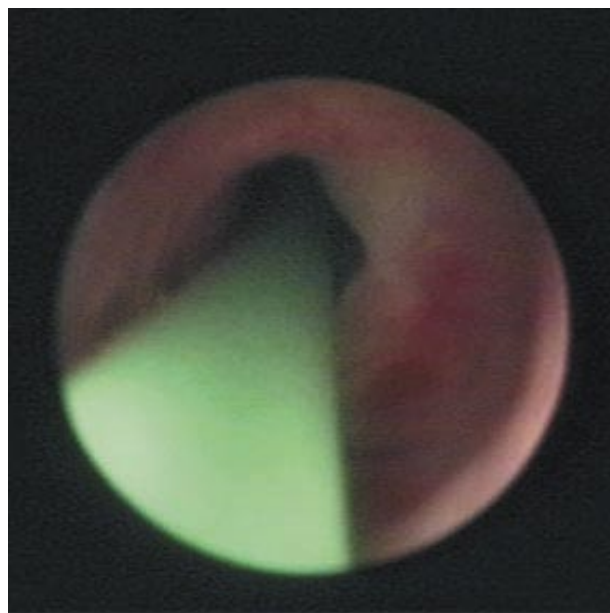


FIGURA 8. Visión de estenosis ureteral dilatada y catéter doble jota.

procedimiento o durante el mismo, la sedación-analgésia progresa a anestesia general. En el 10% de los casos la hospitalización es superior a 6 horas.

Los 36 casos de ureteroscopia diagnóstica corresponden a 5 pacientes con hematuria no filiada, 6 pacientes con citología urinaria positiva sin evidencia de tumor en estudios de imagen y 25 pacientes que presentan defectos de replección en tracto urinario superior. El procedimiento ha sido útil en 30 casos (hematuria, 3 de 5; citología urinaria positiva, 3 de 6; defectos de replección, 24 de 25). (Figura 9).

La ureteroscopia se ha realizado en 1135 pacientes con litiasis urinaria, de forma electiva en 833 casos de litiasis ureteral (lumbar, 54; iliaca, 248; pélvica, 531), con buen resultado en el 93% de los enfermos, y por fracaso o complicación de litotricia renoureteral extracorpórea en 302 casos (lumbar, 73; iliaca, 83; pélvica, 146), con buen resultado en

el 98% de los enfermos, (Figura 10). El tamaño de los cálculos ureterales tratados ha sido <1 cm, 58%, 1-2 cm, 36%; >2 cm, 6%; y la composición: litiasis cálcica, 852 casos; infecciosa, 79 casos; radiotransparente, 195 casos y de cistina, 9 casos. (Tablas I y II).

Los 19 pacientes tratados de tumor ureteral corresponden a 12 casos de tumores de bajo grado localizados en uréter pélvico en los que se ha realizado ureterorresección endoscópica, en 7 enfermos con tumor urotelial de localización múltiple y otras patologías asociadas se ha realizado cirugía endoscópica paliativa. En los casos de tumor ureteral de bajo grado se ha realizado seguimiento con ureteroscopia y/o urografía, se ha observado recidiva en 2 casos, estenosis parcial a nivel del área reseçada en 1 caso

TABLA II. TAMAÑO Y COMPOSICIÓN CÁLCULOS TRATADOS CON URETEROSCOPIA AMBULATORIA.

<b>Tamaño cálculos ureterales</b>	<1 cm.	58 %
	1-2 cm.	36 %
	>2 cm.	6 %
<b>Composición litiasis</b>	litiasis cálcica ,	852 casos
	" infecciosa,	79 "
	" radiotransparente,	195 "
	" cistina,	9 "

y en otro enfermo se produce estenosis completa de uréter intramural.

Los 27 casos de ureteroscopia para extracción de cuerpos extraños, corresponden a catéteres ureterales ascendidos, en todos los casos el procedimiento ha sido efectivo.

En los 26 casos de estenosis ureteral, se ha realizado ureterotomía en 8 casos y dilatación con balón en 18. La ureterotomía se ha realizado en 3 estenosis de la unión pieloureteral, estenosis uréter lumbar post-cirugía de colon, 4 estenosis de uréter distal (secundarias a tbc, 2 casos; secundarias a resección endoscópica vesical, 2 casos). La dilatación con balón se ha realizado en 11 estenosis de origen inflamatorio crónico (relacionadas con litiasis ureteral 7 casos y tbc en 1, desconocido en 3 casos) y en 7 casos secundarias a cirugía abdominopélvica (vascular, 2 casos; colon, 2 casos, ginecológica, 3 casos). Se ha mantenido tutor ureteral durante 4-6 semanas, con buen resultado en 21 casos. Los fracasos se han producido en 4 dilataciones con balón

(secundarias a cirugía, 3 casos; tbc, 1 caso) y en una ureteromía sobre estenosis de la unión pieloureteral. (Tabla III), (Figuras 11 y 12).

La ureteroscopia ambulatoria no ha sido resolutive en 75 casos (6%): 58 litiasis ureterales, 6 calles litiásicas, 5 estenosis ureterales, 6 procedimientos como diagnóstico. Se han producido complicaciones en 25 casos (2%): 3 estenosis de meato ureteral, 5 perforaciones ureterales, 9 hematurias moderadas, 8 bacteriemias.

## COMENTARIOS

La anestesia local (12), sedación y analgesia a demanda permiten realizar la ureteroscopia (13) como procedimiento diagnóstico y/o terapéutico ambulatorio y no impide realizar una anestesia general en caso de dolor o intolerancia (14), como ha ocurrido en el 15% de nuestros casos, similares experiencias refieren Langen y cols en una serie de 140 ureteroscopias realizadas bajo sedación y analgesia

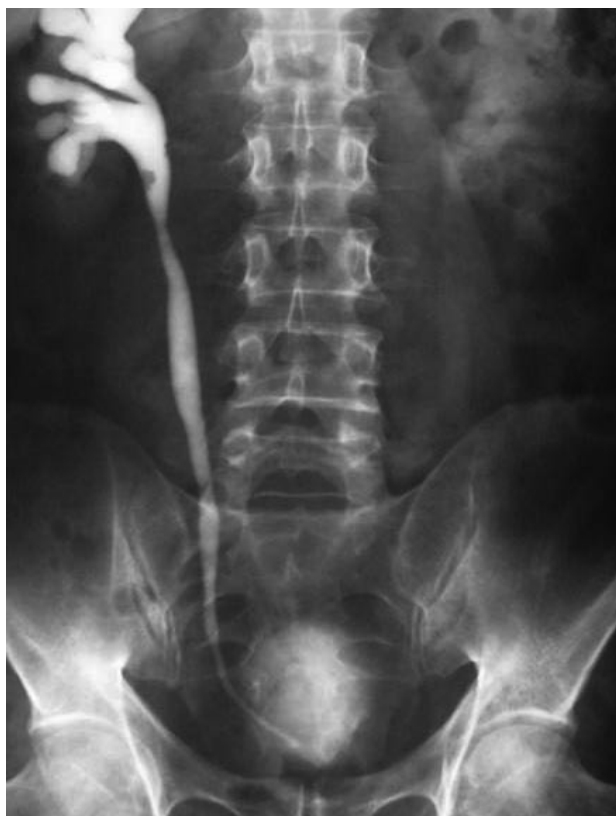

FIGURA 9. Urograma, defecto de repleción en uréter lumbar, la biopsia endoscópica confirma el diagnóstico de tumor urotelial de bajo grado.

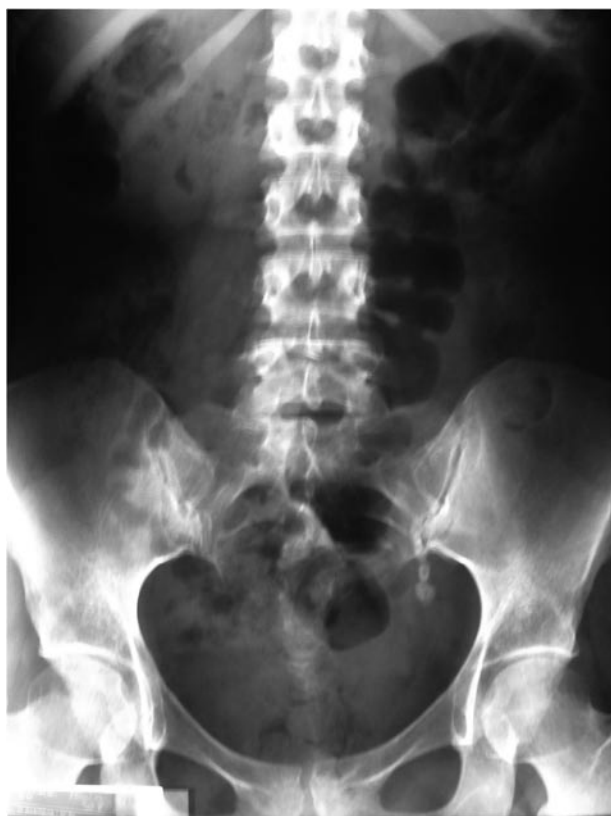

FIGURA 10. Rx. Simple de aparato urinario, calle litiásica post-LEOC de litiasis renal. Se realiza ureteroscopia, litotricia y extracción de fragmentos.



con midazolán y perfusión de remifentanilo (15). En general los pacientes se recuperan en un corto periodo de tiempo (16), sólo el 10% de nuestros enfermos necesitan un periodo de hospitalización superior a 6 horas, debido a progresión de la sedación a anestesia general o por complejidad del procedimiento, los enfermos deben ser informados y seleccionados antes de programar la ureteroscopia ambulatoria (17).

Colocamos al paciente en posición de litotomía, Pérez-Castro y cols. aconsejan el descenso de la extremidad contralateral para facilitar la dilatación y el avance del ureteroscopio (1); otros autores sugieren que la elevación de la extremidad contralateral y el descenso de la ipsilateral reducen el ángulo vertical de entrada del ureteroscopio en el uréter (5).

Si el procedimiento se realiza por telecirugía, puede ser suficiente la posición estándar de litotomía.

Se inicia el procedimiento con exploración uretrovesical identificando el meato ureteral, la introducción y progresión del ureteroscopio en el uréter se facilita insertando previamente un catéter ureteral sobre el que se desliza el ureteroscopio, generalmente el meato se dilata con la presión del líquido de irrigación y el doble giro de 180° del ureteroscopio sobre el catéter ureteral, recomendamos continuar la exploración a baja presión y con inversión intermitente del flujo (6). A veces es necesario dilatar el meato ureteral con catéter balón de baja presión, dilatado el trayecto intramural del uréter, se introduce el ureteroscopio manteniendo la vejiga vacía para no modificar la trayectoria del uréter intramural (9). Finalizado el procedimiento terapéutico, en algunos casos, es aconsejable mantener un catéter ureteral durante 6-48 horas para reducir el riesgo de obstrucción secundario al posible edema urotelial (18). Compartimos la opinión de otros autores de no dejar catéter doble J tras realizar ureteroscopia no complicada para el tratamiento de cálculos ureterales distales y siempre que se haya extraído con pinzas el cálculo o la totalidad de los fragmentos (19).

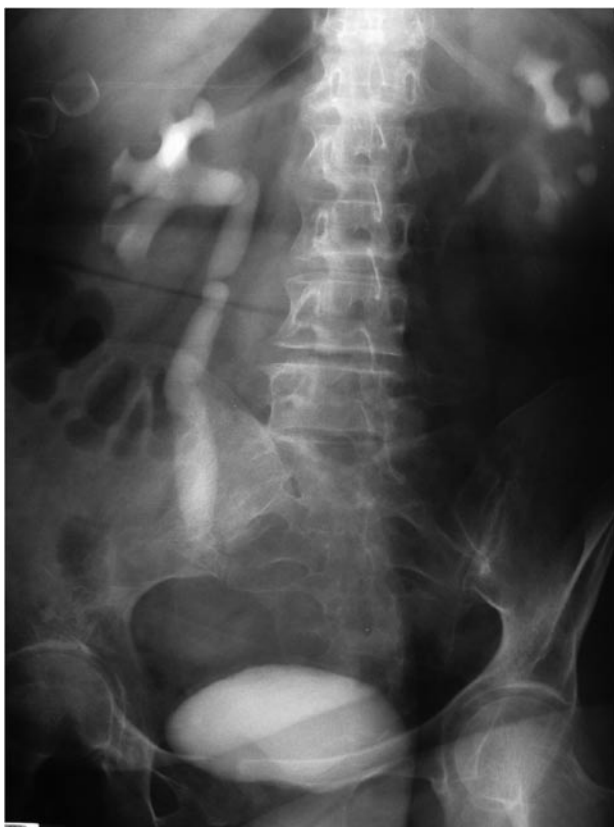

FIGURA 11. En urografía observamos estenosis de uréter iliaco derecho en enferma con antecedentes de LEOC sobre litiasis ureteral. Se realiza dilatación endoscópica.

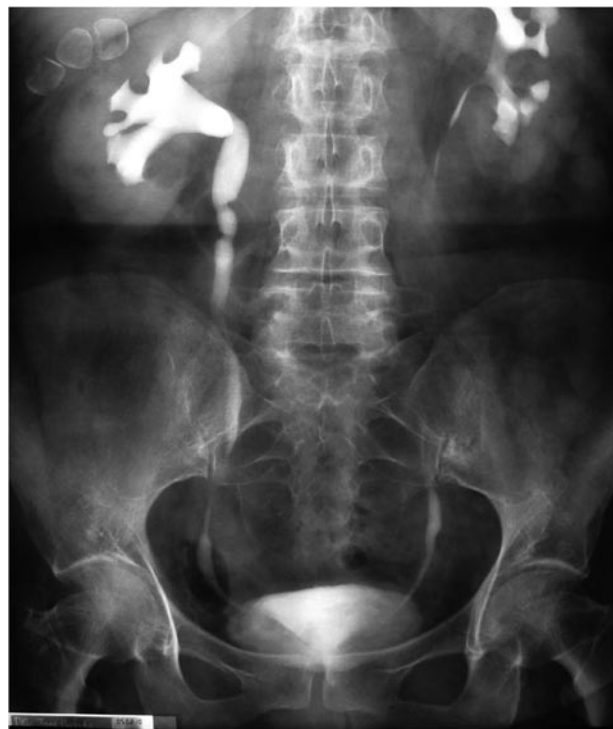

FIGURA 12. En el urograma se observan los resultados de la ureteroscopia y dilatación con catéter de balón en la estenosis uréter iliaco derecho, presentada en la Figura 11.

TABLA III. ETIOLOGÍA Y RESULTADOS TRATAMIENTO ENDOSCÓPICO ESTENOSIS URETERAL.

<b>Ureterotomía endoscópica</b>  <b>8 casos</b>	Estenosis UPU, 3 casos " uréter lumbar, cirugía colon 1 " " uréter distal :post-tbc, 2 " post-RTU, 2 "
<b>Dilatación endoscópica con balón</b>  <b>18 casos</b>	Estenosis inflamatorias: litiasis 7 casos Tbc 1 " Idiopática 3 " Estenosis post-cirugía : vascular 2 " colon 2 " uterina 3 "
<b>Fracaso procedimientos</b>  <b>5 casos</b>	Ureterotomía: estenosis UPU, 1 caso Dilatación: Estenosis post-cirugía 3 " " secundaria tbc 1 "

En principio todo uréter cateterizable admitiría una ureteroscopia con mayor o menor dificultad, algunas patologías asociadas dificultan el procedimiento pero no lo contraindican (6,9), (Tabla IV). Las estenosis inflamatorias o fibrosas, pueden sobrepasarse con dos catéteres ureterales introducidos por

el canal de trabajo y progresando sobre ellos con el ureteroscopia, o realizando previamente una dilatación hidráulica con un catéter 3 Fr con balón de 4 cm de longitud introducido a través del ureteroscopia. Cuando la dilatación no permite la progresión del ureteroscopia realizamos sección endoscópica de la zona estenótica, colocamos un catéter ureteral doble jota tras segunda dilatación y se realiza ureteroscopia diferida.

TABLA IV. PATOLOGÍAS QUE DIFICULTAN LA URETEROSCOPIA.

<b>En el acceso ureteral:</b> Hiperplasia de próstata Cistocele Neoimplantación ureteral Trigonitis Rigidez orificio ureteral
<b>En la progresión ureteral:</b> Lóbulo medio prostático Erección mantenida Angulo peneano-escrotal fijo Cistocele Codós ureterales Estenosis ureteral inflamatoria o fibrosa

### Ureteroscopia diagnóstica

La ureteroscopia ambulatoria puede ser de gran utilidad en pacientes que presentan hematuria o citología urinaria positiva cuando los estudios de imagen no permiten localizar su origen, tras exploración endoscópica del tracto urinario inferior y estudio por separado de muestras de orina renal derecha e izquierda, puede ser procedente explorar el tracto urinario superior unilateral o bilateral y tomar muestras para biopsia de lesiones patológicas (20). De igual forma en casos que presentan defectos de replección en estudios de imagen es posible confirmar el diagnóstico por visión directa o estudio histológico tras biopsia del tejido patológico (21,22).

La cirugía conservadora sobre tumores uroteliales del tracto urinario superior, obliga a un seguimiento periódico para detectar de forma precoz las posibles recidivas. El ureteroscopia flexible nos permite la exploración integral del tracto urinario superior (10).



## Tratamiento de litiasis urinaria

La disponibilidad de ureteroscopios rígidos y flexibles junto a la posibilidad de utilizar distintas fuentes de energía permiten el tratamiento de litiasis en cualquier localización del uréter o del riñón. Anderson y cols demuestran en un estudio comparado que en cálculos de uréter distal (23), la ureteroscopia es más efectiva que la litotricia extracorpórea, la indicación puede ser electiva en litiasis ureterales obstructivas o bien como tratamiento de las complicaciones de la litotricia extracorpórea en una litiasis renoureteral (24), los cálculos o fragmentos litiásicos pueden extraerse directamente con pinzas de rama larga o tras realizar litotricia de contacto. Hosking y cols recomiendan la ureteroscopia ambulatoria como primera opción terapéutica en cálculos de uréter distal en mujeres, reconocen que en estos casos el varón tolera mejor la litotricia extracorpórea, sin embargo si el cálculo es pequeño realizan ureteroscopia por su mayor efectividad (25).

La litotricia electrohidráulica debe utilizarse con precaución a nivel ureteral por riesgo de impactación de fragmentos o perforación urotelial (26). El litotritor ultrasónico tiene una capacidad de fragmentación moderada por un efecto de vibración-cavitación y térmico, en cálculos de fosfato y struvita produce una fragmentación homogénea y aspiración simultánea de los fragmentos (6,26). La litotricia neumática y electrocinética se aplica con una varilla metálica apoyada sobre el cálculo, por su elevada capacidad de fragmentación, son útiles en litiasis de ácido úrico, cistina, oxalato cálcico, el ascenso de los fragmentos se puede detener con una sonda con cestilla o catéter stone-cone (24,27).

El láser produce una fragmentación fina y eficaz, puede aplicarse a través de ureteroscopios semirrígidos y flexibles (28). El laser de Holmio pulveriza cualquier tipo de litiasis, produce una fragmentación fina y homogénea que transcurre a menor velocidad en relación con otras formas de litotricia (29); las ondas de presión generadas son mucho más débiles con este tipo de láser, por lo que hay poca retropulsión o retroceso de los fragmentos (17). Esto aporta la ventaja de que grandes litiasis ureterales pueden tratarse endoscópicamente con poco riesgo de desplazamiento retrógrado de los cálculos hasta el riñón, especialmente indicada en cálculos móviles de uréter proximal. Algunos autores defienden la ureterorenoscopia flexible y litotricia con láser de Holmio en los cálculos del cáliz inferior frente a la litotricia extracorpórea o cirugía percutánea, basándose en la menor invasividad de

esta técnica y en los altos porcentajes de éxito que se obtienen (30), fragmentación completa en el 94 % de los cálculos < 1 cm, 95 % en los < 2 cm y 45 % en los > 2 cm.

## Tratamiento de neoplasias ureterales

Los tumores del tracto urinario superior representan el 2-4% de todos los tumores del tracto urinario, el 85% son de estirpe urotelial, aproximadamente 2/3 afectan a la pelvis y cálices y un 1/3 al uréter, con más frecuencia al uréter distal; predominan en varones con edad superior a 60 años, en asociación sincrónica o metacrónica con el cáncer vesical. Los tumores de bajo grado generalmente son superficiales, no obstante algunos tumores grado II se corresponden con estadios T3-T4.

La cirugía conservadora es aconsejable en enfermos monorrenos, tumores bilaterales, también en presencia de riñón contralateral sano y tumores de bajo grado, existe un amplio consenso en el hecho de que tumores ureteropielocaliciales de bajo grado y accesibles por ureterorenoscopia deben ser tratados mediante este procedimiento endourológico (21), que también puede aplicarse con carácter paliativo en pacientes con patologías graves asociadas. Cuando se trata de pequeños tumores el láser de Holmio constituye la mejor herramienta. Sin embargo, cuando se trata de tumores frondosos de mayor volumen, debe preferirse el uso del ureterorresectoscopio (9). Tras una resección endoscópica de tumor ureteral se debe colocar un catéter doble jota durante 3-4 semanas y observación hospitalaria del paciente, 24-48 horas.

## Dilatación/sección de estenosis

Las estenosis congénitas segmentarias o valvulares son muy raras, se localizan en uréter lumbar o iliaco y raramente en el pelviano. Las estenosis adquiridas pueden ser infecciosas, tumorales, inflamatorias, post-traumáticas o yatrógenas. El tratamiento endoscópico se inicia con un cateterismo ureteral, dilatación con balón y/o ureterotomía.

El cateterismo de la estenosis se realiza con una guía flexible bajo control endoscópico y/o fluoroscópico insertada a través del ureteroscopio o por vía anterograda percutánea. Colocada la guía flexible podemos realizar una dilatación hidráulica con catéter balón de alta presión (12-18 atmósferas) bajo control radiológico o endoscópico utilizando un catéter de balón (Passport de Boston Cientific) que se introduce por el canal de trabajo del ureteroscopio. La ureterotomía puede realizarse con el asa de corte eléctrico o cuchillete endoscópico a través del ureteroscopio (31).

La endoureterotomía generalmente está indicada en las estenosis post-reimplante ureteral (vesical, ileal o colorectal), secundarias a tbc o cuando fracasa la dilatación con balón en las estenosis ureterales no neoplásicas; en estenosis extrínsecas secundarias a cirugía abdominopélvica la ureterotomía puede asociarse a complicaciones y fracasos (32), recomendamos realizar dilatación con balón, previa y posterior a la sección de la estenosis.

La endopielotomía ureteroscópica ha cobrado un mayor interés desde que se dispone de ureterorenoscopios semirígidos o flexibles de reducido calibre. Algunos autores utilizan cuchillete de corte frío, electrodo de 3 Fr, asa de Collins y otros utilizan láser de Holmio con resultados satisfactorios en el 75-85 % de los casos (33).

En las estenosis ureterovesicales o intestinales, se requiere un abordaje combinado anterogra-

do-percutáneo y retrogrado (34,35) y como en todos los casos de ureterotomía se aconseja realizar dilatación con balón tras la ureterotomía y colocar una endoprótesis temporal en doble J que se mantiene 4-6 semanas, observación hospitalaria durante 24-48 horas.

La ureteroscopia es una técnica que no está exenta de complicaciones, (Tabla V). Estas han ido disminuyendo con el uso de ureteroscopios de menor calibre, ureteroscopios flexibles y con la experiencia del urólogo. La realización protocolizada del procedimiento y el uso sistemático de una guía de seguridad para colocar un catéter doble J en caso de lesión ureteral, disminuirá la aparición de complicaciones (36). Con una selección adecuada de los pacientes se puede realizar de forma ambulatoria bajo sedación y analgesia.

## CONCLUSIONES

La ureteroscopia es una técnica efectiva en el 94% de los casos y puede realizarse de forma ambulatoria, como procedimiento diagnóstico y como método de tratamiento de la litiasis urinaria y estenosis ureterales.

La ureteroscopia puede considerarse como técnica de elección en el tratamiento de la litiasis de uréter distal, litiasis ureteral obstructiva, litiasis de baja radiopacidad o elevada consistencia, y como técnica de apoyo a la litotricia extracorpórea.

Puede recomendarse como técnica de primera elección, para realizar dilatación bajo control endoscópico de la estenosis ureteral. La sección de la estenosis con asa de Collins o de corte frío se realiza bajo anestesia general y observación hospitalaria durante 24-48 horas.

La fotocoagulación y/o electrorresección de tumores ureterales, indicada en casos seleccionados, debe realizarse bajo anestesia general y observación hospitalaria durante 24-48 horas.

No existen contraindicaciones absolutas de la ureteroscopia con anestesia local, sedación y analgesia, tras el análisis individual se pueden programar las medidas de observación adecuadas.

TABLA V. COMPLICACIONES DE LA URETEROSCOPIA.

<p><b>Intraoperatorias:</b></p> <p>Menores: Lesiones mucosas Perforación ureteral mínima</p> <p>Mayores: Perforación ureteral completa Avulsión distal del uréter</p>
<p><b>Precoces:</b></p> <p>Menores: Hematuria transitoria Fiebre Reflujo vesico-ureteral grado I-II</p> <p>Mayores: Urinoma Hematoma renal Necrosis avascular del uréter Estenosis inflamatorias transitorias</p>
<p><b>Tardías:</b></p> <p>Estenosis fibrosas persistentes</p>

**BIBLIOGRAFÍA y LECTURAS  
RECOMENDADAS (\*lectura de interés y \*\*  
lectura fundamental)**

- \*\*1. PÉREZ-CASTRO, E.; MARTÍNEZ PIÑEIRO, J.A.: “La ureterorrenoscopia transuretral: un actual proceder urológico”. *Arch. Esp. Urol.*, 33: 445, 1980.
2. YOUNG, H.: “Congenital valvular obstruction of the prostatic urethra”. *Surg. Gynecol. Obstet.*, 48: 509, 1929.
3. GOODMAN, T.M.: “Ureteroscopy with pediatric cystoscope in adults”. *Urology*, 9: 394, 1977.
4. LYON, E.S.; BANNO, J.J.: “Transurethral ureteroscopy in men using juvenile cystoscopy equipment”. *J. Urol.*, 122: 152, 1979.
5. RODRIGUEZ-NETTO, N.; CASETA LEMOS, G.; CLARO, J.: “Methodology for endoscopic treatment of ureteral calculi”. *J. Urol.*, 135: 909, 1986.
- \*6. ARRABAL-MARTIN, M.; GARCIA-PÉREZ, M.; LANCINA MARTÍN, A.: “Ureteroscopy: consideraciones técnicas, indicaciones y resultados”. *Arch. Esp. Urol.*, 41: 853, 1988.
- \*\*7. CONLIN, M.J.; MARBERGER, M.; BAGLEY, D.H.: “Ureteroscopy. Desarrollo e instrumentos”. Martin I Resnick (ed): *Clínicas de Urología en Norteamérica*. Madrid, McGraw-Hill Interamericana. Pag. 27-45, 1997.
8. MICHEL, M.S.; KNOLL, T.; PTASCHNYK, T. y cols.: “Flexible ureterorrenoscopia for the treatment of lower pole calyx stones: influence of different lithotripsy probes and stone extraction tools on scope deflection and irrigation flow”. *Eur. Urol.*, 41: 312, 2002.
- \*9. VALDIVIA URÍA, J.G.: “Cirugía endoscópica en urología”. *Actas Urol. Esp.*, 8: 552, 2002.
10. ELASHRY, O.M.; ELBAHNASY, A.M.; RAO, G.S. y cols.: “Flexible ureteroscopy: Washington University experience with the 9.3F and 7.5F flexible ureteroscopes”. *J. Urol.*, 157: 2074, 1997.
11. PARDIN, J.; KEELEY, F.X. Jr.; TIMONEY, A.G.: “Flexible ureteroscopes: a user’s guide”. *BJU Int.*, 90: 640, 2002.
12. RITTENBERG, M.H.; ELLIS, D.J.; BAGLEY, D.H.: “Ureteroscopy under local anesthesia”. *Urology*, 30: 475, 1987.
- \*13. MIROGLU, C.; SAPORTA, L.: “Transurethral ureteroscopy: is local anesthesia with intravenous sedation sufficiently effective and safe?”. *Eur. Urol.*, 31: 36, 1997.
- \*\*14. CYBULSKI, P.A.; JOO, H.; HONEY, R.J.: “Ureteroscopy: anesthetic considerations”. *Urol. Clin. North Am.*, 31: 43, 2004.
15. LANGEN, P.H.; KARYPIADOU, M.; STEFFENS, J.: “Ureteroscopy under intravenous analgesia with remifentanyl”. *Urologe A.*, 43: 689, 2004.
16. TAYLOR, A.L.; OAKLEY, N., DAS, S. y cols.: “Day-case ureteroscopy: an observational study”. *BJU Int.*, 89: 181, 2002.
17. CHEUNG, M.C.; LEE, F.; LEUNG, Y.L. y cols.: “Outpatient ureteroscopy: predictive factors for postoperative events”. *Urology*, 58: 914, 2001.
18. BORBOROGLU, P.G.; AMLING, C.L.; SCHENKMAN, N.S.: “Ureteral stenting after ureteroscopy for distal ureteral calculi: a multi-institutional prospective randomized controlled study assessing pain outcomes and complication”. *J. Urol.*, 166: 1651, 2001.
- \*19. HOSKING, D.H.; McCOLM, S.E.; SMITH, W.E.: “Is stenting following ureteroscopy for removal of distal ureteral calculi necessary?”. *J. Urol.*, 161: 48, 1999.
20. PATARD, J.J.: “Hematuria: current strategies”. *Ann. Urol. (Paris)*, 30: 274, 1996.
- \*\*21. GRASSO, M.; FRAIMEN, M.; LEVINE, M.: “Diagnóstico y tratamiento ureteropieloscópico de las neoplasias uroteliales de las vías urinarias altas”. *Urology*, 54: 240, 1999.
22. JONES, J.S.; STREEM, S.B.: “Office-based cystoureteroscopy for assessment of the upper urinary tract”. *J. Endourol.*, 16: 307, 2002.
23. ANDERSON, K.R.; KEETCH, D.W.; ALBALA, D.M. y cols.: “Optimal therapy for the distal ureteral stone: extracorporeal shock wave lithotripsy versus ureteroscopy”. *J. Urol.*, 152: 62, 1994.
- \*24. ARRABAL-MARTÍN, M.; PAREJA VILCHES, M.; GUTIÉRREZ TEJERO, F. y cols.: “Therapeutic option in lithiasis of the lumbar ureter”. *European Urology*, 43: 556, 2003.
25. HOSKING, D.H.; SMITH, W.E.; McCOLM, S.E.: “A comparison of extracorporeal shock wave lithotripsy and ureteroscopy under intravenous sedation for the management of distal ureteric calculi”. *Can. J. Urol.*, 10: 1780, 2003.
- \*26. IGLESIAS PRIETO, J.I.; PÉREZ-CASTRO, E.; ELLENDT, E.: “Litotricia por contacto. Ventajas e inconvenientes. Monográfico litiasis renal”. *Arch. Esp. Urol.*, 54: 885, 2001.
27. MOYANO CALVO, J.L.; HUESA MARTINEZ, I.; RAMIREZ MENDOZA, A. y cols.: “Ambulatory ureteroscopy and pneumatic lithotripsy. Our experience after 1803 ureteral stones”. *Arch. Esp. Urol.*, 57: 539, 2004.
28. RODRIGO ALIAGA, M.; PONTONES MORENO, J.L.; MARTINEZ JABALOYAS, J.M. y cols.: “The treatment of ureteral lithiasis with a pulsed dye laser”. *Actas Urol. Esp.*, 23: 28, 1999.
- \*\*29. TEICHMAN, J.M.H.; VASSAR, G.J.; BISHOFF, J.T. y cols.: “Holmium: YAG lithotripsy efficiency yields smaller fragments than Lithoclast, pulse dye or electrohydraulic lithotripsy”. *J. Urol.*, 159: 18, 1998.
30. GRASSO, M.; FICAZZOLA, M.: “Retrograde

ureteropyeloscopy for lower pole caliceal calculi". *J. Urol.*, 162: 1904, 1999.

- \*31. THOMAS, R.; MONGA, M.: "Endopyelotomy. Retrograde ureteroscopic approach". *Urol. Clin. North Am.*, 25: 305, 1998.
32. GERBER, G.S.; KIM, J.C.: "Ureteroscopic endopyelotomy in the treatment of patients with ureteropelvic junction obstruction". *Urology*, 55: 198, 2000.
33. RENNER, C.; FREDE, T.; SEEMAN, O. y cols.: "Laser endopyelotomy: minimally invasive therapy of ureteropelvic junction stenosis". *J. Endourol.*, 2: 537, 1998.
34. WALLIS, M.C.; BROWN, D.H.; JAYANTHI, V.R. y cols.: "A novel technique for ureteral catheterization and/or retrograde ureteroscopy after cross-trigonal ureteral reimplantation". *J. Urol.*, 170: 1664, 2003.
35. NELSON, C.P.; WOLF, J.S.; MONTIE, J.E. y cols.: "Retrograde ureteroscopy in patients with orthotopic ileal neobladder urinary diversion". *J. Urol.*, 170:111, 2003.
36. BUTORI, G.; IGLESIAS PRIETO, J.I.; MANCEBO GOMEZ, J.M. y cols.: "Endourologic complication: endourologic resolution". *Arch. Esp. Urol.*, 49: 746, 1996.