

LINFADENECTOMÍA RETROPERITONEAL VÍA LAPAROSCÓPICA POSTQUIMIOTERAPIA.

Carlos Escalera Almendros, Vicente Chiva Robles, Carlos Pascual Mateo, Nuria Rodríguez García, A. García Tello y Antonio Berenguer Sánchez.

Servicio de Urología. Hospital Universitario de Getafe. Getafe. Madrid. España.

Resumen.- OBJETIVO: Describir la realización de la exéresis de una masa residual retroperitoneal post-quimioterapia, de un tumor germinal mixto por vía laparoscópica.

MÉTODO/RESULTADOS: Presentamos la descripción técnica, por vía laparoscópica, de la exéresis de una masa residual post-quimioterapia de un tumor germinal mixto, en un paciente de 33 años. Se coloca al paciente en posición de lumbotomía derecha y se introducen los trócares. Una vez que se accede al retroperitoneo y realizada la maniobra de Kocher sobre el duodeno identificamos la masa residual interaorto-cava, procediéndose a su exéresis. Por último se completa la disección, realizándose una linfadenectomía hasta la bifurcación de las arterias ilíacas primitivas.

CONCLUSIÓN: La vía laparoscópica es una alternativa más para el tratamiento quirúrgico de las masas residuales post-quimioterapia en los tumores de testículo. No obstante precisa de experiencia en técnicas laparoscópicas debido a su dificultad.

Palabras clave: Linfadenectomía retroperitoneal. Laparoscopia.

Summary.- OBJECTIVES: To describe the laparoscopic excision of a postchemotherapy retroperitoneal residual mass in a patient with mixed germ cell testicular tumor.

METHODS/RESULTS: We report the operative technique of laparoscopic excision of a retroperitoneal mass in a 33 year old patient with mixed germ cell testicular tumor. The patient is placed in a lateral decubitus right lumbotomy position and trocars are introduced into the abdominal cavity. Once the retroperitoneum is approached, and after a Kocher manoeuvre of the duodenum, the interaortocaval mass is identified and excised. The operation is completed with lymphadenectomy down to the common iliac artery bifurcation bilaterally.

CONCLUSION: The laparoscopic approach is another option for the surgical treatment of residual masses after chemotherapy in testicular tumors. Nevertheless, previous laparoscopic experience is necessary due to its difficulty.

Keywords: Retroperitoneal lymphadenectomy. Laparoscopy.

Correspondencia

Vicente Chiva Robles
Servicio de Urología
Hospital Universitario de Getafe
Ctra. de Toledo km. 12,500
28905 Getafe. Madrid (España)
vchivaro@yahoo.es

Trabajo recibido: 6 de febrero 2006

INTRODUCCIÓN

El constante desarrollo de las técnicas laparoscópicas y la cada vez mayor experiencia de los cirujanos que nos dedicamos a esta disciplina, hace que las limitaciones para emplear dicha técnica sean cada vez más pequeñas. Hoy en día, la cirugía laparoscópica tiene, en manos experimentadas, las mis-

mas indicaciones y limitaciones que la cirugía abierta tradicional. Tanto los resultados oncológicos como las evoluciones clínicas postoperatorias, parecen ser, como mínimo, iguales a los de la cirugía tradicional.

LINFADENECTOMÍA RETROPERITONEAL

Paciente de 33 años al que se diagnostica de tumoración testicular, siendo sometido a orquiectomía radical derecha. El estudio anatomo-patológico fue de tumor germinal mixto. En el TAC postoperatorio se detectan adenopatías interaorto-cavas, motivo por el cual se administran 3 ciclos de quimioterapia sistémica tipo BEP. En el TAC de control se objetiva masa residual de aproximadamente 5 cms interaorto-cava. (Figura 1)

Se decide realizar exéresis de la masa por laparoscopia vía transperitoneal.

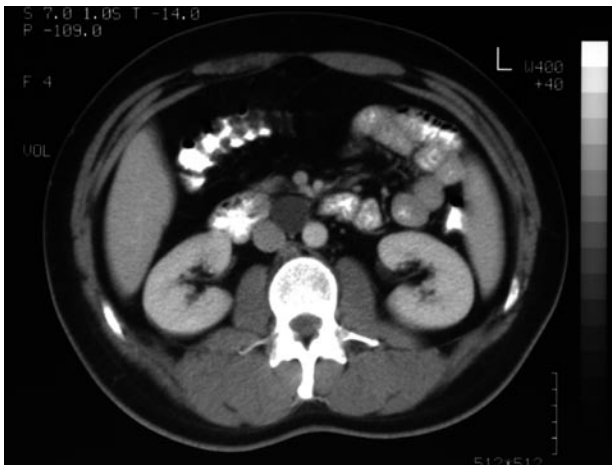


FIGURA 1. TAC abdominal donde se observa masa interaorto-cava de 5 cms de tamaño.

POSICIÓN Y TRÓCARES

Colocamos al paciente en posición de lumbotomía derecha con descenso de miembros inferiores y pillet lumbar. Elegimos este abordaje para tener mejor controlada y accesible la vena cava por posibles lesiones que pudiéramos producir con nuestra disección.

El primer trócar lo colocamos bajo visión directa (Trócar transparente de Ethicon® de 10-12 mm) a nivel pararectal derecho, en la línea umbilical. Realizamos el neumoperitoneo y posteriormente colocamos el resto de trócares. Uno de 5 mm a nivel subcostal en la línea mamaria, otro de 10 mm en la unión de la línea umbilical y axilar anterior y otro de 5-12 mm en fosa ilíaca derecha. (Figura 2)

La presión intraabdominal a la que trabajamos es de 12 mm Hg y empleamos la óptica de 0°.

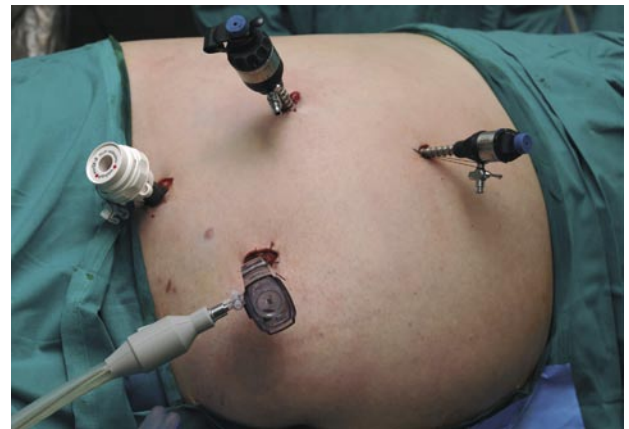

FIGURA 2. Colocación de trócares con el paciente en posición de lumbotomía derecha.

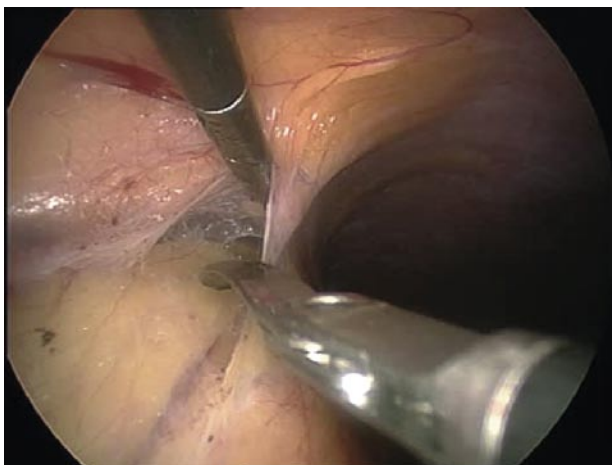


FIGURA 3. Apertura del peritoneo posterior craneal de forma amplia para correcto acceso al retroperitoneo.

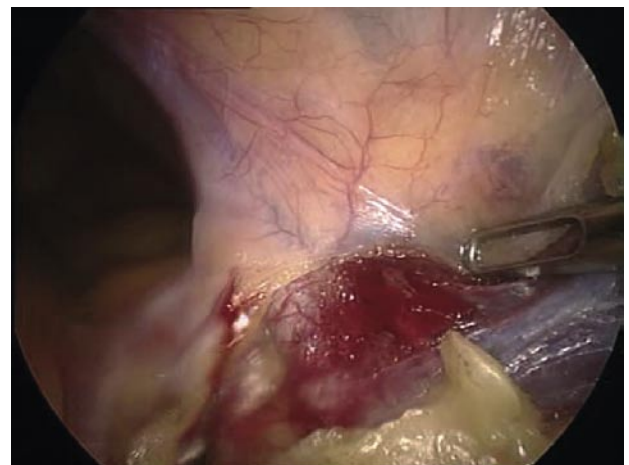

FIGURA 4. Completamos la apertura caudal del peritoneo, observando la arteria ilíaca derecha.

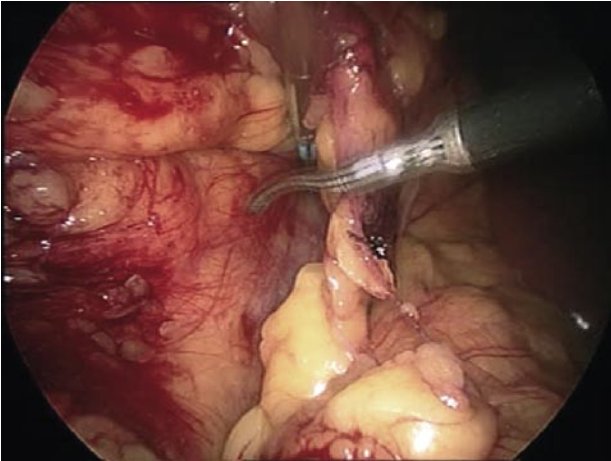


FIGURA 5. Identificación del plano de clivaje entre Gerota y grasa intestinal, que debemos desarrollar para el correcto descenso intestinal.

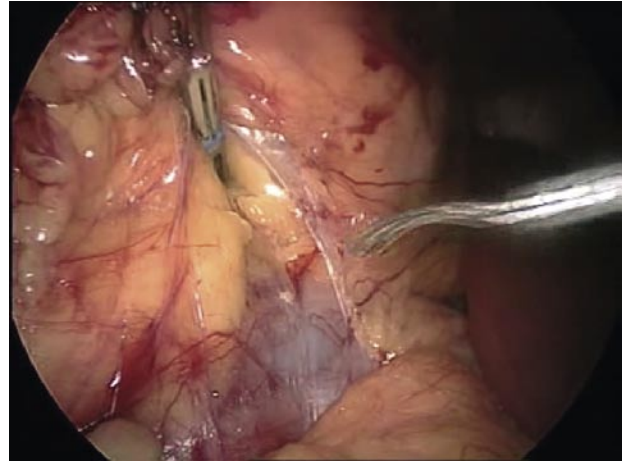


FIGURA 6. Visualización de la superficie anterior de la vena cava inferior.

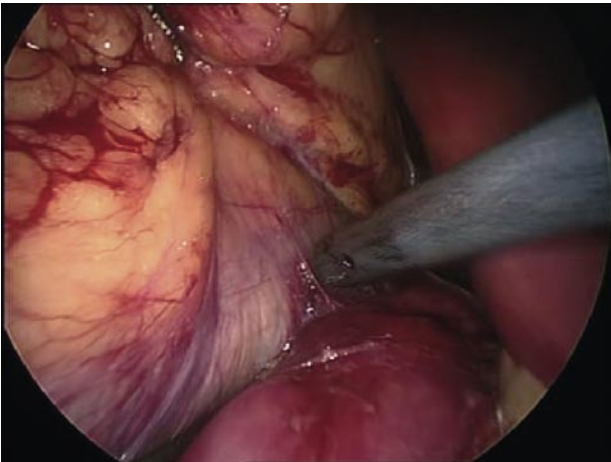


FIGURA 7. Maniobra de Kocher sobre el duodeno. Debemos realizar una liberación completa del mismo para la correcta exposición de los grandes vasos retroperitoneales.

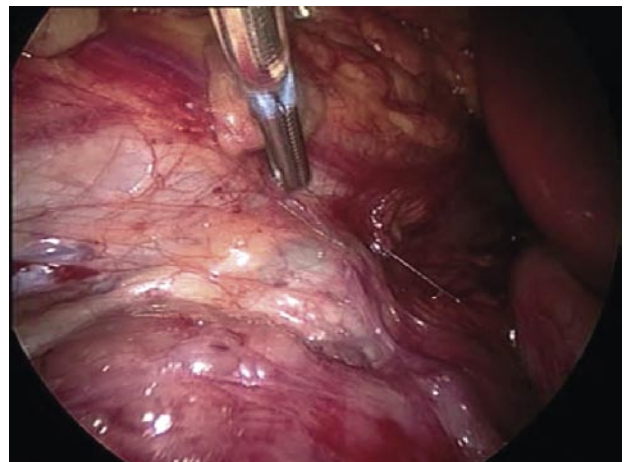


FIGURA 8. Localización de la masa, medial a la vena cava inferior. En la parte inferior de la imagen se observa el duodeno.

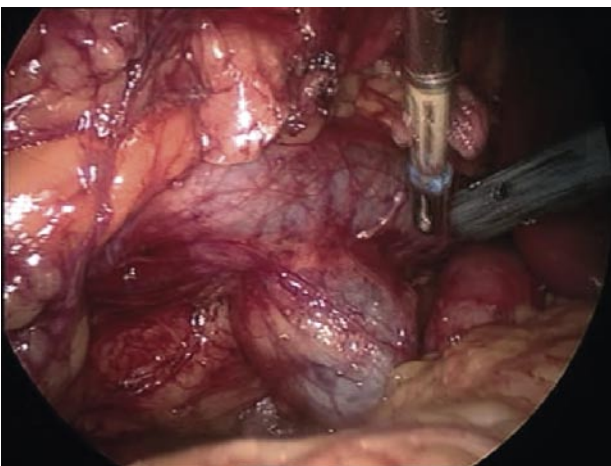


FIGURA 9. Una vez liberado completamente el duodeno, vemos la exposición completa de la masa residual, adherida a la superficie medial de la vena cava inferior.

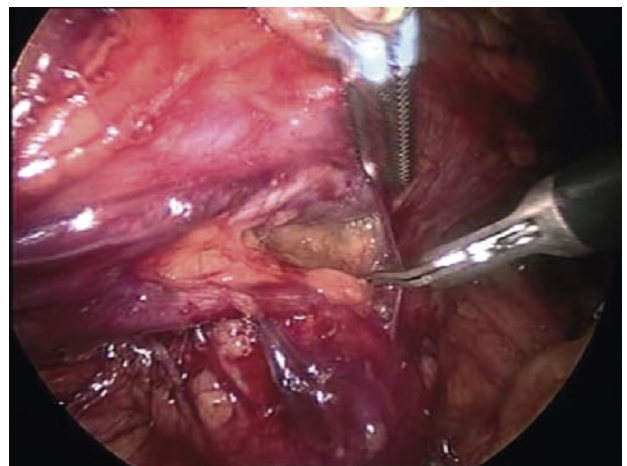


FIGURA 10. Liberación de la masa, de la pared de la vena cava inferior.

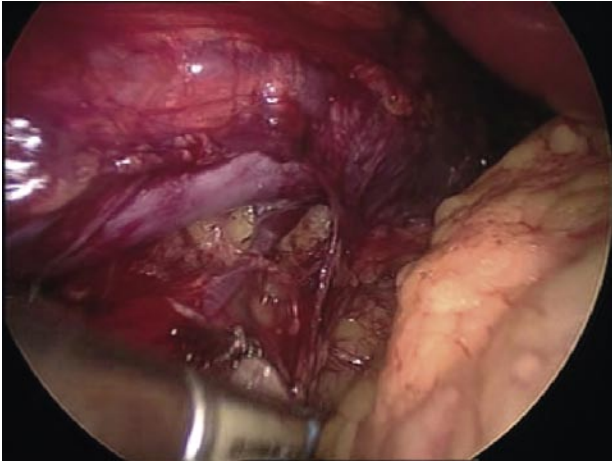


FIGURA 11. Identificación de vaso venoso que vasculariza la masa y desemboca en la cara posterior de la vena cava que vemos en la parte superior de la imagen.

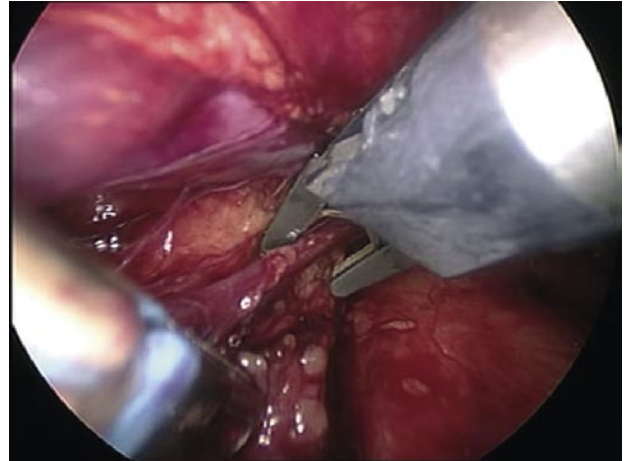


FIGURA 12. Clipado con clips metálicos de la vena tumoral.

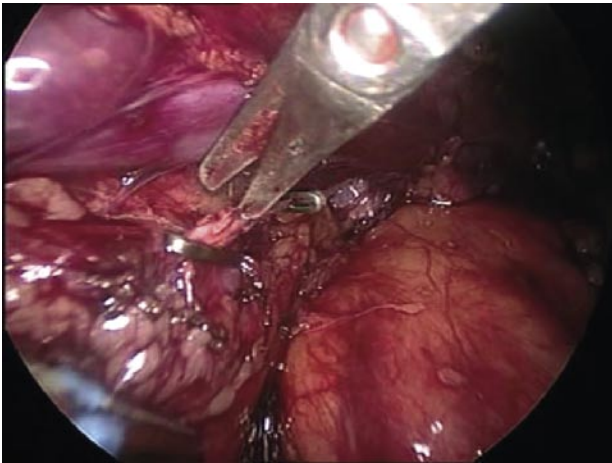


FIGURA 13. Sección de la vena tumoral.

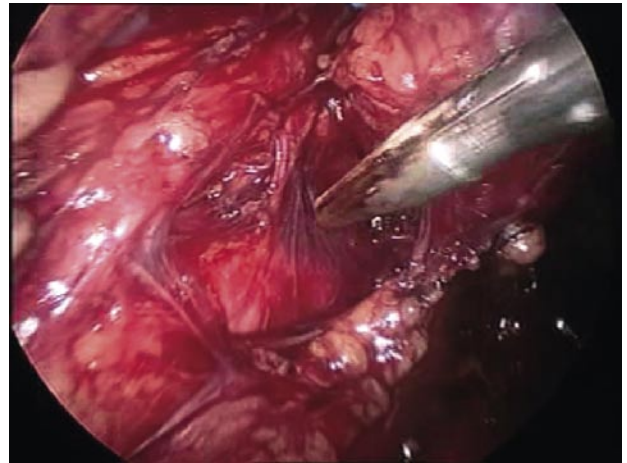


FIGURA 14. Liberación de la aorta, observando pequeña arteriola que vasculariza la masa.

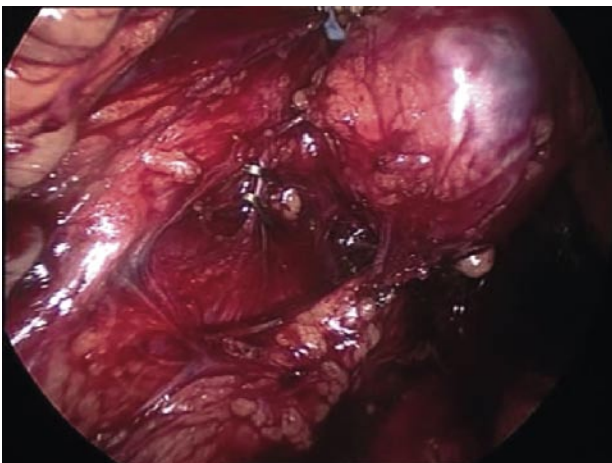


FIGURA 15. Clipado con clips metálicos de la arteriola de la masa.

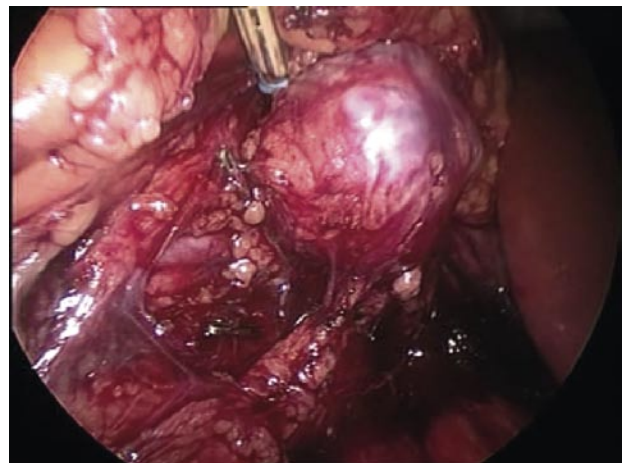


FIGURA 16. Sección de arteriola tumoral.

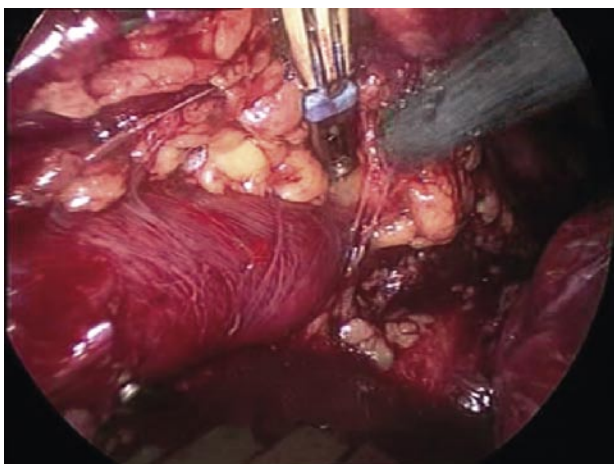


FIGURA 17. Liberación craneal de la masa, pegados a la superficie de la pared aórtica.

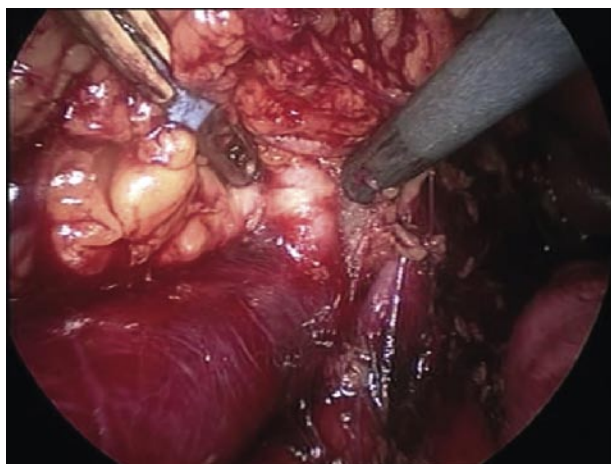


FIGURA 18. Límite craneal de la disección, observando la vena renal izquierda y la arteria renal derecha naciendo de la arteria aorta.

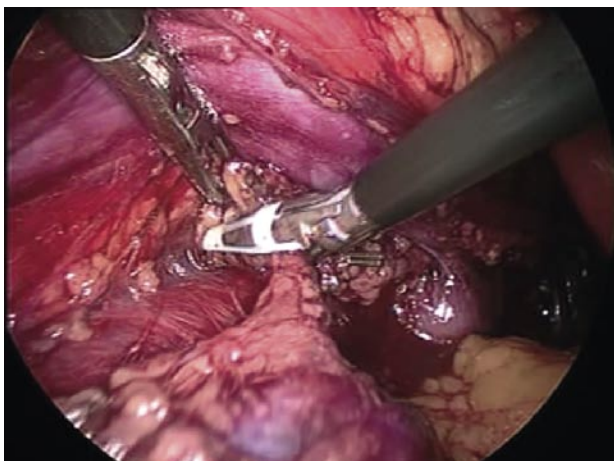


FIGURA 19. Sección de las últimas adherencias de la masa tumoral a los grandes vasos, observando la vena cava separada con pinzas hacia la parte superior y la arteria aorta en la zona inferior de la imagen.

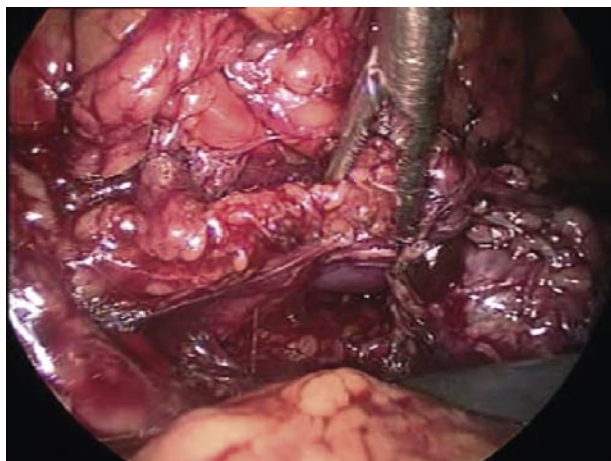


FIGURA 20. Tras la exéresis de la masa, realizamos linfadenectomía caudal, observando la superficie de la vena cava por detrás de la cadena linfática que estamos disecando.

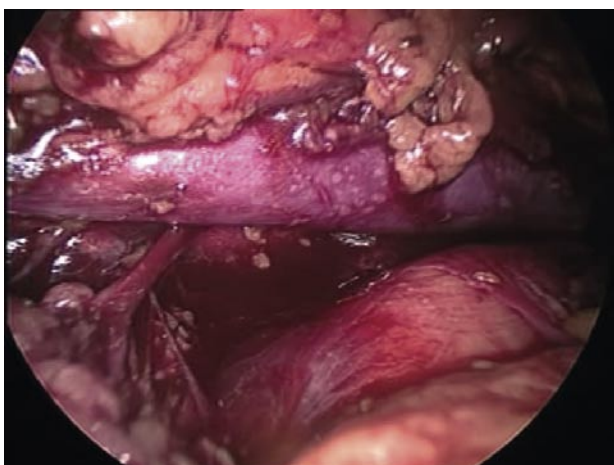


FIGURA 21. Localización de pequeños vasos sanguíneos que vascularizan la cadena linfática interaortocava, que clipamos y seccionamos.

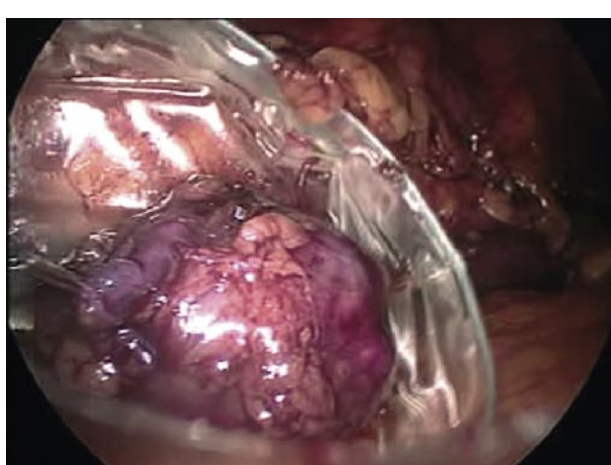


FIGURA 22. Colocación de la pieza quirúrgica en bolsa de extracción colocada a través del trócar de la fosa ilíaca derecha.

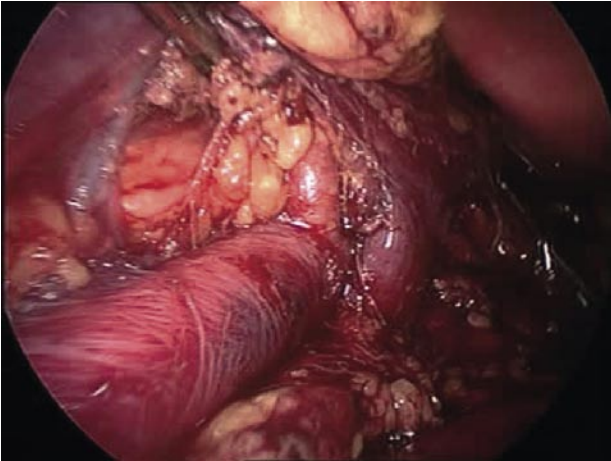


FIGURA 23. Visión general de la zona de disección craneal, observando la vena cava en la parte superior de la imagen que separamos con pinza laparoscópica, la aorta en la zona inferior de la misma, la vena renal izquierda y la arteria renal derecha en la zona de su nacimiento de la arteria aorta.

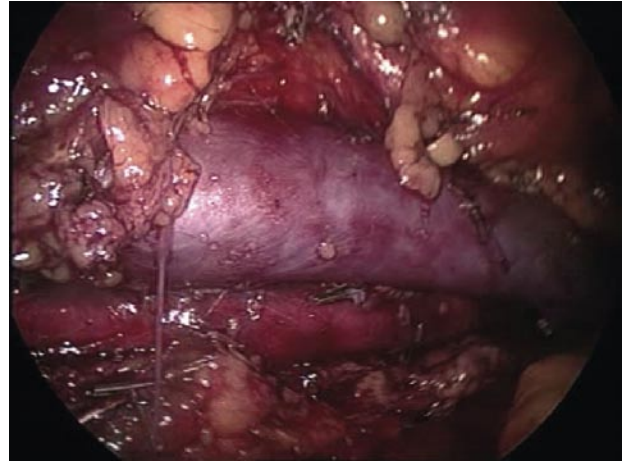


FIGURA 24. Visión general donde se observa la porción media de la vena cava y arteria aorta completamente disecadas.

ACCESO AL RETROPERITONEO

En primer lugar realizamos una apertura amplia del retroperitoneo en el espacio laterocólico a nivel de la línea de Told, tanto craneal como caudalmente. (Figuras 3 y 4)

Tras encontrar el plano correcto de disección entre la fascia de Gerota y la grasa intestinal, rechazamos ésta última ampliamente para el correcto descenso del intestino. (Figuras 5 y 6)

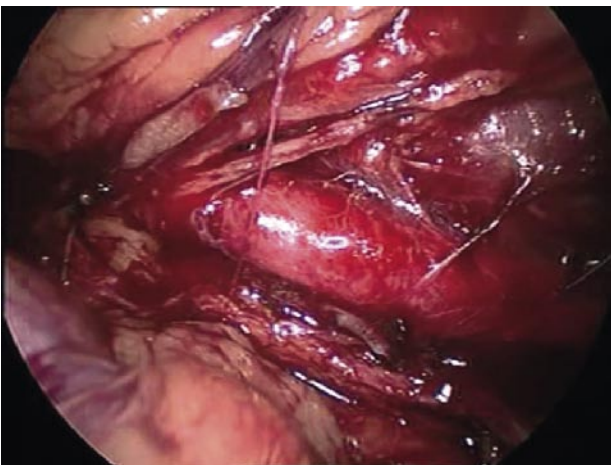


FIGURA 25. Visión general caudal, observando la bifurcación de la arteria aorta en íliaca primitiva derecha.

A nivel craneal, realizamos la maniobra de Kocher sobre el duodeno, exponiendo claramente la superficie de la vena cava inferior. Es importante la disección amplia del intestino y un descenso correcto del mismo para la buena exposición de los grandes vasos retroperitoneales. (Figura 7)

DISECCIÓN MASA RESIDUAL

Realizado el descolgamiento duodenal, ya apreciamos la masa residual interaorto-cava de aproximadamente 5 cms de tamaño, íntimamente adherida a la pared medial de la vena cava. (Figuras 8 y 9)

Iniciamos su liberación de la vena cava con disección roma y ayudada de coagulación mono y bipolar. La disección debe ser muy cuidadosa por el riesgo de lesión vascular, tanto de la vena cava como de posible vascularización neoformada. Para ello, además de la tijera monopolar y la pinza V del ligasure de 5 mm, usamos el aspirador como herramienta de disección, que nos permite además de aspirar, la disección con poco riesgo vascular. (Figura 10)

Identificamos pequeña vena que desemboca en la cara posterior de la cava y que vasculariza la masa. Realizamos una correcta disección de la misma, la clipamos y seccionamos posteriormente. (Figuras 11, 12 y 13)

Proseguimos la disección hasta la completa liberación de la pared de la vena cava.

Nos dirigimos entonces al extremo caudal de la masa, identificando la arteria aorta y realizando la misma disección que realizamos en la vena cava. Nos encontramos una pequeña arteriola que nace de la cara lateral de la aorta y vasculariza la masa. Realizamos disección, clipado y sección posterior de la misma. (Figuras 14, 15 y 16)

Continuamos la disección vía craneal pegados a la pared de la aorta sellando y seccionando los vasos linfáticos que van apareciendo con ayuda de la pinza de Ligasure V de 5 mm. (Figura 17)

De esta forma llegamos a visualizar la vena renal izquierda, y por debajo de ella, la arteria renal derecha, límites que establecemos para la exéresis craneal de la masa. (Figura 18)

Una vez liberada la misma, realizamos linfadenectomía caudal, observando pequeña adenopatía patológica de las mismas características morfológicas que la masa principal y adyacente a ella. (Figuras 19 y 20)

Prolongamos la disección hasta la bifurcación de las arterias ilíacas primitivas, realizando clipado y sección de pequeños vasos venosos que vascularizan la cadena ganglionar interaorto-cava. (Figura 21)

Colocamos la pieza quirúrgica en el interior de bolsa de extracción colocada a través del trócar de fosa ilíaca derecha (Figura 22) y realizamos revisión del lecho quirúrgico. (Figuras 23, 24 y 25)

Posteriormente dejamos drenaje tubular en el retroperitoneo y extraemos la pieza embolsada por la fosa ilíaca derecha.

CONCLUSIONES

En el tratamiento de los tumores de testículo residuales post-quimioterapia, cuyo tratamiento debe ser la exéresis de las masas residuales, tenemos como alternativa a la cirugía abierta clásica, la vía laparoscópica. Para ello, por la dificultad de este tipo de cirugía, debemos disponer de una experiencia previa en otro tipo de intervenciones laparoscópicas, que garanticen una correcta disección y solución de posibles problemas que puedan aparecer en la cirugía.