

## Casos Clínicos

Arch. Esp. Urol., 59, 7 (743-746), 2006

**CÁNCER PROSTÁTICO Y TUMOR RENAL BILATERAL SINCRÓNICOS. A PROPÓSITO DE UN CASO.**

Tomás Lázaro Rodríguez Collar, Froilán Padrón Valdés, Héctor Peña de la Moneda, Adolfo García García, Yamel Gil del Valle y Santiago Carrillo González.

Servicio de Urología. Hospital Universitario Dr. Carlos J. Finlay. Ciudad de la Habana. Cuba.

**Resumen.-** OBJETIVO: Presentar un caso con sincronismo de cáncer prostático y tumor renal bilateral, cuyo aspecto imagenológico es el de carcinoma de células renales.

MÉTODOS: Se analiza el caso de un paciente de 63 años, diabético y fumador inveterado que acudió a consulta externa por dolor en el hipocondrio derecho y sintomatología urinaria obstructiva baja ligera. El examen físico abdominal fue negativo y el tacto rectal reveló una próstata pétreo e irregular.

RESULTADOS: La biopsia prostática diagnosticó adenocarcinoma moderadamente diferenciado. El ultrasonido abdominal informó la presencia de un tumor heterogéneo y complejo de 6 cm de diámetro en el polo inferior y parte media del riñón derecho y, en el polo superior y parte media del riñón izquierdo. La TAC renal contrastada confirmó el hallazgo ecográfico, constatando además, el realce de los tumores con el medio de contraste. Se le hicieron radiografía del tórax y gammagrafía ósea, ambos negativos de metástasis. Los dos intentos de biopsia aspirativa con aguja fina, al tumor del riñón derecho, fueron infructuosos y el paciente se negó a realizarse otros procedimientos diagnósticos. Se le puso tratamiento para el cáncer prostático con análogos de LHRH y antiandrógenos. La TAC renal evolutiva a los tres meses, no mostró variación.

**CONCLUSIÓN:** A pesar de no tener un diagnóstico histológico, por no contar con la colaboración del paciente, las imágenes obtenidas en la TAC renal de este caso, son típicas de carcinoma renal bilateral, lo que nos confirma que, ante una neoplasia génito-urinaria, debemos sospechar y buscar otra sincrónica en el mismo aparato.

**Palabras clave:** Cáncer prostático. Tumores renales. Neoplasias sincrónicas.

**Summary.-** OBJECTIVE: To report one case of synchronic prostate cancer and bilateral renal tumors, radiologically suggestive of renal cell carcinoma.

METHODS: We present the case of a 63-year-old diabetic male, heavy smoker, who presents at the outpatient office complaining of right upper quadrant abdominal pain and mild obstructive voiding symptoms. Abdominal examination was negative and digital rectal examination revealed a rock hard irregular prostate.

RESULTS: The prostatic biopsy showed a moderately differentiated prostate adenocarcinoma. Abdominal ultrasound showed the existence of a 6 cm heterogeneous complex tumor at the lower pole and middle portion of the right kidney, and another at the upper pole-middle left kidney. CT scan confirmed the tumors, which enhanced with contrast. Chest x-ray and bone scan were negative for metastases. Two fine-needle aspiration biopsies of the right kidney tumor were unsuccessful and patient refused to undergo further diagnostic procedures. Treatment for the prostate cancer with LHRH analogues and antiandrogenic drugs was started. The three-month follow-up CT scan showed no variation.

CONCLUSIONS: Despite the absence of a histological diagnosis due to refusal of the patient, CT scan images are typical of bilateral renal cell carcinoma, supporting the idea that in the presence of a genitourinary neoplasia we should suspect and rule out a synchronic second tumor of the same apparatus.

**Keywords:** Prostate cancer. Renal tumors. Synchronic neoplasias.

**INTRODUCCIÓN**

La asociación sincrónica de cáncer prostático y renal es infrecuente, su frecuencia oscila entre un 3 y un 7 % (1,2). No obstante en las necropsias se han encontrado neoplasias prostáticas concomitando con otras neoplasias primarias hasta en un 27 % (3). Existen casos de la coexistencia de cánceres urogenitales al mismo tiempo en tres órganos diferentes (riñón, vejiga y próstata) según Satoh y cols. (4) y Takada y cols. (5).

Presentamos el caso de un paciente con cáncer prostático y hallazgos imagenológicos sincrónicos de tumor re-

Correspondencia

Tomás Rodríguez Collar  
Calle 114 No. 29J05 entre 29J y 29K.  
11500. Marianao.  
Ciudad de la Habana. (Cuba).  
bhfinlay@infomed.sld.cu

Trabajo recibido: 21 de junio 2005

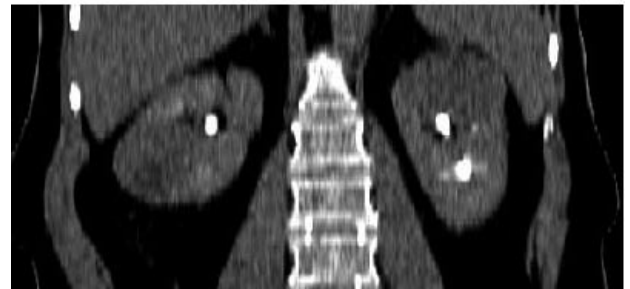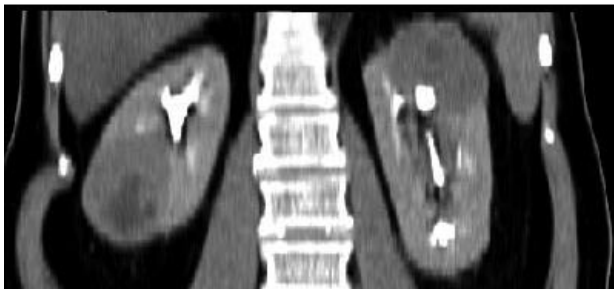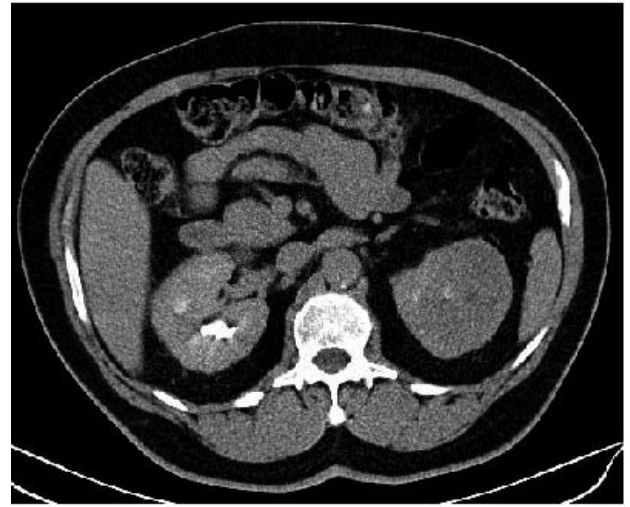
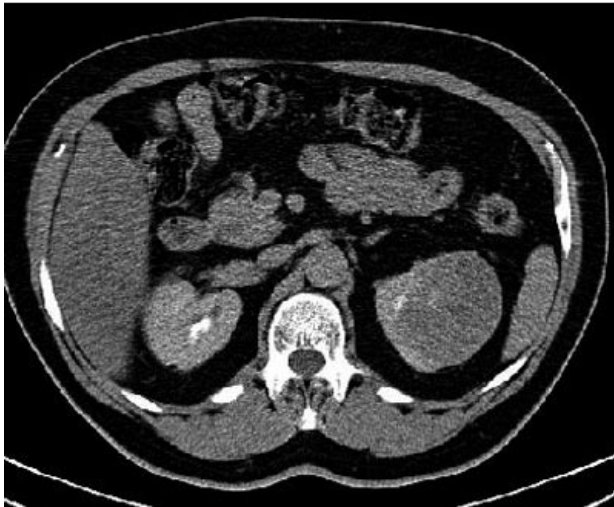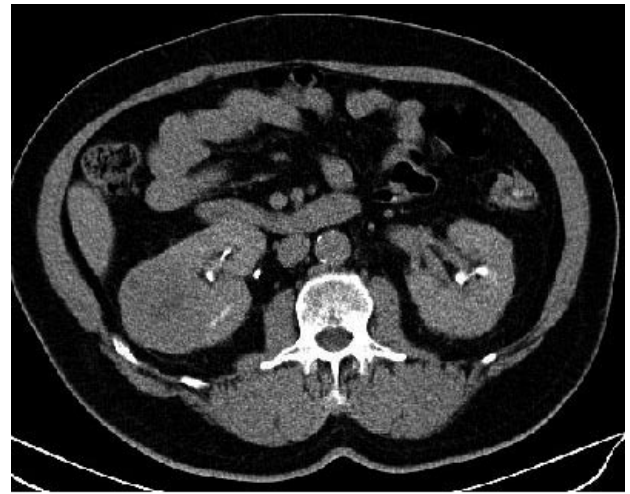


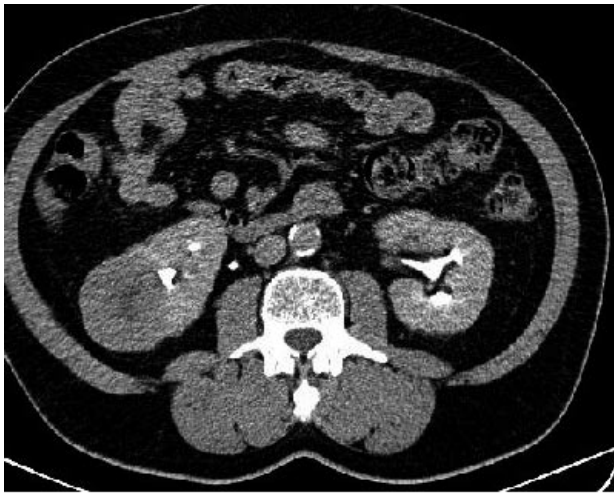FIGURA 1. TAC renal contrastada de septiembre del 2004 donde se observan los tumores renales bilaterales.

FIGURA 2. TAC renal contrastada de enero del 2005 donde no existe variación imagenológica con respecto a la anterior.

nal bilateral de aspecto canceroso, en el cual se intentó hacer el diagnóstico histológico por citología aspirativa en dos ocasiones no siendo útiles y luego, por la falta de cooperación del paciente en la realización de otros procedimientos investigativos.

### CASO CLÍNICO

Paciente varón, de 63 años de edad, mestizo, diabético y fumador inveterado. Se presentó a consulta externa por dolor en el hipocondrio derecho y sintomatología

urinaria obstructiva baja consistente en polaquiuria nocturna de 2-3 veces, chorro urinario débil y goteo posmiccional. El PSA total estaba en  $2\mu\text{g} / \text{ml}$ , la hemoglobina, la VSG, la hemoquímica y la cituria, estaban normales.

El examen físico general y abdominal eran negativos. En el tacto rectal se constató la presencia de una próstata con ligero aumento de tamaño pero, de superficie irregular y consistencia pétrea. Se realizó biopsia prostática, que reportó adenocarcinoma moderadamente diferenciado.

En el ultrasonido abdominal se detectó un tumor de 6 cm de diámetro, heterogéneo y complejo en el polo inferior y parte media del riñón derecho y otro de similar tamaño y características ecográficas, en el polo superior y la porción media del riñón izquierdo. Se realizó TAC renal simple y contrastada (Figura 1) donde se confirmaron las imágenes reportadas en el ultrasonido, siendo hipodensas, bien delimitadas y mostrando ambas realce con la administración del contraste yodado. No se detectaron adenopatías abdominales ni lesiones tumorales en órganos vecinos. La radiografía del tórax y la gammagrafía ósea fueron negativas de metástasis.

Para establecer el diagnóstico de los tumores renales, se pensó en la vía laparoscópica, pero el paciente tiene una gran cicatriz paramedia derecha supra e infraumbilical, secuela de laparotomía por apendicitis aguda perforada con peritonitis generalizada, y se evitó este proceder para evitar posibles complicaciones.

Se decidió entonces realizarle biopsia aspirativa con aguja fina sobre la lesión del riñón derecho y, tras dos intentos las muestras no fueron útiles para diagnóstico. Con posterioridad a esto el paciente se negó a realizarse cualquier otro procedimiento investigativo o terapéutico para su padecimiento renal.

Se le puso tratamiento para el cáncer prostático con análogos de LHRH y antiandrógenos. Luego de tres meses de tratamiento del cáncer prostático, la TAC renal evolutiva (Figura 2), no muestra variaciones con respecto a la inicial. Actualmente el paciente está asintomático y conserva buen estado general.

## DISCUSIÓN

La presencia de neoplasias primarias múltiples se describieron por primera vez en 1889 (3). En el aparato genito-urinario, es el cáncer prostático el que con más frecuencia aparece asociado a otros tipos de neoplasias.

Según Novick y Campbell (6), el cáncer renal bilateral se encuentra en el 2 al 4% de los casos de neoplasia renales esporádicas, aunque señalan que estos son más comunes en pacientes con antecedentes de enfermedad de von Hippel-Lindau u otras formas de cáncer renal tipo familiar.

En la literatura revisada, encontramos que Cunha y cols. (7) reporta dos casos de sincronismo de cáncer prostático y cáncer en un riñón, casualmente en el lado izquierdo en ambos casos. En sus pacientes se hizo el diagnóstico de los tumores renales con el empleo del Ultrasonido y de la TAC renal, y por el examen histopatológico confirmatorio de la pieza quirúrgica. En nuestro caso también sospechamos la presencia de cáncer renal bilateral por el informe del ultrasonido y de la TAC renal contrastada, siendo las imágenes de esta última bastante típicas de neoplasia renal bilateral. Coincidimos así

con lo planteado por Novick y Campbell (6), quienes afirman que: "cualquier masa renal que realce con el contraste endovenoso en la TAC debería ser considerada un carcinoma de células renales hasta tanto no se demuestre lo contrario".

El paciente que presentamos tiene una cicatriz extensa en el abdomen, por lo que se rechazó la idea de la laparoscopia para la toma de biopsias renales evitando posibles complicaciones. Por este motivo se optó por la citología espirativa con aguja fina sobre la lesión del polo inferior del riñón derecho. La negativa del paciente a someterse a otros métodos para el diagnóstico y tratamiento- como por ejemplo la lumboscopia- nos ha imposibilitado de aplicarle un tratamiento para sus tumores renales.

## CONCLUSIÓN

Aunque es infrecuente, el sincronismo de los tumores prostáticos malignos con los renales de igual etiología, se presenta en la práctica clínica, y por eso debemos estar alertas y estudiar todo el aparato genito-urinario en busca de una segunda neoplasia, cuando una primera aparezca, más aún si se trata del adenocarcinoma prostático.

## BIBLIOGRAFÍA y LECTURAS RECOMENDADAS (\*lectura de interés y \*\*lectura fundamental)

- \*1. GREENBERG, R.S.; RUSTIN, E.D.; CLARK, W.S.: "Risk of genitourinary malignancies after cancer of the prostate". *Cancer*, 61: 396, 1988.
- \*2. JOHNSTONE, P.A.S.; POWELL, C.R.; RIFFENBURGH, R. y cols.: "Second primary malignancies in T1-3 NO prostate cancer patients treated with radiation therapy with 10-year followup". *J. Urol.*, 159: 946, 1998.
- \*3. LISKOW, A.S.; ROMAS, N.; OZZELLO, L. y cols.: "Multiple primary tumors in association with prostatic cancer". *Cancer*, 54: 2549, 1984.
4. SATOH, H.; MOMMA, T.; SAITO, S. y cols.: "A case of synchronous triple primary carcinomas of the kidney, bladder and prostate". *Hinyokika Kiyo*, 49: 261, 2003.
5. TAKADA, T.; HONDA, M.; MOMOHARA, C. y cols.: "Synchronous triple urogenital cancer (renal cancer, bladder cancer, prostatic cancer): a case report". *Hinyokika Kiyo*, 48: 239, 2002.
- \*\*6. NOVICK, A.C.; CAMPBELL, S.C.: "Renal tumors". Walsh PC., Retick AB., Vaughan ED., Wein AJ.: *Campbell's Urology*. 8th Ed. Chapter 75. [CD-Rom]. Philadelphia. Saunders. 2003.
- \*\*7. CUNHA, A.C.; MOLLES, S.R.; MAROCLO, R.R.: "Prostatic and renal synchronous neoplasms". *Braz. J. Urol.*, 27: 370, 2001.