

CONTRIBUCIÓN AL ESTUDIO ANATOMO-MORFOLÓGICO DEL SUELO PÉLVICO EN LA MUJER ASINTOMÁTICA: UTILIZACIÓN DE LA IMAGEN POR RMN.

Marcel Caufriez^{1, 2, 3, 4}, Juan Carlos Fernández Domínguez⁵, Benjamin Bouchant⁴, Marc Lemort⁶ y Thyl Snoeck^{1, 4, 7}.

Université Libre de Bruxelles¹. Bruxelles. Belgique. Universidad Castilla-la-Mancha². Toledo. España. Universitat Gimbernat³. Barcelona. España. Laboratoire de Physiologie environnementale et occupationnelle⁴. Bruxelles. Belgique. Universitat Illes Balears⁵. Palma de Mallorca. España. Institut Jules Borde⁶. Bruxelles. Belgique. Vrije Universiteit Brussel⁷. Bruxelles. Belgique.

Resumen.- OBJETIVO: Confirmar los resultados de estudios anteriores que demuestran que la morfología del músculo elevador del ano en el sujeto vivo es diferente a la que se detalla en las obras clásicas de anatomía; y por otro lado, comparar las diferencias anatomo-morfológicas del suelo pélvico entre mujeres nulíparas y multíparas para poder analizar la influencia del embarazo y parto sobre el mismo.

MÉTODOS: Estudio comparativo mediante resonancia magnética nuclear (RMN) en T2 de las variaciones morfológicas del fascículo iliococcígeo del músculo elevador del ano entre dos grupos de mujeres: el primero formado por 11 mujeres nulíparas y el segundo por 9 mujeres multíparas. En los cortes anatómicos realizados en el plano frontal, se calculó el radio de curvatura de dichos fascículos, es decir, la concavidad de los

mismos. También se midió la diferencia de altura entre ellos. En el plano sagital, se estudió la anterioridad de las cúpulas del iliococcígeo. Para la realización de estas mediciones se utilizó el software Image Tool 3.0. Se analizó la distribución de la población mediante el test de Kolmogorov-Smirnov y se compararon las medias de las mediciones de ambos grupos mediante el t-test de Student. Por último, las diferentes medidas morfológicas se cotejaron con respecto a diferentes parámetros: paridad, lateralidad, índice de masa corporal (IMC), práctica de deporte, periodo del ciclo menstrual y presencia o no de episiotomía. Los datos obtenidos fueron analizados empleando el test de Fisher y se estableció significación estadística con valores de $p < 0,05$.

RESULTADOS: En cuanto a las medias de las mediciones morfológicas: se puede observar que la concavidad de las cúpulas del fascículo iliococcígeo es mayor en las nulíparas ($p = 0,03$ para la cúpula dcha y $p = 0,04$ para la izda). Además se detecta que las cúpulas son significativamente más anteriores en estas mujeres ($p < 0,001$ para ambas cúpulas). En cuanto a la comparación con respecto a las distintas variables: se aprecia la asociación de la nuliparidad con la presencia de una cúpula izquierda más alta y más anterior y de la multíparidad con la presencia de una cúpula derecha más alta y más anterior ($p = 0,02$).

CONCLUSIONES: Se confirma la hipótesis de que la morfología del suelo pélvico presenta la forma de una doble cúpula de concavidad inferior y posterior en el sujeto vivo y asintomático. Se demuestra además la existencia de diferencias anatomo-morfológicas entre el músculo iliococcígeo del elevador del ano entre mujeres nulíparas y multíparas; lo cual parece confirmar su relación con el embarazo y/o proceso del parto.

Correspondencia

Juan Carlos Fernández Domínguez
C/Manuel Borobia, 23 Bjs.
07181 Portals Nous. Baleares. (España)
jcarlos.fernandez@uib.es

Trabajo recibido: 2 de abril 2006

Palabras clave: Embarazo. Resonancia magnética nuclear. Musculatura perineal.

Summary.- *OBJECTIVES:* To confirm the results of previous studies demonstrating the morphology of the levator ani muscle in the living subject is different to that described in classic anatomical works; to evaluate the anatomical-morphological differences of the pelvic floor between nulliparous and multiparous women in order to analyze the influence of pregnancy and delivery.

METHODS: Comparative study of the morphological variations of the iliococcygeous fascicle of the levator ani muscle between two groups of females using T2 MRI: the first group included 11 nulliparous women and the second group 9 multiparous women. The curvature radius of the fascicles was calculated in the frontal projections. The differences in height were also calculated. The anterior limit of the iliococcygeal muscle dome was determined in the sagittal plane. The software Image Tool 3.0 was employed for the measurements. The Kolmogorov-Smirnov test was employed to analyze the distribution of the study populations; mean value comparisons between groups were performed by the Student's t test. Finally, the various morphological measurements were compared in relation to various parameters: parity, side, body mass index (BMI), sports practice, menstrual cycle phase, and presence or absence of episiotomy. Data obtained were analyzed using the Fisher's exact test, with a statistical significance of $p < 0.05$.

RESULTS: Morphological measurements: We observed that the concavity of the iliococcygeal fascicle dome is larger in nulliparous women ($p = 0.03$ for the right side and $p = 0.04$ for the left). Moreover, these women have the domes significantly more anterior ($p < 0.001$ for both sides). Comparisons between other variables: an association between nulliparous status and the presence of a higher and more anterior left dome, and multiparous status and a higher and more anterior right dome were ($p = 0.02$).

CONCLUSIONS: The hypothesis of the pelvic floor morphology being a double dome with inferior-posterior concavity in the living asymptomatic female is confirmed. We also demonstrate the existence of anatomical-morphological differences in the iliococcygeal muscle of the levator ani between nulliparous and multiparous females, which seems to confirm a relationship with pregnancy and/or delivery.

Keywords: Pregnancy. MRI imaging. Pelvic floor.

INTRODUCCIÓN

En el siglo XX hemos vivido la aparición de nuevas técnicas complementarias de diagnóstico por imagen, donde la IRM, desde que fue descubierta en 1946 ha permitido apreciar con una precisión hasta entonces inimaginable las estructuras de los tejidos blandos del cuerpo, ya que permite hacer cortes anatómicos en todos los planos, y esto tanto sobre cadáveres como sobre personas vivas. Por supuesto esto también es aplicable a los tejidos blandos del suelo de la pelvis; aunque sobre esta región anatómica, y al ser la RMN relativamente tan reciente, los trabajos son escasos y no es posible encontrar estudios específicos publicados antes de 1996 (1).

Gracias a la IRM, Hoyte y cols. (2) en el año 2001 describieron al suelo pélvico con la morfología de una doble cúpula. Según este estudio, esto es así en el 90% de las mujeres asintomáticas, y en menor proporción en aquellas que presentan sintomatología pelviana (aproximadamente en el 40% de las mujeres que sufren de incontinencia urinaria de esfuerzo).

Esta descripción entra de hecho en contradicción con aquella que los anatomistas han propuesto clásicamente en sus obras, sin embargo debemos tener en cuenta que las descripciones anatómicas encontradas en esos trabajos están realizadas a partir de disecciones cadavéricas, donde por tanto el tono muscular inherente al sujeto vivo ha dejado paso a una flacidez post-mortem inevitable, y es por ello que en estas obras, se comparaba al suelo pélvico con una hamaca de concavidad superoanterior en la cual los órganos pelvianos reposaban.

Numerosos estudios (3-9) realizados con posterioridad a aquel primer estudio pionero de Strohbehn en 1996, han constatado variaciones anatómicas en esta zona y han tratado de describir una nueva anatomo-topografía del músculo elevador del ano mediante cálculos de espesor, de anchura y de volumen de los diferentes fascículos del plano más profundo del suelo pélvico, pero ninguno ha objetivado realmente estas diferencias.

Nuestra meta será por tanto realizar esta objetivación por medio de la toma de medidas y demostraciones estadísticas. De hecho, nosotros somos los primeros en objetivarlas a nivel de la pelvis y es por esta razón que dichas medidas y los puntos de referencia necesarios para tomarlas no han sido elegidos a partir de estudios ya publicados.

Podemos decir por tanto que con este trabajo nos proponemos aportar datos más precisos respecto a la morfología del músculo elevador del ano, y en particular nos vamos a centrar fundamentalmente en el estudio del fascículo iliococcígeo, teniendo en cuenta que diferentes estudios (4,8,10) han permitido mostrar que aunque anatómicamente el elevador del ano está formado por tres fascículos diferenciados, en realidad funcionalmente, únicamente está constituido por dos fascículos: el pubococcígeo y el iliococcígeo. Referirnos a la anatomomorfología significa que vamos a estudiar la forma del músculo y no su topografía.

Nosotros también suponemos que la morfología del músculo elevador del ano es diferente de la que se describe en los trabajos de anatomía y además pensamos que el parto puede ser un factor traumatizante para el suelo pélvico y que podría por tanto provocar modificaciones anatomo-morfológicas del elevador.

Es por ello que para la realización de este trabajo hemos solicitado voluntarias femeninas, ya que las mujeres presentan síntomas pelvianos con mucha más frecuencia que los hombres. En ellas la particular disposición anatómica de su aparato genital interno asociado al fenómeno de la gestación son ciertamente las causas de la frecuencia más importante de patología pelviana (11).

La incontinencia urinaria al esfuerzo, el descenso de órganos, el estreñimiento, los desgarros perineales durante el parto,... todos estos términos tienen un punto común: el suelo pélvico.

MATERIAL Y MÉTODOS

(PROTOCOLO EXPERIMENTAL)

Propósito del estudio

Los objetivos de este estudio son en realidad dos diferentes, aunque relacionados entre sí: por una parte, demostrar que la morfología del músculo elevador del ano descrita a partir de disecciones de cadáveres no es la misma que la que se observa en personas vivas y saludables y para ello hemos estudiado las imágenes de pelvis femeninas obtenidas por resonancia magnética.

Por otra parte, comparar las diferencias anatómo-morfológicas del suelo pélvico de mujeres nulíparas y multíparas para poder analizar la influencia del embarazo y el parto sobre el mismo.

Material

Las IRM han sido realizadas mediante un aparato de IRM "Siemens® Magnetom Symphony 1.5-T" desde los meses de diciembre de 2004 hasta marzo de 2005, en la Unidad de Resonancia Magnética del Institut Jules Bordet de Bruselas (Bélgica).

Consideramos que la IRM ponderada en T2 es la más indicada para hacer este tipo de estudio (12), puesto que permite una mejor diferenciación entre los músculos, las mucosas y los líquidos. Para el análisis de las imágenes, hemos utilizado diferentes software según nuestras necesidades:

- Para la lectura inicial de las imágenes directamente salidas del aparato de IRM, el software Telemis Medical- Reception Lite 3.7, el cual nos permitió seleccionar las imágenes y extraerlas en el formato JPEG.
- Para el tratamiento de las imágenes, utilizamos el software Adobe® Photoshop® Elements 3.0.
- Por último, para la realización de las mediciones precisas, el Image Tool 3.0.

Además, para la obtención de cierta información complementaria necesaria para la descripción de la población, las pacientes tenían que responder a un sencillo cuestionario el mismo día que acudían a la cita para la realización de la IRM.

Muestra

Población

Las imágenes se han obtenido a partir de 11 mujeres nulíparas (Grupo 1) y 9 mujeres multíparas (Grupo 2), que han aceptado previamente y de forma voluntaria participar en el estudio.

Hemos decidido utilizar una población de multíparas porque está demostrado que los partos pueden provocar lesiones neurológicas y musculares a nivel del suelo pélvico (13,14).

En el grupo 1, las voluntarias tienen entre 22 a 26 años ($23,64 \pm 1,12$ años), con una talla media de $1,68 \pm 0,07$ metros, y con peso medio de $56,1 \pm 8,3$ kilogramos. Hay 4 zurdas (36,4%) y 4 diestras (27,8%). Todas las mujeres practicaron un deporte regularmente (muchas veces a la semana durante la adolescencia) y 3 (27,3%) lo siguen haciendo todavía. Son todas estudiantes de ámbito médico o paramédico. De las 11 mujeres, 10 emplean un método anticonceptivo (90,9%), Ninguna sufrió aborto espontáneo y una se sometió a un aborto provocado.

En el 2º grupo, las voluntarias tienen entre 33 y 47 años ($40,67 \pm 4,67$ años), con una talla media de $1,68 \pm 0,05$ metros, y un peso medio de $58 \pm 7,9$ Kilogramos. Hay 2 zurdas (22,2%) y 7 diestras (77,8%). Nueve mujeres (100%) practicaron un deporte regularmente y 4 (44,4%) lo hacen todavía. Trabajan todas en el sector paramédico. De las 9 mujeres, 8 emplean un método anticonceptivo (88,9%), 1 ha tenido un aborto espontáneo, y 6 (66,7%) sufrieron una episiotomía. El número medio de niños es de $2,6 \pm 0,7$ con un mínimo de 2 y un máximo de 4.

Además, conociendo gracias a los resultados del cuestionario el tipo de píldoras anticonceptivas que utilizan y la fecha de las últimas reglas, hemos podido determinar en qué periodo del ciclo se encuentran en el momento de la toma de las imágenes, obteniendo los resultados siguientes: en el grupo de nulíparas, 1 (9,1%) estaba en fase progestativa (luteal) y el resto en fase estrogénica (proliferativa); mientras que en el grupo de múltiparas, 8 (88,9%) estaban en fase luteal, mientras que solo 1 estaba en fase proliferativa.

Por último, y para poder emplear simultáneamente las cifras de la talla y de la masa corporal, hemos utilizado el IMC (Índice de Masa Corporal) o índice de Quetelet, porque es la fórmula más difundida en el mundo occidental para indicar la obesidad, normalidad o delgadez. Según los resultados obtenidos, el grupo 1 tiene un IMC de media de $19,8 \pm 1,8$, mientras que el grupo 2 presenta un IMC de media de $20,4 \pm 2,1$. Con estos resultados podemos estimar que el IMC para ambos grupos entra dentro de los límites de la normalidad.

Criterios de inclusión y exclusión

Grupo de nulíparas

- Criterios de inclusión:
 - Mujer en edad de procrear
 - Nulípara
- Criterios de exclusión:
 - Menopausica
 - Operaciones abdominales importantes (pej: ablación de un órgano pelviano)
 - Reciente incontinencia urinaria y/o fecal
 - Marcapasos

Grupo de múltiparas

- Criterios de inclusión:
 - Mujer
 - Múltipara (con al menos un parto por vía vaginal)
- Criterios de exclusión:
 - Menopausica

- Parto de uno de los niños por cesárea
- Recientes (menos de 10 años) operaciones abdominales importantes (pej: ablación de un órgano pelviano)
- Reciente (menos de 1 mes) incontinencia urinaria y/o fecal
- Marcapasos.

Protocolo de trabajo

Fase de test

En esta primera fase, se seleccionó a una única voluntaria que cumpliera los criterios marcados en el estudio, y se le realizaron múltiples secuencias de imágenes con el objetivo de determinar los diferentes parámetros de la toma de imágenes que íbamos a utilizar más adelante.

Después de esta fase de test, y para completar el estudio con el resto de voluntarias, decidimos aplicar las siguientes normas:

- Las voluntarias se colocarán en decúbito supino con la cabeza sobre un cojín, las piernas ligeramente sobreelevadas mediante un cojín triangular, y los miembros superiores cruzados sobre el pecho: posición estandarizada.
- No se le pedirá ninguna acción a la paciente, ya que las imágenes serán realizadas en una posición estática: es decir, no se permitirá ningún movimiento de empuje ni ninguna contracción, ni tampoco ningún tipo de apnea.
- Los cortes serán realizados en 2 planos: frontal y sagital.
- Los parámetros físico del aparato IRM serán:
 - T2-TurboSpinEcho
 - Espesor de corte: 5 mm
 - Número de cortes: 21 (Figura 1)
 - Duración de la toma de imágenes: aproximadamente 3 minutos
 - Distance factor: 35%
 - TR = 4600 ms, TE = 89 ms
 - Flip angle: 160°
 - Field of view (FOV): 30 cm
 - Resolución de imágenes: 512 x 512 píxeles
 - Antena receptora de 8 canales

Fase de toma de las imágenes

La única premisa a tener en cuenta en esta fase es evitar una posible inclinación de la pelvis, y para ello se realizan tres controles. En un primer momento, controlamos la horizontalidad de la misma palpando las espinas ilíacas anterosuperiores. Una segunda verificación más objetiva será llevada

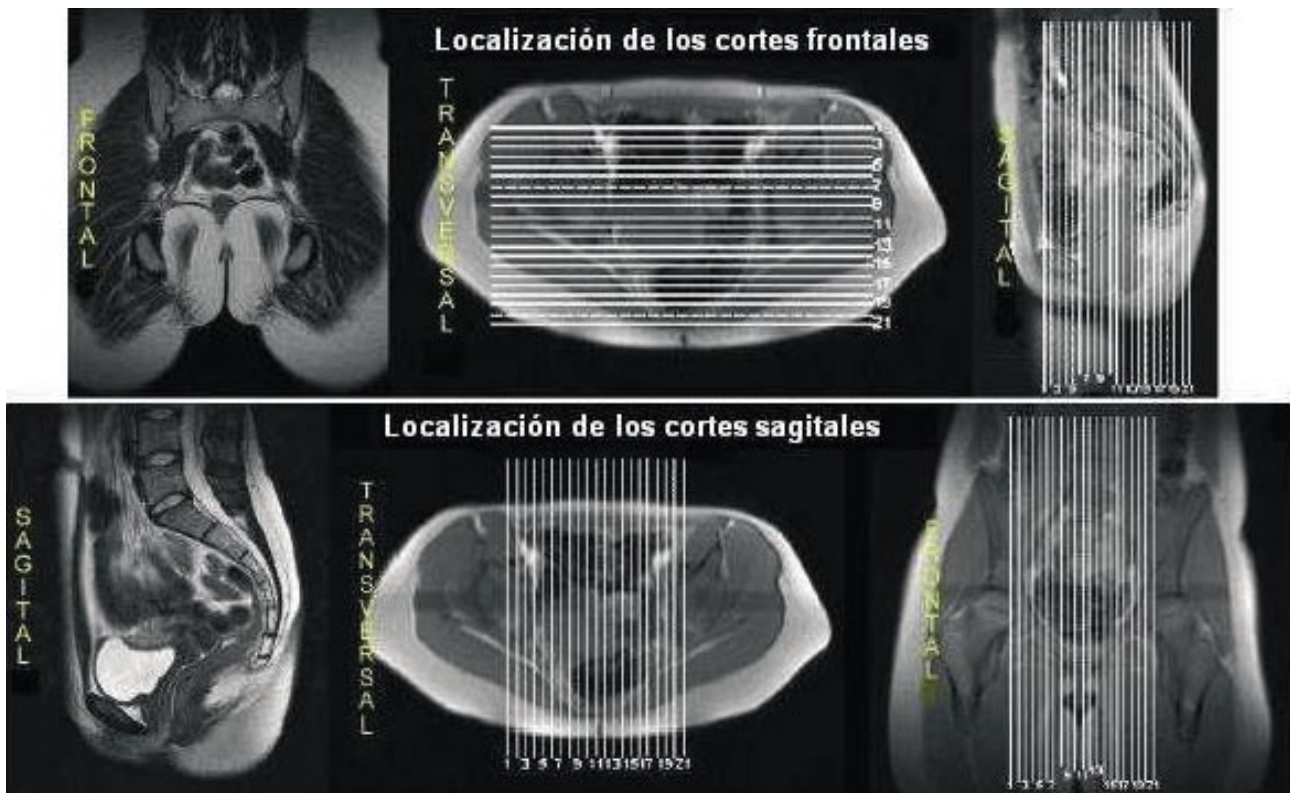


FIGURA 1. Localización de los 21 cortes del plano frontal y sagital.

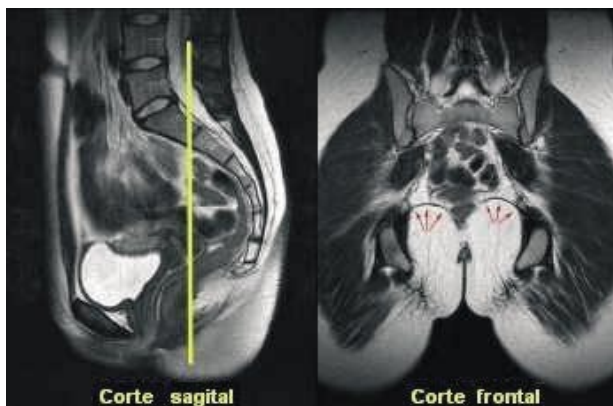
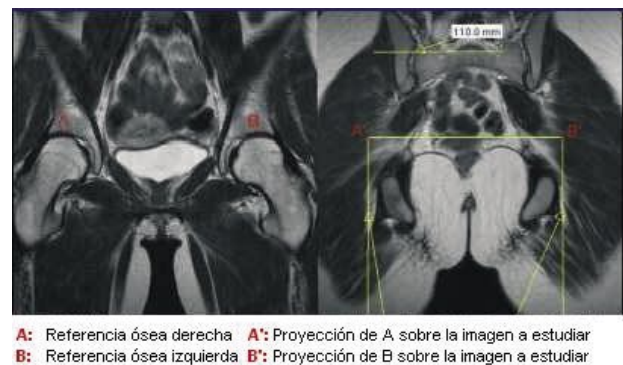


FIGURA 2. Localización del corte frontal (línea amarilla) utilizado para el análisis de las imágenes.

a cabo antes de la toma de las imágenes durante la previsulización de las mismas y estará realizada en relación a los centros de las cabezas femorales. Un tercer control se efectuará durante el análisis de las imágenes.

Fase de análisis de las imágenes Plano frontal

En el plano frontal, hemos seleccionado el corte en el que el fascículo iliococcígeo del elevador es visible (flechas rojas de la Figura 2).



A: Referencia ósea derecha A': Proyección de A sobre la imagen a estudiar
B: Referencia ósea izquierda B': Proyección de B sobre la imagen a estudiar

FIGURA 3. Imagen izquierda: vista de frente y referencias óseas para corroborar la horizontalidad de la pelvis. Imagen derecha: imagen final a estudiar, obtenida después de la horizontalización del segmento [AB]

En un primer momento, y como ya habíamos mencionado, hemos rectificado las imágenes con el objetivo de que la pelvis sea perfectamente horizontal. Para determinar la horizontalidad de la pelvis, hemos utilizado 2 puntos óseos: las cimas de cada techo cotiloideo. (Figura 3)

Vamos a realizar el cálculo del centro de curvatura de cada fascículo ilio-coccígeo sobre el corte:

esto nos va a permitir determinar de forma objetiva si la curva descrita por ese fascículo es cóncava hacia arriba o hacia abajo, pero también nos permitirá determinar el radio del arco de círculo.

El principio esquematizado sobre la figura 4 permite calcular el centro de curvatura sobre un sistema XY (Figuras 4 y 5).

Una vez conocidos los centros de curvatura, hemos podido calcular el radio del arco de círculo estudiado y a partir de él la concavidad del mismo, pudiendo así confirmar si una cúpula era más cóncava que otra en un mismo sujeto.

Hemos medido también la diferencia de altura entre el fascículo derecho e izquierdo. El segmento medido es de hecho la perpendicular (1 y 2 en la Figura 6) a la tangente que pasa por el punto más alto del arco de círculo, y la línea horizontal ficticia entre las dos referencias óseas cogidas antes (A'B') en la Figura 3. (Figura 6)

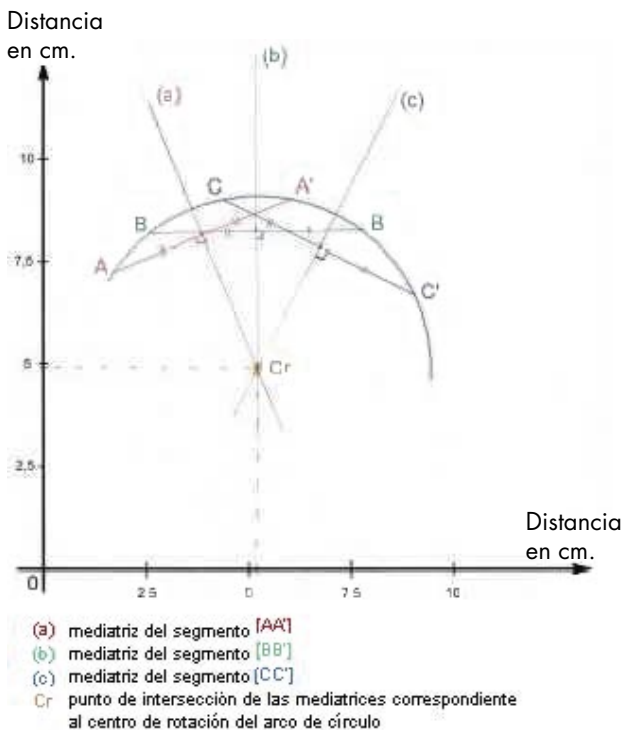


FIGURA 4. Cálculo del centro de curvatura sobre una referencia XY.

Hemos elegido de forma aleatoria los puntos que permitirán el cálculo del centro de curvatura, aunque para ser más precisos, hemos decidido utilizar la línea inferior del arco de círculo (puntos amarillos sobre la Figura 5).

Plano sagital

En el plano sagital, hemos decidido utilizar los cortes paramedianos derechos e izquierdos donde son visibles los fascículos ilio-coccígeos (flechas rojas sobre la Figura 7) del músculo elevador del ano.

En este caso no se ha podido establecer la analogía entre la forma del fascículo ilio-coccígeo y un arco de círculo, es decir, en este caso no consideramos apropiado el cálculo del centro de curvatura. Por ello hemos estudiado la anterioridad de una cúpula con respecto a la otra. Para ello, hemos tomado como punto de referencia una línea vertical (V') sobre la Figura 8) que pasa por el punto más anterior de la primera vértebra sacra.

Hemos medido la distancia que separa la línea de referencia y el punto más alto de la línea descrita por el fascículo ilio-coccígeo.

A continuación vemos las medidas efectuadas para cada una de las voluntarias:

- Cd: cálculo del centro de curvatura para la cúpula derecha
- Cg : cálculo del centro de curvatura para la cúpula izquierda
- Rd: cálculo del radio para la cúpula derecha
- Rg : cálculo del radio para la cúpula izquierda

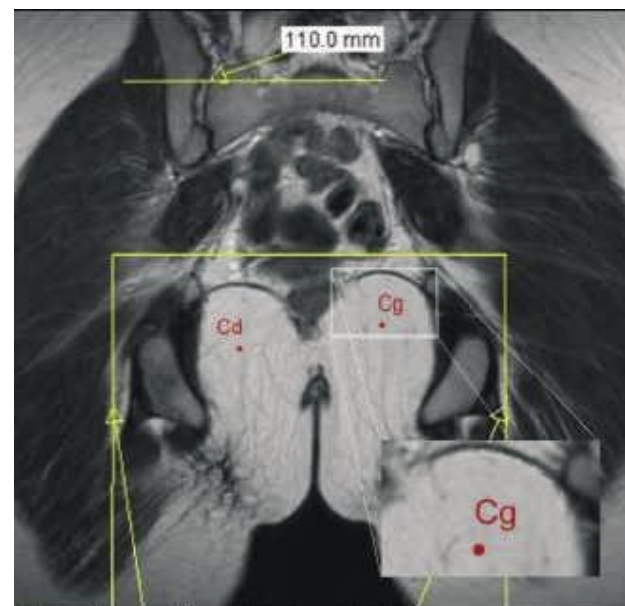


FIGURA 5. Puntos que permiten el cálculo del centro de curvatura del arco de círculo.

FIGURA 5. Puntos que permiten el cálculo del centro de curvatura del arco de círculo.

- cálculo de la distancia 1, de la cúpula derecha, en el sentido cráneo-caudal.
- cálculo de la distancia 2, de la cúpula izquierda, en el sentido cráneo-caudal.
- cálculo de la distancia 3, de la cúpula derecha, en el sentido antero-posterior
- cálculo de la distancia 4, de la cúpula izquierda, en el sentido antero-posterior.

Así, para la interpretación de los resultados:

- Si $R_d < R_g$, significa que la cúpula derecha es más cóncava que la izquierda.
- Si $1 < 2$, significa que la cúpula derecha es más alta que la izquierda.
- Si $3 < 4$, significa que la cúpula derecha está más anterior que la izquierda.

RESULTADOS

Presentación de los datos: medidas efectuadas sobre las imágenes tomadas

- En el grupo de nulíparas (Grupo 1):

En el plano frontal, las 11 mujeres (100%) tienen las cúpulas de concavidad inferior, correspondientes a los fascículos iliococígeos izquierdo y derecho.

7 mujeres (63,6 %) tienen una cúpula izquierda más cóncava que la derecha.
10 mujeres (90,9 %) tienen una cúpula izquierda más alta que la cúpula derecha.

En el plano sagital, 9 mujeres (81,8 %) tienen una cúpula izquierda más anterior que la derecha.

- En el grupo de multíparas (Grupo 2):

En el plano frontal, todas las mujeres tienen una cúpula izquierda de concavidad inferior, aunque

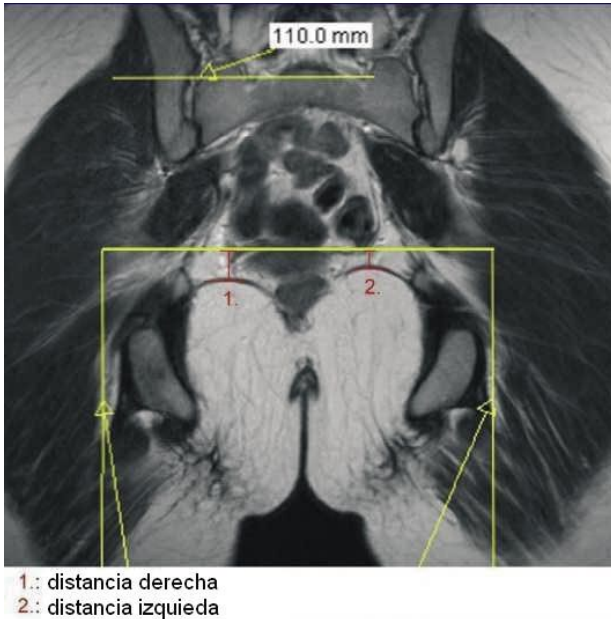


FIGURA 6. Medida de la diferencia de altura de las cúpulas pélvicas.

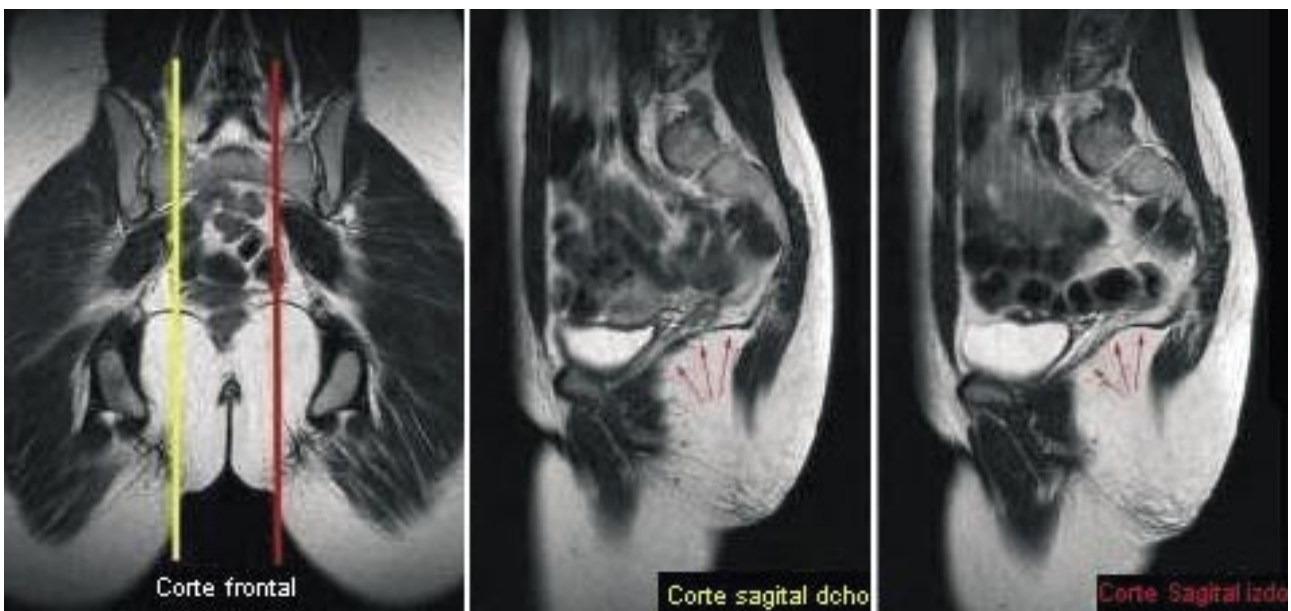
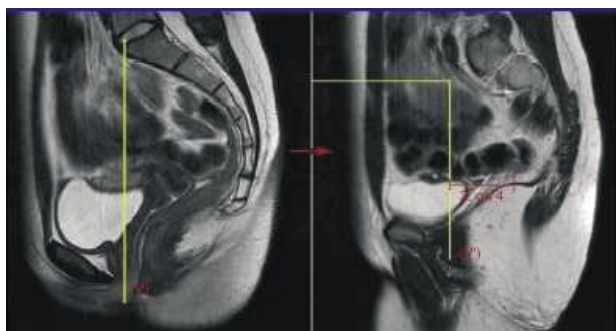


FIGURA 7. Localización de los cortes sagitales utilizados para el análisis de las imágenes.



V: Recta que pasa por la vértebra S1
 V: Proyección de (V) sobre la imagen a estudiar
 3: distancia para la cúpula derecha
 4: distancia para la cúpula izquierda

FIGURA 8. Imagen derecha: corte sagital medio
 Imagen izquierda: corte sagital paramedial.

por el contrario solo 7 (77,8 %) tienen una cúpula derecha de concavidad inferior, es decir, hay 2 mujeres (22,2 %) que tienen una cúpula derecha de concavidad superior.

5 mujeres (55,5 %) tienen una cúpula derecha más cóncava que la izquierda.

6 mujeres (66,7 %) tienen una cúpula derecha más alta que la cúpula izquierda.

En el plano sagital, 7 mujeres (77,8 %) tienen una cúpula derecha más anterior que la izquierda. (Tabla I y Tabla II).

Resultados estadísticos

Para el análisis estadístico hemos utilizado el software GraphPad InStat ® 3.05.

Nuestra población responde a una distribución de tipo gaussiana según el test de Kolmogorov-Smirnov.

Con el test de Fischer, hemos comparado los diferentes parámetros citados más abajo con las medidas que permitían observar la morfología del músculo elevador del ano, que son:

- cúpula izquierda más alta que la derecha, y viceversa
- cúpula izquierda más cóncava que la derecha, y viceversa

TABLA I. PRESENTACIÓN DE LAS MEDIDAS EFECTUADAS.

	Tipo de concavidad de las cúpulas		Concavidad de las cúpulas		Altura de las cúpulas		Anterioridad de las cúpulas	
	Derecha: concavidad inferior	Izquierda: concavidad inferior	Derecha más cóncava	Izquierda más cóncava	Derecha más alta	Izquierda más alta	Derecha más anterior	Izquierda más anterior
N (n=11)	11 (100%)	11 (100%)	4 (36,4%)	7 (63,6%)	1 (9,1%)	10 (90,9%)	2 (18,2%)	9 (81,9%)
M (n=9)	9 (100%)	7 (77,8%)	5 (55,5%)	4 (44,4%)	6 (66,7%)	3 (33,3%)	7 (77,8%)	2 (22,2%)

TABLA II. PRESENTACIÓN DE LAS MEDIDAS EFECTUADAS. (CONTINUACIÓN)

	Radio medio de la cúpula (en mm)		Diferencia media de altura (en mm)	Diferencia media de anterioridad (en mm)	Altura media de las cúpulas (en mm)		Anterioridad media de las cúpulas (en mm)	
	Derecha	Izquierda			Distancia 1	Distancia 2	Distancia 3	Distancia 4
N (n=11)	35,1 ± 8,8	32,7 ± 16,9	2,7 ± 2,4	3,8 ± 3,5	20,9 ± 5,88	17,8 ± 7	44,7 ± 13,1	44,2 ± 14,4
M (n=9)	40,3 ±22,6	52,1 ±21,3	2,6 ± 1,8	4,9 ± 3,9	20,1 ±7,8	21,6 ± 8,5	59,8 ± 6	60,9 ± 5,6

- cúpula izquierda más anterior que la derecha, y viceversa

Los parámetros de comparación son:

- ser nulípara o múltipara
- ser zurda o diestra
- tener una masa corporal insuficiente (IMC <18,5) o no
- ser una deportista regular o no
- haber sido una deportista regular o no
- estar en periodo estro-progestativo o progestativo,
- haber sufrido de episiotomía o no

De todas estas comparaciones de proporciones, el test de Fischer indica que únicamente hay 3 que son significativas, y solo a ellas nos vamos a referir:

La 1ª comparación significativa (Tabla III) se produce entre el par "nulíparas, múltiparas" y el par "cúpula izquierda más alta, cúpula derecha más alta".

La significatividad del test expresa la mayor posibilidad de encontrar una mujer nulípara con una cúpula izquierda más alta que la derecha, pero también la mayor probabilidad de encontrar una múltipara con una cúpula derecha más alta que la izquierda.

La 2ª comparación significativa (Tabla IV) se produce entre el par "nulíparas, múltiparas" y el par "cúpula izquierda más anterior, cúpula derecha más anterior"

La significatividad del test expresa la mayor posibilidad de encontrar una mujer nulípara con una cúpula izquierda más anterior que la derecha, pero también la mayor probabilidad de encontrar una múltipara con una cúpula derecha más anterior que la izquierda.

La 3ª comparación significativa (Tabla V) se produce entre el par "zurdas, diestras" y el par "cúpula izquierda más anterior, cúpula derecha más anterior"

La significatividad del test expresa la mayor posibilidad de encontrar una mujer zurda con una cúpula izquierda más anterior que la derecha, pero la misma probabilidad de encontrar una diestra con una cúpula derecha más anterior que la izquierda o con una cúpula izquierda más anterior que la derecha.

Por último, con el t- test no pareado de Student, hemos comparado las medias (Tabla VI):

- de los radios de curvatura de las cúpulas para los dos grupos
- de las distancias 1 y 2, para los dos grupos
- de las distancias 3 y 4 para los dos grupos.

Las comparaciones de las medias de los radios de la cúpula derecha e izquierda mediante este test nos permiten decir que su diferencia es estadísticamente significativa. Más concretamente, sabemos que la media de los radios es más pequeña en las nulíparas, con lo que podemos afirmar por tanto que

TABLA III. PRIMERA COMPARACIÓN SIGNIFICATIVA DE RESULTADOS ENTRE LOS DOS GRUPOS.

	Nulíparas	Múltiparas	Total
Cúpula izquierda más alta	10 (91%)	3 (33,3%)	13
Cúpula derecha más alta	1 (9%)	6 (66,6%)	7
Total	11	9	20

Test de Fischer: P- valor bilateral = 0,02

TABLA IV. SEGUNDA COMPARACIÓN SIGNIFICATIVA DE RESULTADOS ENTRE LOS DOS GRUPOS.

	Nulíparas	Múltiparas	Total
Cúpula izquierda más anterior	9 (81,8%)	2 (22,2%)	11
Cúpula derecha más anterior	2 (18,2%)	7 (77,8%)	9
Total	11	9	20

Test de Fischer: P- valor bilateral = 0,02

TABLA V. TERCERA COMPARACIÓN SIGNIFICATIVA DE RESULTADOS ENTRE LOS DOS GRUPOS.

	Zurdas	Diestras	Total
Cúpula izquierda más anterior	6 (100%)	7 (50%)	13
Cúpula derecha más anterior	0 (0%)	7 (50%)	7
Total	6	14	20

Test de Fischer: P-valor bilateral = 0,05

TABLA VI. COMPARACIÓN DE LAS MEDIAS CON EL TEST DE STUDENT NO-PAREADO.

	Resultado del test: P-valor bilateral	Significatividad
Medias de los radios de la cúpula derecha	0,03	significativo
Medias de los radios de la cúpula izquierda	0,04	significativo
Medias de la distancia 1	0,9	no significativo
Medias de la distancia 2	0,3	no significativo
Medias de la distancia 3	0,004 (con el test no pareado corregido por Welch)	muy significativo
Medias de la distancia 4	0,004 (con el test no pareado corregido por Welch)	muy significativo

* Para las medidas donde la desviación-tipo difiere significativamente, hemos utilizado el mismo test pero adaptado y corregido por Welch.

las cúpulas descritas por el fascículo iliococcígeo son más cóncavas en las mujeres nulíparas que en las múltiparas.

La diferencia entre las medias de las distancias 3 y 4, son también estadísticamente significativas. En la Tabla II, vemos que las medias de estas distancias son más grandes en las mujeres múltiparas, por tanto el test nos permite decir que las cúpulas son significativamente más posteriores en las mujeres múltiparas que en las nulíparas.

DISCUSIÓN

Discusión a propósito de la metodología

Como ya dijimos, ya sea en el cadáver (1) o en la persona viva (15), la IRM es el mejor medio de visualizar los tejidos blandos de la pelvis, siendo la IRM ponderada en T2 la más indicada (12).

La resolución de imágenes que nosotros hemos utilizado es de alta resolución (512x 512 pixels), siendo por tanto dos veces más precisas que las de los otros estudios realizados hasta ahora con IRM y al igual que otros reconocidos autores (4,7,16), nosotros también hemos decidido utilizar los cortes mediofrontales y sagitales paramedianos a fin de observar y estudiar el fascículo iliococcígeo del músculo elevador del ano. Además, y gracias a la precisión de nuestras imágenes, hemos podido determinar correctamente el ápex de las curvas en los planos frontales y sagitales.

Al ser los primeros en estudiar estos parámetros: concavidad de los fascículos iliococcígeos derechos e izquierdos, diferencia de altura o de anterioridad de dichas cúpulas; no hemos podido encontrar referencias validadas, de forma que hemos decidido utilizar el cálculo del centro de curvatura, porque nos ha parecido una medida muy objetiva de la concavidad. Además y también por esta misma razón, nos

ha hecho falta tomar nuestros propios puntos de referencia para las mediciones: hemos tratado de seleccionar puntos lo más precisos posibles y realizar mediciones diferentes de las utilizadas hasta ahora por otros autores por distintas razones: en algunos casos nos parece que los puntos de referencia utilizados por ellos son difíciles de distinguir y reproducir de una imagen a otra (4) y en otros casos porque los consideramos imprecisos sobre todo con una resolución de imagen de 256 x 256 píxeles (7).

En la toma de las imágenes, hemos decidido utilizar imágenes estáticas. En efecto, otros investigadores han hecho estudios dinámicos del suelo pélvico en contracción voluntaria (4,8,10,17) o en esfuerzo de Valsalva (7,12) sin embargo, nosotros consideramos que la selección del tipo de imagen estática nos ha permitido un estudio claro, simple, y lo más objetivo posible, ya que no hace falta tener en cuenta demasiados parámetros.

Discusión a propósito de los resultados:

Hoyte & al en 2001 describieron al músculo elevador del ano con forma de doble cúpula. Esto es similar a lo que Singh & al en 2002-03 y Aukee & al en 2004 encontraron en sus estudios, en los que afirmaban que el fascículo iliococcígeo tenía una forma de cúpula de convexidad superior.

Los resultados de nuestro estudio son totalmente acordes con lo que ha sido publicado recientemente con respecto a este tema; de manera que podemos afirmar que la mayoría de la población presenta a nivel de la musculatura del suelo pélvico, una morfología de doble cúpula de concavidad inferior, con lo que podemos considerar que ésta es la morfología normal que debería presentar un suelo pélvico saludable; ya que además la presencia de estas dos cúpulas horizontales permitirá repartir las fuerzas del recinto abdómino-torácico de manera equitativa entre cada uno de sus cuatro pilares: arcada tendinosa de la aponeurosis obturatriz, núcleo fibroso central, rafe anococcígeo, cóccix (18). Esto ocurre en el 100% de las mujeres nulíparas de nuestro estudio y en un gran porcentaje de las multíparas. Ahora bien, dentro de este último grupo hemos hallado que 2 mujeres sobre las 9 totales tienen un fascículo iliococcígeo derecho donde "la curva está invertida", lo cual se puede determinar gracias al cálculo del centro de curvatura: En estos casos, se puede comprobar que en realidad este fascículo no tiene forma de cúpula, sino más bien una forma aplanada, y por tanto no se produce una inversión real de la curva. Además hay que decir que este aplanamiento también es observable para la cúpula izquierda. Lógicamente y al darse únicamente en las multíparas, creemos que

este hallazgo es consecuencia del parto y además pensamos que puede estar relacionado con el tipo de presentación durante el mismo (debemos recordar que aproximadamente en el 60 % de los casos ésta es occipitoilíaca anterior izquierda) (19).

De todas formas, podemos observar que en reposo, en la mayoría de las mujeres, incluso entre las multíparas; la concavidad de las cúpulas es inferior.

En definitiva, nuestros resultados estadísticos muestran que las mujeres multíparas tienen unas cúpulas pelvianas significativamente más planas que las nulíparas, lo que se corresponde a las observaciones hechas por De Lancey en 2003.

En el estudio realizado por Dietz & Schierlitz (14), estos autores también encuentran diferencias morfológicas entre nulíparas y multíparas. Según ellos, estas diferencias serían debidas a que los partos provocan a menudo lesiones del nervio pudendo. Esta lesión nerviosa acaba la mayoría de las veces en daños, tanto a nivel del propio músculo elevador del ano como a nivel de las aponeurosis pelvianas y de los esfínteres externos e internos del ano. Según ellos, los principales factores de riesgo serían las extracciones instrumentales, un aumento de la duración de la fase de trabajo durante el parto, una macrosomía.

Pensamos que es importante el mantenimiento de esta morfología normal de las cúpulas pelvianas teniendo en cuenta la insustituible función que cumple el suelo pélvico, y en particular el fascículo iliococcígeo; por un lado con su papel de sostenedor de los órganos pelvianos (junto a la aponeurosis pelviana) y por otro como amortiguador de la presión ejercida por las vísceras abdominales durante los esfuerzos de hiperpresión abdomino-torácica. Debemos recordar que durante este tipo de esfuerzos, el conjunto de vísceras pelvianas se desplaza hacia abajo y atrás siguiendo un arco de círculo donde el radio corresponde a los ligamentos útero-sacros, siendo por tanto la resultante de estas fuerzas oblicua hacia abajo y atrás, es decir, en dirección perpendicular a dichas cúpulas pélvicas, lo que explicaría que el elevador del ano sea también cóncavo hacia abajo y atrás; ya que en esta posición el reparto de fuerzas sobre sus pilares vuelve a ser igual (20). Esta función de amortiguación permitiría la protección de los plexos nerviosos pudendos e hipogástricos. En aquellos casos en que exista un problema a nivel de los pilares del suelo pélvico por cualquier causa, será cuando se produzca el hundimiento de las cúpulas.

Más del 90% de las mujeres nulíparas del estudio presentan una cúpula izquierda más alta que

la derecha, mientras que en 2/3 de las multíparas ocurre a la inversa.

Además, se constata que las mujeres nulíparas tienen en general las cúpulas significativamente más cóncavas y anteriores que las multíparas.

De Lancey & al en 2003, y Tunn & al en 2003 ya habían mostrado que había mujeres multíparas que tenían suelos pélvicos muy asimétricos: con fascículos pubococcígeos muy delgados, o con un volumen muscular del elevador del ano mucho menos importante de un lado que del otro. Según ellos, estos hallazgos estarían relacionados posiblemente con un parto traumático para el suelo pélvico.

Otra explicación de esta asimetría la podríamos encontrar por analogía con las cúpulas diafragmáticas; y así podemos imaginar que los órganos pelvianos también pueden modificar la morfología del suelo pélvico. Los órganos pelvianos ocupan un lugar proporcionalmente importante con respecto al tamaño de la pelvis: el útero que reposa sobre la vejiga, y el colon sigmoide que es, de hecho, el "reservorio permanente" de heces (21). Además, existen distintas variaciones anatómicas a nivel del útero y del colon sigmoide (22) y nosotros podemos por tanto suponer que algunas de éstas, como por ejemplo: la ante-retroversión uterina, asociada con el peso de las vísceras abdominales pueden modificar la morfología de la primera estructura muscular que se encuentran: el músculo elevador del ano. En nuestro estudio, también tendríamos que tener en cuenta estas variaciones anatómicas con el fin de poder correlacionarlas con el objetivo del mismo, pero hemos constatado que todas las mujeres de nuestro estudio tienen un útero en posición "normal", es decir, en anteversión y ninguna de ellas tenía una vejiga o una ampolla rectal llena en el momento del examen.

Según la teoría de M Caufriez & col., el suelo pélvico tiene un papel importante en la segunda rotación de la cabeza del bebé durante el descenso en el canal pelviano siendo el responsable de la rotación final del feto en la última fase del parto. Para que se produzca este giro es necesario que haya por un lado una contracción eficaz del útero y por otro un contraapoyo suficiente de la musculatura del suelo pélvico y para que éste pueda darse de forma correcta es necesaria una asimetría en el tono entre ambos lados del suelo pélvico, lo cual probablemente se correspondería con una diferencia (asimetría) morfológica entre ambos, que como hemos podido constatar ya está presente en las mujeres nulíparas. Al hilo de esto, también podemos suponer que esta asimetría tendrá un papel durante el embarazo, facilitando de forma prioritaria a alguno de los diferentes

tipos de presentación fetal posibles, sabiendo que la más frecuente es la cefálica occipito ilíaca anterior izquierda (OIA) con un aproximadamente 60 % (19). A partir de estos datos, sería interesante cuantificar las presentaciones predominantes en un grupo de mujeres nulíparas y otro de multíparas, a fin de poder establecer comparaciones.

Sin embargo y a pesar de todo esto, no es posible correlacionar los resultados de la asimetría morfológica entre ambas cúpulas del suelo pélvico con respecto a un tono determinado de cada cúpula del mismo. Esto es debido por un lado a que no se ha utilizado ningún sistema de medición objetiva del mismo: instrumental (mediante EMG, tonimétrico,...) o simplemente manual y no podemos confiar en que la imagen de IRM corresponda con un determinado tono, y por otro lado, a que los resultados obtenidos son contradictorios tanto con respecto a las observaciones clínicas manuales (por palpación) como instrumentales (por medición tonimétrica) derivadas de la experiencia clínica.

En cualquier caso, la diferencias morfológicas significativas observadas entre mujeres nulíparas y multíparas, pensamos que pueden ser debidas a 3 posibles factores: al propio tipo de presentación fetal, debiendo recordar a este respecto que el tipo de presentación más frecuente es la OIA y que por tanto el suelo pélvico se va a ver afectado de una manera particular debido a ello; a la localización de la episiotomía, pensando que ésta se realiza en una mayor proporción sobre el lado derecho y que normalmente esto produce un aumento del tono del lado contrario en el suelo pélvico que se podría traducir en variaciones en su morfología.

Sin embargo, en ninguna de las dos explicaciones nos es posible establecer una correspondencia directa entre los parámetros, ya que no disponemos de datos ni de la localización de la episiotomía ni de la historia clínica del parto (tipo de presentación y sentido de rotación de la cabeza).

Por último, también el propio proceso de embarazo podría tener una influencia sobre la morfología del elevador, y así tendríamos que estudiar si el suelo pélvico es capaz de resistir sin hundirse a una masa permanente suplementaria. Sería por tanto interesante estudiar sobre una población de mujeres embarazadas, la modificación morfológica del elevador del ano en el curso de los meses de embarazo.

En realidad, la única conclusión que podemos extraer con los datos de que disponemos, es que prácticamente la totalidad de las nulíparas presentan una cúpula izquierda más alta y cóncava y en cam-

bio en las multíparas esto es diferente, de lo que podemos deducir que el parto produce modificaciones morfológicas en el suelo pélvico.

Todas estas explicaciones que acabamos de ver, también podrían aplicarse a las diferencias existentes en cuanto a la anterioridad de las cúpulas en el plano sagital, donde las diferencias son altamente significativas, lo cual podría deberse a que en las mujeres multíparas todo el suelo pélvico se encontrase en ellas en una posición relativa más baja, debido al descenso visceral pelviano e incluso abdominal que se produce tras el parto, con lo cual las cúpulas pelvianas se encontrarían en una posición más posterior. Es lógico encontrar que; dado que las mujeres multíparas tienen un fascículo iliococcígeo más plano y que el elevador del ano es más alto posteriormente; estas mujeres tengan fascículos más posteriores que las nulíparas.

De todas formas, y según nuestra opinión, lo que parece realmente importante para la función biomecánica del suelo pélvico es que exista una concavidad inferior de las cúpulas pelvianas; y que en realidad, el resto de parámetros (altura de una cúpula respecto a la otra, importancia de la concavidad de la curvatura,...) no parecen ser tan importantes, e incluso podríamos pensar que son debidos en parte a las propias características antropométricas morfológicas individuales de cada persona; de manera que no serían comparables entre distintas personas (excepto quizás la anterioridad de las cúpulas en el plano sagital, que parece estar totalmente relacionada con la paridad).

Por último, puede observarse que todas las mujeres zurdas del estudio presentan una cúpula izquierda más anterior, incluso podemos ver que las únicas 2 mujeres multíparas que son zurdas también tienen la cúpula izquierda más anterior (cuando en realidad, habíamos visto en los resultados previos que esto solo ocurría en un 22% de las mujeres de este grupo). A pesar de estos curiosos resultados, y dado que la relación solo se cumple para las mujeres zurdas, debemos concluir que en realidad la anterioridad o posterioridad de las cúpulas no está realmente relacionada con la lateralidad. Pensamos que esto pudiera ser un hallazgo casual dependiente de la población seleccionada, y podemos fundamentar que esto es así, si tenemos en cuenta que en la población general, al igual que en la población del estudio, el porcentaje de diestros es de aproximadamente el 70%, y esto se corresponde con cúpulas izquierdas más anteriores, y en cambio hay aproximadamente un 30% de zurdos, pero esto no se corresponde con un 30% de inversión de curvas en la población femenina general; por lo que no podríamos relacionar estos

parámetros con la dominancia derecha/izquierda. Es decir, la disposición morfológica del suelo pélvico no creemos que pueda depender de la dominancia, sino de la función biomecánica que debe cumplir. De todas formas, serían necesarios nuevos estudios para corroborarlo.

CONCLUSIONES

Mediante este trabajo queríamos verificar la hipótesis de que la morfología del suelo pélvico no es la misma en las personas difuntas que en los vivos, y los resultados de nuestro estudio así lo confirman. De este podemos afirmar que el suelo pélvico (músculo iliococcígeo del elevador del ano) de las personas vivas y asintomáticas tiene la forma de doble cúpula con una concavidad inferior y posterior, lo cual confirma los resultados hallados en otros estudios recientes.

Además, el músculo elevador del ano es par, lo que significa que cada fascículo (izquierdo y derecho) tiene esta forma de cúpula; el mantenimiento de la cual parece muy importante para asegurar la función biomecánica de amortiguación del mismo con el objetivo de proteger las estructuras neurológicas y músculo-conjuntivas del propio suelo pélvico.

Podríamos por tanto afirmar que hay una diferencia en la morfología muscular en los cadáveres y en las personas vivas, debida probablemente a la pérdida del tono muscular en los primeros.

Por otro lado, el músculo elevador del ano ha sido considerado clásicamente como un músculo par y simétrico; ahora bien, con la llegada de la imagen por RMN numerosos estudios han mostrado una asimetría a diferentes niveles del mismo, y esto incluso entre las mujeres nulíparas, lo cual también se ve corroborado por los hallazgos de nuestro estudio. Esto debe relacionarse de algún modo con la mayor o menor frecuencia de los diferentes tipos de presentaciones durante el parto, aunque sería necesario realizar estudios más exhaustivos para poder establecer relaciones entre ellos.

Además, dadas las características de nuestro estudio, debemos de tener en cuenta que tampoco es posible relacionar estos hallazgos anatómo-morfológicos con el tono del suelo pélvico.

La otra conclusión fundamental de nuestro trabajo radica en que observamos que existe una diferencia significativa en cuanto a parámetros morfológicos entre el suelo pélvico de las mujeres nulíparas y multíparas. Es decir, se puede entresacar que

algún/os elemento/s del embarazo o incluso del propio proceso del parto producirían una modificación de la morfología de las cúpulas del suelo pélvico. En nuestra opinión existen diferentes aspectos relacionados con el parto (debido a factores resultantes de la excesiva tecnificación e instrumentalización del mismo, como por ejemplo, la utilización de pujos, el uso indiscriminado de anestesia epidural, la práctica sistemática de episiotomía,...) que podrían producir dichas modificaciones morfológicas, las cuales probablemente se corresponderán con modificaciones histológicas en los tejidos afectados; e incluso en muchas ocasiones auténticas lesiones, tanto neurológicas (plexos pudendo e hipogástrico) como del tejido músculo-conjuntivo del suelo pélvico. Esto fue confirmado por los estudios de Dimpfl y cols. (23) en 1998 que descubrieron por disección cadavérica que los músculos del suelo pélvico de las mujeres multíparas y/o incontinentes y/o que tenían prolapsos; estaban fibrosados.

Según nuestra opinión, estos sucesos no deben ser considerados como algo normal e inherente a una situación tan natural como es el embarazo y parto y por tanto consideramos que habría que tomar medidas urgentes para evitarlos.

Sin embargo, a pesar de esto, y debido a que nuestra población de multíparas tenía por término medio bastante más edad, no podemos afirmar con rotundidad que esta disparidad morfológica entre las dos muestras sea debida exclusivamente al parto/ embarazo, aunque los estudios precedentes tienden a hacer pensar esto.

Además existen otra serie de limitaciones en nuestro estudio, referentes a distintos aspectos:

Debe tenerse en cuenta que la presencia del peristaltismo intestinal creará artefactos sobre la imagen a nivel de las asas intestinales, pero existe el problema de que la utilización de la medicación anticolinérgica necesaria para impedir este fenómeno también juega también un papel a nivel de la musculatura lisa de las vías urogenitales, con lo que se limitó su uso.

En relación a la población, debemos tener en cuenta que no hemos realizado test urodinámicos (al igual que Aukee & al en 2004) para confirmar objetivamente el hecho de que las mujeres fuesen realmente asintomáticas y hemos decidido confiar en nuestro cuestionario. Además contamos con una muestra de población bastante limitada, de manera que para poder extrapolar lo más posible los resultados, también sería interesante obtener una muestra más variada de mujeres; aunque podemos ver que en realidad, la

población de nuestro estudio corresponde a la media de otros estudios publicados sobre este tema.

Esperamos, sin embargo, que este trabajo permita abrir nuevas vías de estudio en el tema de la utilización de la IRM como elemento de diagnóstico en el campo de la uroginecología, la obstetricia, y de la proctología y pensamos además que nuestro estudio permite establecer un nuevo sistema de medición de la morfología del suelo pélvico, que podría resultar de utilidad para posteriores estudios más exhaustivos. Creemos que sería interesante repetir nuestros parámetros de medidas sobre una muestra más grande con el fin de determinar valores "normales", pero también con la finalidad de determinar cuáles son los tipos de esfuerzos que serían los más traumatizantes para el suelo pélvico, o bien realizar el estudio (tal y como ya hemos indicado antes) en forma de seguimiento de una población de mujeres antes, durante, y después de su primer embarazo; para objetivar los cambios anatomo-morfológicos producidos en la misma persona a consecuencia del periodo de embarazo y parto.

Además tampoco hay ningún estudio que relacione los cambios morfológicos del elevador del ano en relación a la posición de acortamiento o estiramiento del músculo obturador interno, aunque nosotros pensamos que sin duda debe tener una implicación directa en el mismo, ya que el elevador del ano se inserta sobre una bandeleta de la aponeurosis del obturador interno: la arcada tendinosa del elevador. Esto podría ser interesante con respecto a las posiciones de parto.

Por último, pensamos que también podría resultar de interés realizar un estudio combinado morfológico y tonimétrico para observar la correlación entre ambos parámetros, dado que si ésta existiese, sería posible realizar un diagnóstico del tono del suelo pélvico a través de la imagen de IRM.

**BIBLIOGRAFÍA y LECTURAS
RECOMENDADAS (*lectura de interés y **
lectura fundamental)**

1. STROHBEHN, K.; ELLIS, J.H.; STROHBEHN, J.A. y cols.: "Magnetic resonance. Imaging of the levator ani with anatomic correlation". *Obstet. Gynecol.*, 87: 277, 1996.
- **2. HOYTE, L.; SCHIERLITZ, L.; ZOU, K. y cols.: "Two- and three- dimensional MRI comparison of levator ani structure, volume, and integrity in women with stress incontinence and prolapse". *Am. J. Obstet. Gynecol.*, 185: 11, 2001.

- *3. FIELDING, J.R.; DUMANLIN, H.; SCHERYER, A.G. y cols.: "MR- based three-dimensional modelling of the normal pelvic floor in women". *AJR.*, 174: 657, 2000.
- **4. SINGH, K.; REID, W.M.N.; BERGER, L.A.: "Magnetic resonance imaging of normal levator ani anatomy and function". *Obstet. Gynecol.*, 99: 433, 2002.
- **5. DELANCEY, J.O.; KEARNEY, R.; CHOU, Q. y cols.: "The appearance of levator ani muscle abnormalities in MR images after vaginal delivery". *Obstet. Gynecol.*, 101: 46, 2003.
- **6. SINGH, K.; JAKAB, M.; REID, W.M.N. y cols.: "Three-dimensional MR imaging assessment of levator ani morphologic features in different grades of prolapse". *Am. J. Obstet. Gynecol.*, 188: 910, 2003.
- **7. EGUARE, E.I.; NEARY, P.; CROSBIE, J. y cols.: "Dynamic MR imaging of the pelvic floor in patients with idiopathic combined fecal and urinary incontinence". *J. Gastrointest. Surg.*, 8: 72, 2004.
- **8. AUKEE, P.; USENIUS, J.P.; KIRKINEN, P.: "An evaluation of pelvic floor anatomy and function by MRI". *Eur. J. Obstet. Gynecol. Reprod. Biol.*, 112: 84, 2004.
- *9. KRUGER, J.A.; MURPHY, B.A.; HEAP, S.W.: "Alterations in levator ani morphology in elite nulliparous athletes: a pilot study". *Aust. NZJ. Obstet. Gynaecol.*, 45: 42, 2005.
10. CONSTANTINO, C.E.; HVESTENDAHL, G.; RYHAMMER, A. y cols.: "Determining the displacement of the pelvic floor pelvic organs during voluntary contractions using MRI in younger and older women". *BJU. Int.*, 90: 408, 2002.
11. DE GASQUET, B.: "L'incontinence urinaire d'effort chez les multigestes: constats et propositions de prévention en pré, per et postpartum". *Les dossiers de l'obstétric*, 220: 2, 1994.
12. LIENEMANN, A.; FISCHER, T.; ANTHUBER, C. y cols.: "Functional imaging of the pelvic floor". *Eur. J. Radiol.*, 47: 117, 2003.
- *13. MEYER, S.; SCHREYER, A.; DEGRANDI, P. y cols.: "The effects of birth on urinary continence mechanisms and other pelvic floor characteristics". *Obstet. Gynecol.*, 92: 613, 1998.
- **14. DIETZ, H.P.; SCHIERLITZ, L.: "Pelvic floor trauma in childbirth-myth or reality?". *Aust. NZJ. Obstet. Gynaecol.*, 45: 3, 2005.
- **15. TUNN, R.; DELANCEY, J.O.; QUINT, E.E.: "Visibility of pelvic organ support system structures in magnetic resonance images without an endovaginal coil". *Am. J. Obstet. Gynecol.*, 184: 1156, 2001.
- **16. TUNN, R.; DELANCEY, J.O.; HOWARD, D. y cols.: "Anatomic variations in the levator ani muscle, endopelvic fascia, and urethra in nulliparas evaluated by MR imaging". *Am. J. Obstet. Gynecol.*, 188: 116, 2003.
17. GOH, V.; HALLIGAN, S.; KAPLAN, G. y cols.: "Dynamic MRI imaging of the pelvic floor in asymptomatic subjects". *AJR.*, 174: 661, 2000.
18. CAUFRIEZ, M.: "Contribution a l'étude des mecanismes physiopathologiques en cause dans l'incontinence urinaire a l'effort chez la femme [Tesis doctoral]". *Laboratoire d'analyse de mouvement Institut Superieur de Kinésithérapie; Université Libre de Bruxelles, Bruxelles 1990-1991.*
- *19. LANSAC, J.; BODY, G.; PERROTIN, F. y cols.: "Pratique de l'accouchement". *Masson 3ª edición, Paris 2001.*
- *20. CAUFRIEZ, M.: "Contribution à l'étude des mécanismes physiopatologiques en cause dans l'incontinence urinaire à l'effort chez la femme 47-65". *Colletion «Maïte » Volumen I, Bruxelles 1988.*
21. BOURCIER, A.: "Le plancher pelvien : exploration fonctionnelle et réadaptation". *32-52 Vigot, Paris 1989.*
22. NETTER, F.; DALLEY, A.: "Atlas of human anatomy". *Novartis, East Hanover N.J., 1997.*
23. DIMPFL, T.; JAEGAR, C.; MUELLER-FELBER, W. y cols.: "Myogenic changes of the levator ani muscle in premenopausal women: the impact of vaginal delivery and age". *Neurourol Urodyn*, 17: 197, 1998.