

## PAPILOMA INVERTIDO VESICAL.

Octavio Castillo<sup>1,2</sup>, Jorge Hoyos<sup>1</sup>, Gonzalo Vitagliano<sup>1</sup> y Leonardo Arellano<sup>3</sup>.

Unidad de Endourología y Laparoscopia Urológica<sup>1</sup>, Clínica Santa María.

Departamento de Urología<sup>2</sup>, Facultad de Medicina, Universidad de Chile.

Departamento de Anatomía Patológica<sup>3</sup>, Facultad de Medicina, Universidad de Chile. Chile.

**Resumen.-** OBJETIVO: Presentar una serie de pacientes con papiloma invertido vesical, señalando las características clínicas, formas de presentación, tratamiento y evolución. Se realiza también una revisión de la literatura dirigida a los criterios de diagnóstico, tratamiento y pronóstico del papiloma invertido.

MÉTODOS: Se revisan los registros clínicos de los pacientes con diagnóstico de papiloma invertido vesical tratados por nuestro grupo entre julio de 1996 y junio de 2003.

RESULTADOS: Se diagnosticaron 16 casos de papiloma invertido de localización vesical, en 10 hombres y 6 mujeres, con edad promedio de 53.1 años (rango 31 - 72). El motivo de consulta más frecuente fue la urgencia miccional (43.7%), seguido de hematuria

(37.5%). En 14/16 pacientes la lesión se localizó en el trigono vesical. Se realizó resección endoscópica de la lesión en la totalidad de los pacientes. En dos casos (12.5%) se presentó asociación con carcinoma de células transicionales.

CONCLUSIONES: El papiloma invertido es una entidad patológica poco frecuente, y aunque en la actualidad no hay acuerdo sobre la inocuidad o agresividad de su comportamiento, consideramos que se debe tener en cuenta su potencial de malignidad evidenciado por las recurrencias y su asociación con el carcinoma de células transicionales.

**Palabras clave:** Papiloma invertido. Cáncer vesical.

**Summary.-** OBJECTIVES: To report a series of patients with bladder inverted papilloma, pointing out the clinical features, presentations, treatment options and outcomes. We also perform a bibliography review oriented to the diagnostic criteria, treatment options and prognosis of the inverted papilloma.

METHODS: We reviewed the medical charts of all patients with the diagnosis of bladder inverted papilloma treated by our group between July 1996 and June 2003.

RESULTS: 16 cases of inverted papilloma of the bladder were diagnosed in ten males and six females, with a mean age of 53.1 yr. (range 31-72). The most frequent reason for consultation was voiding urgency (43.7%), followed by hematuria (37.5%). In 14/16 patients the lesion was localized in the bladder trigone. Transurethral resection of the lesion was performed in all patients. Two

Correspondencia

Octavio Castillo  
Av. Santa María 0500  
Providencia. Santiago. (Chile)  
octaviocastillo@vtr.net

Trabajo recibido: 26 de mayo 2006

cases (12.5%) presented associated transitional cell carcinoma.

**CONCLUSIONS:** *The inverted papilloma is a rare pathologic entity. Despite the absence of agreement about its aggressiveness or innocuousness we consider its potential malignancy should be taken into consideration after the evidence of recurrences and its association with transitional cell carcinoma.*

**Keywords:** *Inverted papilloma. Bladder cancer.*

## INTRODUCCIÓN

El papiloma invertido es una lesión urotelial poco frecuente, responsable del 2.2% de las neoplasias uroteliales. Esta lesión fue reconocida como entidad patológica autónoma luego que Potts y Hirst la describieran en 1963 (1). Su localización más frecuente es vesical, aunque se ha descrito en otros sitios del tracto urinario, como pelvis renal, unión pieloureteral, uréter y uretra anterior. Existen pocos informes de papiloma invertido en la literatura médica, la mayoría corresponde a series pequeñas o reporte de casos. Presentamos nuestra experiencia con 16 pacientes portadores de papiloma invertido, todos de localización vesical.

## MATERIAL Y MÉTODOS

Se revisaron los registros histopatológicos y clínicos de los pacientes con diagnóstico de papiloma invertido vesical tratados en nuestra Unidad

entre julio de 1996 y junio de 2003. Se recopiló información referente a edad, sexo, manifestaciones clínicas, estudio y tratamiento realizado, además de su asociación con carcinoma urotelial.

Para el diagnóstico histopatológico se tuvieron en cuenta los criterios de Henderson. (2) (Tabla I)

## RESULTADOS

Se diagnosticaron 16 casos de papiloma invertido de localización vesical, 10 pacientes (62.5%) fueron de sexo masculino y 6 (37.5%) de sexo femenino, con una relación hombre / mujer de 1.6:1. El promedio de edad fue 53.1 años (rango: 31 - 72 años). El motivo de consulta más frecuente fue urgencia miccional, presentándose en 7 pacientes (43.7%), seguido de hematuria en 6 casos (37.5%). La Tabla II muestra los diferentes motivos de consulta. En todos los casos se realizó estudio ecográfico (Figura 1) el cual evidenció la presencia de pólipo vesical en 15 de ellos (93.7%). A todos los pacientes se les realizó cistoscopia confirmatoria (Figura 2), encontrando que en 14 pacientes (87.5%) las lesiones se localizaron en el trigono, 1 (6.2%) en la pared lateral derecha y 1 (6.2%) en el orificio ureteral derecho. El tratamiento realizado en la totalidad de los pacientes fue la resección endoscópica (RTU). Se presentó asociación con carcinoma de células transicionales en dos pacientes (12.5%). Los dos casos fueron tumores superficiales de bajo grado de malignidad asociados a historia de tabaquismo. A la fecha, con una media de seguimiento de 60.5 meses (rango: 24 - 144 meses) ninguno de los dos pacientes presento recurrencia. Los dos pacientes tenían un Ta G1 por lo cual no se realizó tratamiento complementario endovesical.

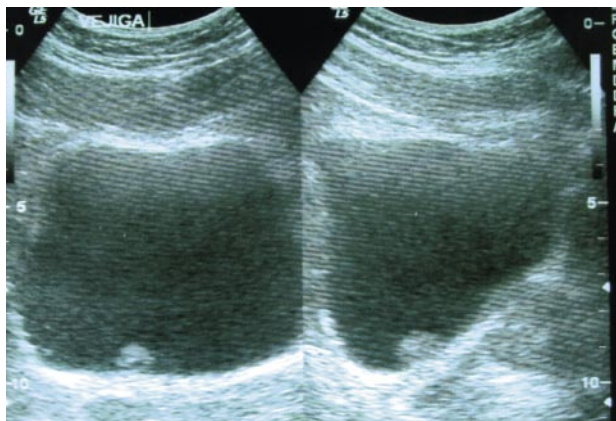


FIGURA 1. Ultrasonido pelviano muestra lesión vesical correspondiente a papiloma invertido.

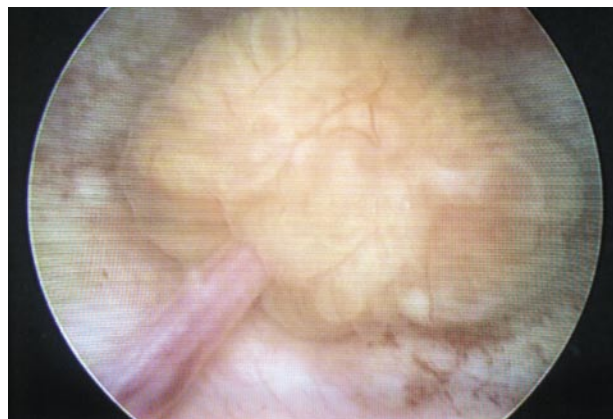

FIGURA 2. Imagen endoscópica del papiloma invertido.

## DISCUSIÓN

El papiloma invertido es una entidad patológica de baja incidencia en la población, que afecta más a hombres que a mujeres, con una relación reportada de 5:1, lo cual es una diferencia más acentuada si se compara con el carcinoma urotelial, el cual se presenta con una relación hombre / mujer de 2:1. (3) Sin encontrar una divergencia tan marcada, en nuestra serie también se observó un mayor número de casos en pacientes de sexo masculino.

Estas lesiones habitualmente se presentan en pacientes entre la sexta y séptima décadas de la vida, pero puede aparecer a cualquier edad, existiendo algunos casos descritos en niños (3,4). El promedio de edad de nuestros pacientes fue de 53.1 años, lo cual concuerda con las series publicadas por otros autores (1).

Aproximadamente el 90% de los casos reportados corresponden a lesiones de localización vesical, principalmente a nivel del trigono, cuello vesical y uretra prostática. Las lesiones del tracto urinario superior representan cerca del 3% del total (5). Habitualmente se trata de lesiones únicas y pequeñas. La presentación multifocal está descrita en menos del 10 % de los casos. Todos nuestros casos son de localización vesical, con predominio en el trigono central (87.5%). Solo tenemos un caso de papiloma invertido en el uréter distal.

El papiloma invertido vesical generalmente se manifiesta por hematuria macroscópica o síntomas urinarios bajos, especialmente en los casos de lesiones localizadas a nivel del trigono, cuello vesical o uretra prostática. En muchas situaciones los síntomas

urinarios de tipo obstructivo son probablemente el resultado de hiperplasia prostática concomitante y no debido a la presencia del propio papiloma. También se pueden encontrar incidentalmente (1,4). En nuestra serie la forma de presentación más común fue la urgencia miccional, aunque también encontramos hematuria macroscópica como forma inicial de presentación en 6 casos.

Los hallazgos radiológicos son inespecíficos, encontrándose defectos intraluminales a nivel vesical entre un 30 a 50% de los casos. En algunos pacientes se observan cambios que sugieren obstrucción infra-vesical, mientras que en otros los estudios son normales. Los hallazgos ecográficos son indistinguibles de los encontrados en muchos carcinomas uroteliales. En nuestra experiencia, en 15 de nuestros pacientes (93.7%) se encontró una imagen ecográfica sugerente de pólipos vesicales.

Igual que para otras neoplasias vesicales, la endoscopia constituye el método diagnóstico de elección. Estos tumores aparecen como pequeños nódulos elevados, sólidos o a veces pediculados, con base de implantación amplia y superficie lisa o mamelonada. El aspecto papilar no es característico ya que el crecimiento se realiza de forma endofítica y el epitelio que lo recubre es de aspecto característicamente normal. Dado que los papilomas invertidos son recubiertos por epitelio de transición normal y que su crecimiento se realiza en sentido intramural, la citología urinaria carece de valor diagnóstico, aunque en etapas tempranas podría revelar células inflamatorias con elementos anaplásicos. Los pocos registros de citologías positivas corresponden a situaciones de tumores uroteliales sincrónicos que son relativamente frecuentes.

El diagnóstico definitivo es anatomopatológico, fundamentado en criterios histológicos específicos (Tabla I) (2). Las células presentan un patrón monomórfico, mitosis raras o ausentes, dando origen a un aspecto de empalizada en la periferia de la lesión. En la región central pueden verse quistes o criptas comunicantes con contenido de material PAS positivo, dándole un aspecto pseudoglandular adenomatoso (Figuras 3 a 5). A pesar de la existencia de criterios histológicos bien establecidos, el diagnóstico diferencial con otras patologías no es fácil, especialmente con entidades como cistitis quística, cistitis glandular, nódulos de Von Brunn o incluso carcinoma urotelial de bajo grado (6).

La etiología de los papilomas invertidos permanece desconocida, y la mayoría de los autores actualmente consideran que estas lesiones corresponden a una verdadera neoplasia de bajo grado de

TABLA I. CRITERIOS HISTOLOPATOLÓGICOS DE DIAGNÓSTICO DE PAPILOMA INVERTIDO, SEGÚN HENDERSON Y COLS. (2).

Crterios
Lesión de configuración invertida
Revestimiento de epitelio normal
Uniformidad de las células epiteliales de revestimiento
Mitosis ausentes o escasas
Formación de microquistes (criptas)
Presencia de metaplasia escamosa

TABLA II. MOTIVO DE CONSULTA EN 16 PACIENTES CON PAPILOMA INVERTIDO VESICAL.

Motivo de Consulta	Número de Pacientes	Porcentaje
Urgencia miccional	7	43.7
Hematuria	6	37.5
Hallazgo ecográfico	2	12.5
Microhematuria	1	6.2

malignidad, mientras que otros defienden la hipótesis que el papiloma invertido no representa una lesión neoplásica, sino una reacción de tipo hiperplásico en respuesta a inflamación crónica o a agentes irritativos (6). Es por esto que algunos investigadores proponen la existencia de dos tipos de papiloma invertido: el tipo 1 de características benignas y el tipo 2 con potencial de malignidad, pero en la actualidad no existen criterios para distinguir el uno del otro (7). Por otro lado, aún no hay consenso en el carácter benigno o maligno de estas lesiones.

En los años setenta se lo consideraba un tumor benigno del epitelio del tracto urinario. Dado a la recurrencia y asociación con carcinoma de células transicionales observada en algunos casos, en la década del ochenta, se sugirió la existencia de un cierto potencial de malignidad (8). Los aspectos histológicos, la baja tasa de recurrencia comparada con el carcinoma urotelial (5 % vs 60 %), la tendencia a la unifocalidad (95%), presentación superficial y ausencia de metástasis hablan en favor de su benignidad. Por otro lado, está bien establecida su relación con el carcinoma urotelial, la cual es informada en diversas series de forma sincrónica o diferida en cerca del 10 % de los casos. Esto sugiere la existencia de factores

similares o comunes involucrados en la génesis de estas lesiones (9) (Tabla III). En nuestra serie se presentó asociación con carcinoma de células transicionales en dos casos (12.5%), siendo éstos de tipo superficial y sin compromiso del corion, y teniendo como factor común el antecedente de tabaquismo.

En una serie publicada por Nuñez Mora de 31 pacientes con papiloma invertido del tracto urinario inferior, hubo una alta tasa de recidiva (62% cuando estaba asociado a un tumor vesical y 15,4% cuando se presentaba en forma aislada) así como una alta tasa de progresión (18%) cuando había carcinoma asociado (10).

No se han encontrado resultados concluyentes ante el interrogante de si el comportamiento biológico del papiloma invertido o su asociación con carcinoma urotelial se pueden predecir mediante la determinación de alteraciones nucleares y celulares, actividad proliferativa (expresión del antígeno nuclear Ki-67) y/o proteína p53 (11).

El tratamiento de elección del papiloma invertido es la resección endoscópica. La inmunoterapia o la quimioterapia endovesical no está indicada, excepto

TABLA III. REPORTES DE PAPILOMA INVERTIDO ASOCIADO CON CÁNCER DE CÉLULAS TRANSICIONALES DE VEJIGA.

Autor	Número de Pacientes	Localización
Asano K. y cols (1)	3	Pared lateral, trígono, cuello
Risio M. y cols.(9)	1	Pared lateral
Mattelaer J. y cols .(11)	2	Trígono, orificio ureteral
Serie actual	2	Trígono

para los casos en que haya coexistencia de tumor urotelial. Aunque la recidiva suele presentarse durante los dos primeros años después de la cirugía, en nuestra serie actual, teniendo un seguimiento mínimo de 2 años, a la fecha no hay casos de recurrencia tumoral (12).

## CONCLUSIONES

El papiloma invertido es una entidad patológica poco frecuente, y aunque en la actualidad no hay acuerdo sobre la inocuidad o agresividad de su comportamiento, consideramos que se debe tener en cuenta su potencial de malignidad evidenciado por las recurrencias y su asociación con el carcinoma de células transicionales.

Creemos que estos pacientes ameritan un seguimiento estricto por lo menos durante los dos años siguientes a la resección dado que este es el momento de aparición de recurrencias y de tumores uroteliales asincrónicos.

## BIBLIOGRAFÍA y LECTURAS RECOMENDADAS (\*lectura de interés y \*\*lectura fundamental)

- \*\*1. ASANO, K.; MIKI, J.; MAEDA, S. y cols.: "Clinical studies on inverted papilloma of the urinary tract: report of 48 cases". *J. Urol.*, 170: 1209, 2003.
2. HENDERSON, D.W.; ALLEN, P.W.; BOURNE, A.J.: "Inverted urinary papilloma: report of five cases and review of the literature". *Virchows Arch. A. Pathol. Anat. Hist.*, 366: 177, 1975.
3. YIAGI, H.; IGAWA, M.; SHINA, H. y cols.: "Inverted papilloma of the urinary bladder in a girl". *Urol. Int.*, 63: 258, 1999.
- \*\*4. XAMBRE, L.; PRISCO, R.; CARREIRA, F. y cols.: "Papilomas invertidos: casuística del servicio y revisión de la literatura". *Actas Urol. Esp.*, 27: 605, 2003.
- \*5. SPEVACK, L.; HERSCHORN, S.; SRIGLEY, Y. y cols.: "Inverted papilloma of the upper urinary tract". *J. Urol.*, 153: 1202, 1995.
- \*6. RENFER, L.G.; KELLEY, J.; BELVILLE, W.D. y cols.: "Inverted papilloma of the urinary tract: histogenesis, recurrence and associated malignancy". *J. Urol.*, 140: 832, 1988.
7. KUNZE, E.; SCHAUER, A.; SCHMITT, M. y cols.: "Histology and histogenesis of two different types of inverted urothelial papillomas". *Cancer*, 51: 348, 1983.
- \*\*8. WITJES, J.A.; BALKEN, M.; VAN DE KAA, C.A. y cols.: "The prognostic value of primary inverted papilloma of the urinary tract". *J. Urol.*, 158: 1500, 1997.
9. RISIO, M.; COVERLIZZA, S.; LASAPONARA, F. y cols.: "Inverted urothelial papilloma: a lesion with malignant potential". *Eur. Urol.*, 14: 333, 1988.
- \*\*10. NUÑEZ, C.; RÍOS, E.; GARCÍA, J.M. y cols.: "Valor pronóstico del papiloma invertido del tracto urinario inferior". *Arch. Esp. Urol.*, 54: 35, 2001.
11. CHEVILLE, J.C.; SEBO, T.J.; CHENG, L. y cols.: "Inverted urothelial papilloma: is ploidy, MIB-1 proliferative activity, or p53 protein accumulation predictive of urothelial carcinoma". *Cancer*, 88: 632, 2000.
12. MATTELAR, J.; LEONARD, A.; GODDEERIS, P. y cols.: "Inverted papilloma of bladder: clinical significance". *Urology*, 32: 192, 1988.