

UROLOGÍA EN IMÁGENES

Litiasis piélica gigante en paciente monorreño funcional: Pielolitotomía.

José María Monge Mirallas, L.A. Asensio Lahoz y F. Martínez Bretones.

Servicio de Urología. Hospital Sierrallana. Torrelavega. Cantabria. España.

Paciente de 69 años, que ingresó en nuestro servicio por deterioro general importante y cuadro de pielonefritis aguda izquierda. Presentó buena evolución con tratamiento antibiótico e hidratación con sueroterapia.

Como antecedentes personales presentaba: miocardiopatía hipertrófica e HTA en tratamiento con Adiro 100 y Enalapril 20. Nunca había consultado previamente en consulta de Urología por ningún otro motivo.

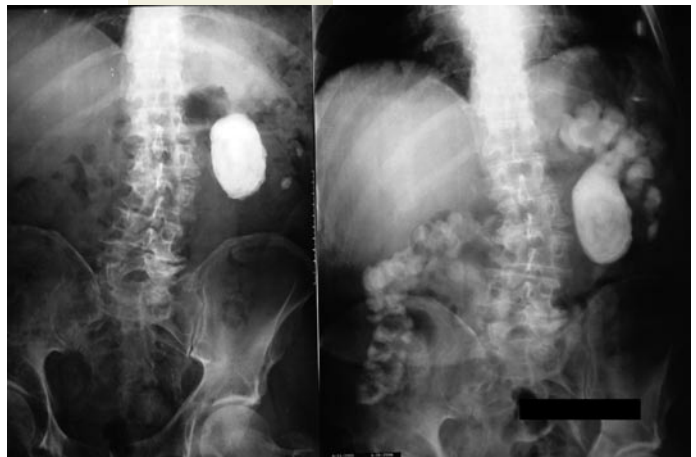


Figura 1.

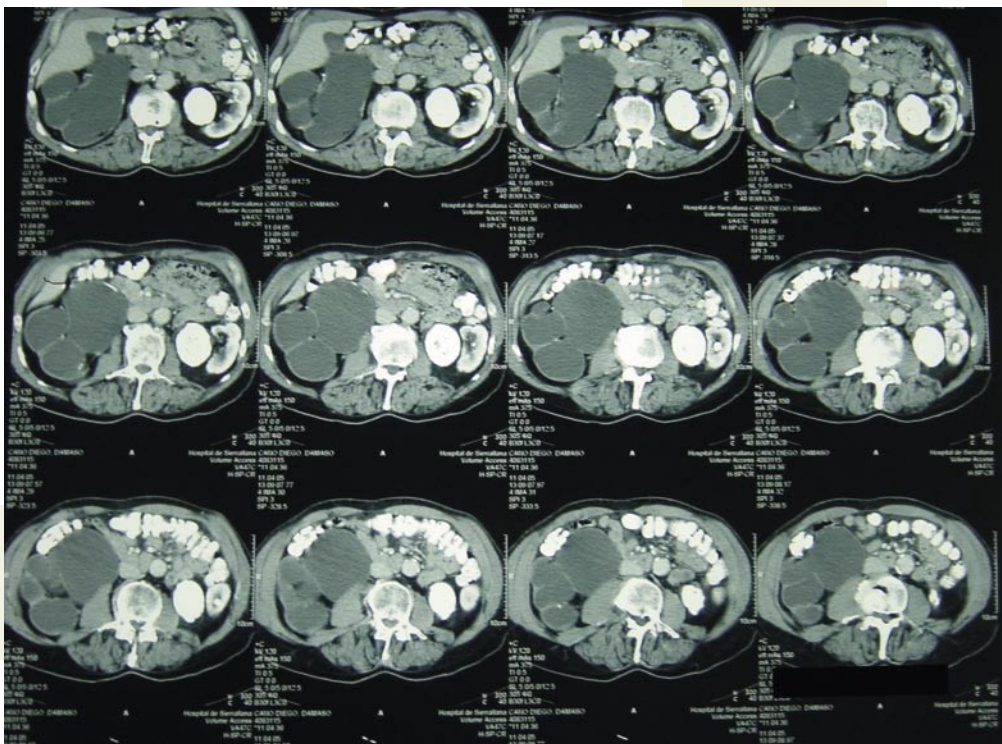


Figura 2.

UROLOGÍA EN IMÁGENES

La exploración física era normal. La analítica en sangre era normal, con cifras de función renal: urea 51 y creatinina 1.3.

En la UIV muestra una anulación funcional del riñón derecho y la presencia litiasis gigante piélica en riñón izquierdo que provoca hidronefrosis grado 2 (Figura 1).

En el TAC se observa hidronefrosis grado IV con atrofia cortical en riñón derecho con anulación funcional de dicho riñón y la presencia de una litiasis de 7 cm en pelvis renal izquierda. (Figura 2). Se propuso pielolitomía izquierda y nefrectomía derecha, pero el paciente rehusó la nefrectomía.

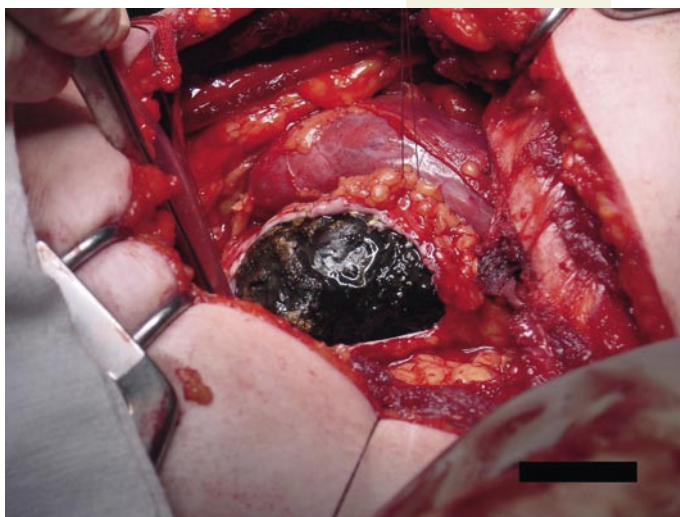


Figura 3.

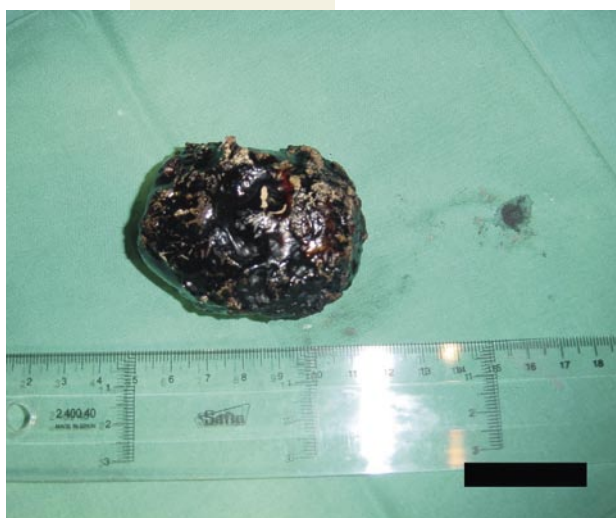

Figura 4.

Realizamos una pielolitomía izquierda programada y extracción de la litiasis sin incidencias (Figura 3). La recuperación del paciente fue satisfactoria y su función renal actual es normal.

El estudio bioquímico de la litiasis resultó: fosfato triple (amónico, cálcico, magnésico) (Figura 4).

Correspondencia
José María Monge Mirallas
Servicio de Urología
Hospital "Sierrallana"
Barrio Ganzo S/N
39300 Torrelavega. Cantabria. (España)
jmonge@ono.com

Trabajo recibido: 26 de febrero 2006