

UROLOGÍA EN IMÁGENES

REFLUJO VESICO-URETERAL

Alberto Palacios, Ribeiro de Castro y Armando Reis.

Servicio de Urología. Hospital Pediátrico Maria Pía. Porto. Portugal

Paciente del sexo femenino, referenciado a la consulta de Urología de nuestro hospital por infecciones del tracto urinario recurrentes. En la cistouretrografía miccional seriada observamos un reflujo vesico-ureteral derecho grado V y señales indirectas de duplicidad ureteropielicas, con acentuada tortuosidad ureteral. La ecografía reno-vesical muestra ureterohidronefrosis derecha. Mediante

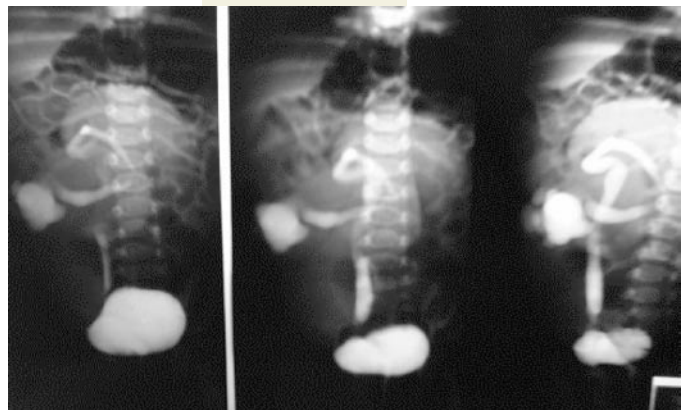

Figura 1. CUMS – Reflujo vesico-ureteral derecho polar inferior grado V. Tortuosidad del uréter por compresión extrínseca del uréter superior.

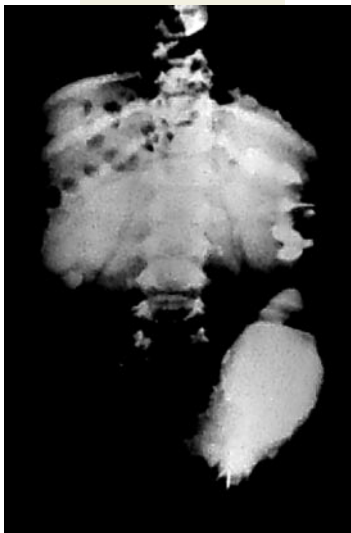


Figura 2. UIV – Exclusión funcional del riñón derecho. Desplazamiento de la vejiga por la gran dilatación ureteral.

urografía endovenosa detectamos desplazamiento de la vejiga a la izquierda y exclusión funcional del riñón derecho, con aumento en el tamaño del riñón izquierdo. Realizamos cintilograma renal con MAG-3 y prueba de furosemida mostrando función renal derecha inferior a 10%. Decidimos realizar nefroureterectomía total derecha revelando duplicidad y gran dilatación de los uréteres.

Correspondencia

Alberto Palacios Hernández
Residente de 5º año de Urología.
Rua do Dr. Eduardo Torres 579 2º
Frente esquerdo.
4450-117 Matosinhos. Porto (Portugal).
aphmmx5@hotmail.com