

ADRENALECTOMÍA TRANSPERITONEAL LAPAROSCÓPICA: EXPERIENCIA INICIAL.

Alberto Palacios, Estêvão Lima, Pedro Massó, Rui Versos, Ricardo Autorino, Miguel Ramos, José Soares y Filinto Marcelo.

Servicio de Urología. Hospital Geral de Santo António. Porto. Portugal.

Resumen.- OBJETIVOS: La primera publicación sobre la realización de una adrenalectomía por vía laparoscópica fue presentada en 1992. Desde entonces esta técnica ha sufrido una evolución, siendo actualmente aceptada como el tratamiento estándar de la mayoría de la patología benigna de la glándula adrenal. Con este artículo tratamos de mostrar nuestra experiencia inicial de adrenalectomías laparoscópicas.

MÉTODOS: Entre mayo de 2001 a diciembre de 2005 fueron incluidas 15 adrenalectomías por vía laparoscópica en pacientes que presentaban patología de la glándula adrenal benigna. Realizamos un análisis de la edad, sexo, patología, tamaño de la lesión, tiempo quirúrgico, pérdidas hemáticas, complicaciones e inicio de la primera ingestión oral.

RESULTADOS: El tiempo quirúrgico fue de 143 minutos, las pérdidas hemáticas mínimas y la estancia hospitalaria de 90 horas. No se tuvo que reconvertir ninguna intervención y mínimas complicaciones intra y postoperatorias.

CONCLUSIONES: La cirugía laparoscópica de la glándula adrenal es una opción segura, eficaz y con gran repercusión en la calidad de vida del paciente.

Palabras clave: Adrenalectomía laparoscópica. Glándula adrenal.

Summary.- OBJECTIVES: Since the first published report in 1992, laparoscopic adrenalectomy has been widespread and it is now accepted as the standard treatment option in most of benign diseases of the adrenal gland. Aim of the present study is to describe our initial experience with laparoscopic adrenalectomy.

METHODS: Between May 2001 and December 2005, 15 patients were submitted to laparoscopic adrenalectomy for benign diseases of the adrenal gland. We analyzed patients characteristics (sex, age, initial diagnosis), operative and perioperative results (operative time, blood loss, time to first oral intake) and complications.

RESULTS: Mean operative time was 143 minutes. Blood loss was minimal. Mean hospital stay was 90 hours. There was no need for open conversion and complication rate was low.

CONCLUSIONS: Laparoscopic surgery of the adrenal gland is a safe and effective option which offers quality of life benefits to the patients.

Keywords: Adrenalectomy laparoscopy. Adrenal gland.

Correspondencia

Alberto Palacios Hernández
Rua do Dr. Eduardo Torres, 579 2º
4450 - 117 Matosinhos. Porto (Portugal)
aphmmx5@hotmail.com

Trabajo recibido: 18 de marzo 2006

INTRODUCCIÓN

La cirugía laparoscópica ha ganado importancia en los últimos años debido a su alta eficacia, ser un proceso mínimamente invasivo y con baja morbilidad (1,2). Hasta el año 1992 las adrenalectomías eran realizadas por vía abierta, fue en este año que Gagner et al describieron la primera adrenalectomía por vía laparoscópica (3). Se han publicado varios estudios refiriéndose a la cirugía laparoscópica de la glándula suprarrenal como un procedimiento quirúrgico válido utilizando la vía retroperitoneal y transperitoneal (3-13).

MATERIAL Y MÉTODOS

En este estudio se incluyeron 15 adrenalectomías por vía laparoscópica en el periodo comprendido entre mayo de 2001 a diciembre de 2005, y los datos de los pacientes fueron revisados retrospectivamente. Se realizó cirugía laparoscópica utilizando la vía transperitoneal. Las características de los tumores adrenales están representados en la Tabla I.

Abordaje lateral transperitoneal derecho

Utilizamos 4 trócares localizados en el reborde costal inferior de la 11ª costilla. Procedemos a la sección del ligamento triangular hepático. De esta forma exponemos el área adrenal, a través del peritoneo, el riñón derecho y la vena cava inferior. Incidimos el peritoneo siguiendo cranealmente el borde lateral de la vena cava inferior para, así, exponer la glándula adrenal. Identificamos la vena adrenal derecha para continuar con su ligadura y sección. Continuamos con la ligadura de los vasos arteriales y venosos y procedemos a la exéresis de la glándula para su posterior extracción en una bolsa.

Abordaje lateral transperitoneal izquierdo

Mediante la introducción de 4 trócares, procedemos a la disección del ángulo esplénico del colon, en este momento el bazo y la cola del páncreas se desplazan medialmente obteniendo la visión de la fascia de Gerota del riñón izquierdo. Efectuamos una incisión sobre la fascia, localizando la vena renal izquierda. Realizamos disección de la vena renal en-

TABLA I. INDICACIONES PARA ADRENALECTOMÍA LAPAROSCÓPICA.

N- Sexo-Edad	Patología	Localización	Tamaño (cm)
1-F-49	Sme de Conn	lqz.	3 cm
2-F-27	Sme de Conn	lqz.	2 cm
3-F-33	Sme de Conn	lqz.	2,5 cm
4-F-51	Sme de Conn	lqz.	2 cm
5-F-45	Sme de Conn	Der.	1,2 cm
6-F-39	Pseudoquisto	lqz.	3,8 cm
7-F-32	Sme de Conn	Der.	2 cm
8-F-35	Sme de Conn	lqz.	0.8 cm
9-F-33	Sme.de Cushing	lqz.	2.5 cm
10-F-46	Sme. de Cushing	lqz.	2 cm
11-F-52	Sme de Conn	Der.	4 cm
12-F-24	Sme de Conn	Der.	2 cm
13-F-40	Sme de Conn	Der.	6 cm
14-F-37	Feocromocitoma	Der.	4 cm
15-F-35	Feocromocitoma	Der.	5 cm

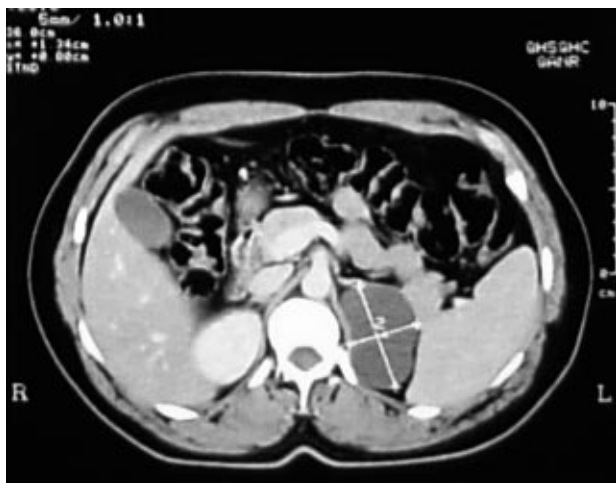

FIGURA 1. En la TAC aparece una imagen compatible con pseudoquiste adrenal izquierdo.

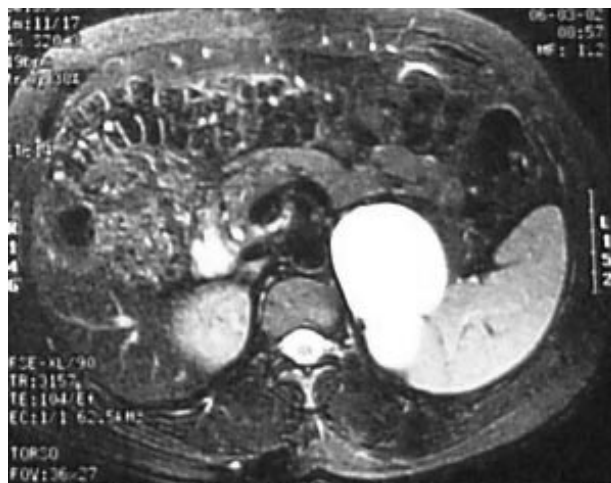


FIGURA 2. Imagen de pseudoquiste de la glándula adrenal izquierda visto en la RMN.

contrando en el borde superior de la misma el origen de la vena adrenal. Una vez diseccionada la vena adrenal procedemos a la ligadura y sección. Realizamos la disección del polo superior de la glándula laqueando los vasos superiores. Posteriormente se completa la individualización de la glándula desde la zona medial hacia la lateral, por último disecamos la glándula de su borde renal avascular y la extraemos mediante una bolsa.

Efectuamos un análisis incluyendo la edad, sexo, patología, tamaño de la lesión, tiempo quirúrgico, pérdidas hemáticas, complicaciones, características de las piezas quirúrgicas, tiempo de estancia hospitalar, inicio de la primera ingestión oral y del levante.

RESULTADOS

La Tabla II muestra los resultados obtenidos. No fue necesario transfusiones de sangre. No hubo necesidad de conversión para cirugía abierta. Los pacientes fueron capaces de iniciar la toma de alimentos por vía oral a las 25 horas y se levantó a los pacientes a las 28 horas.

El tiempo quirúrgico medio fue de 143 minutos. La estancia media hospitalaria fue de 3 días. Hubo una abertura iatrogénica pleural con cierre por vía laparoscópica sin necesidad de colocación de drenaje torácico.

TABLA II. RESULTADOS OBTENIDOS.

	Adrenalectomía laparoscópica (n=15)
Minutos quirúrgicos	143 min. (96-185 min)
Estancia Hospital	90.15 horas
Pérdidas hemáticas	47.3 cc
Ingestión media	25.23 horas
Movilización media	28 horas
Tasa de conversión	0
Transfusiones de sangre	0

DISCUSIÓN

Actualmente, la adrenalectomía por vía laparoscópica puede ser utilizada para el tratamiento de múltiples patologías adrenales, como aldosteromas, feocromocitomas, adenomas de Cushing, y raras entidades como lo quistes o mielolipomas. En casos seleccionados se podrá utilizar en hiperplasia adrenal bilateral. Existen estudios en que se aplica para patología adrenal maligna (17).

El incremento del tamaño tumoral y la sospecha de malignidad incrementan la dificultad del procedimiento. La experiencia del cirujano, la localización de la masa en relación a otras estructuras, el incremento del tamaño y la sospecha de malignidad son factores que influyen en la decisión de optar por la vía laparoscópica o por la cirugía abierta (18). La elección de esta vía dependerá de la patología de la glándula adrenal, la experiencia del cirujano y del hábito corporal del paciente (14). La utilización de la vía laparoscópica bien por vía transperitoneal (3,4,8,9,11,13,15,20) o retroperitoneal (3,8,12,13) revolucionó el tratamiento de la glándula suprarrenal, ya que existe una eficacia clínica comparable a la cirugía abierta mientras que minimiza la morbilidad.

Existen estudios retrospectivos que comparan la vía laparoscópica transperitoneal y retroperitoneal y reportan similares resultados en el tiempo quirúrgico, pérdida de sangre, necesidad de analgésicos y estancia hospitalaria (21,22). La vía retroperitoneal tiene ventajas por presentar un acceso directo a la glándula adrenal, especialmente en el lado derecho, con una mejor exposición de la porción retrocava de la glándula, una menor incidencia de lesiones iatrogénicas intestinales, y desventajas debidas a la proximidad de los trocares en un espacio reducido de trabajo que dificulta la cirugía (23). La utilización de una vía depende de las preferencias del cirujano, las únicas indicaciones para optar por la vía retroperitoneal es la historia de cirugía transperitoneal que provocan adherencias intestinales con el riesgo incrementado de lesiones iatrogénicas intestinales e historia de peritonitis activas (24).

La extracción de la glándula adrenal en cirujanos con gran experiencia puede llegar a 10-14 cm (18,19), aunque en manos con menos experiencia se recomienda tamaño de 6-7 cm (18).

El tamaño de la glándula suprarrenal no fue una limitación para efectuar la cirugía laparoscópica. La glándula con mayor tamaño fue de 6.02 cm, y no hubo ninguna dificultad técnica. Coincidimos con otros autores que tamaños superiores no serán

contraindicación absoluta para efectuar cirugía laparoscópica (3,10,11,12,18,19) por el contrario, la cirugía laparoscópica nos permite identificar correctamente la anatomía de la glándula adrenal, y en cirujanos experimentados el riesgo de rotura de la cápsula de la glándula disminuye (10,11,19).

Se ha descrito ampliamente la utilización de la laparoscopia en los feocromocitomas por cirujanos experimentados debido a que la disección de la glándula tiene que ser delicada por la inestabilidad hemodinámica que aparece durante el acto quirúrgico debido al neumoperitoneo y a la posibilidad de complicaciones operatorias, como el riesgo de hemorragias por la fragilidad de la glándula (4,5,15).

Efectuamos cirugía laparoscópica en dos pacientes portadores de feocromocitoma, no tuvimos ninguna de las complicaciones mencionadas. Para evitar el problema de la posible secreción de catecolaminas y provocar inestabilidad hemodinámica abordamos directamente la vena adrenal, antes de realizar disección de la glándula adrenal (18).

Generalmente se considera que masas >6 cm tienen alta probabilidad de ser malignas (17).

La utilización de la adrenalectomía laparoscópica para enfermedad maligna o metástasis aislada es un tema controvertido. Habitualmente, la justificación de la cirugía abierta es consecuencia del tamaño tumoral y del riesgo de invasión loco regional de los tumores adrenales primarios. Sin embargo, cuando la cirugía laparoscópica se lleva a cabo bajo unos principios oncológicos correctos, esta técnica puede resultar beneficiosa, especialmente en pacientes seleccionados con metástasis adrenales (15-19). Para algunos autores el suceso de la adrenalectomía laparoscópica no dependen del tamaño del tumor y si del grado de invasión y de las adherencias a los órganos vecinos (19).

Los datos aportados por diferentes estudios realizados en base a la adrenalectomía laparoscópica son consistentes. Gagner y cols. publicaron su experiencia en 100 casos que efectuaron adrenalectomía laparoscópica consiguiendo un tiempo quirúrgico medio de 123 minutos y una estancia hospitalaria de 2.4 días, no hubo muertes, tuvieron 12 complicaciones y 3 conversiones a cirugía abierta (25). Suzuki y cols. publicaron 24 complicaciones en 75 pacientes que realizaron adrenalectomía laparoscópica, tuvieron 5 conversiones a cirugía abierta y el tiempo quirúrgico medio del lado izquierdo fue de 227 minutos y de 210 minutos del lado derecho con pocas pérdidas de sangre (26).

En nuestra experiencia inicial tuvimos un tiempo quirúrgico medio de 143 minutos y pérdidas hemáticas de 47.3 cc. Pacientes tratados por vía laparoscópica iniciaron ingestión oral a las 25 horas y la movilización media fue de 28 horas. No hubo reconversión a cirugía abierta.

CONCLUSIÓN

Creemos que la cirugía laparoscópica de la glándula adrenal es segura y efectiva, siempre y cuando sea realizada por un cirujano experimentado.

BIBLIOGRAFÍA y LECTURAS RECOMENDADAS (*lectura de interés y ** lectura fundamental)

1. McDOUGALL, E.M.; CLAYMAN, R.V.: "Advances in laparoscopic urology part. I. History and development of procedures". *Urology*, 43: 420, 1994.
2. McDOUGALL, E.M.; CLAYMAN, R.V.: "Advances in laparoscopic urology part II. Innovations and future implications for urologic surgeons". *Urology*, 43: 585, 1994.
3. GAGNER, M.; LACROIX, C.; BOLTE, E.: "Laparoscopic adrenalectomy in Cushing's syndrome and pheochromocytoma". *N. Engl. J. Med.*, 327: 1033,
4. GUAZZONI, G.; MONTORSI, F.; BOCCIARDI, A. y cols.: "Transperitoneal laparoscopic versus open adrenalectomy for benign hyperfunctioning adrenal tumors: a comparative study". *J. Urol.*, 53: 1597, 1995.
5. EDWIN, B.; KAZARYAN, A.; MALA, T. y cols.: "Laparoscopic and open surgery for pheochromocytoma". *BMC Surg.*, 1: 2, 2001.
6. MÖBIUS, E.; NIES, C.; ROTHMUND, M.: "Surgical treatment of pheochromocytomas laparoscopic or conventional?". *Surg. End.*, 13: 35, 1999.
7. KAZARYAN, A.M.; MALA, T.; EDWIN, B.: "Does tumor size influence the outcome of laparoscopic adrenalectomy?". *J. laparoend&Adv Surg. Tech.*, 1: 1, 2001.
8. MCGILLIVRAY, D.C.; SHICHMAN, S.J.; FERRER, F.A. y cols.: "A comparison of open versus laparoscopic adrenalectomy". *Surg. End.*, 10: 987, 1996.
9. TAKEDA, M.; GO, H.; WATANABE, R. y cols.: "Retroperitoneal laparoscopic adrenalectomy for functioning adrenal tumors: comparison with conventional transperitoneal laparoscopic adrenalectomy". *J. Urol.*, 157: 19, 1997.
10. SUZUKI, K.; KAGEYAMA, S.; UEDA, D. y cols.: "Laparoscopic adrenalectomy: clinical experience with 12 cases". *J. Urol.*, 150: 1099, 1993.
11. SUZUKI, K.; USHIYAMA, T.; IHARA, H. y cols.: "Complications of laparoscopic adrenalectomy in 75 patients treated by the same surgeon". *Eur. Urol.*, 36: 40, 1999.
12. GASMAN, D.; DROUPY, S.; KOUTANI, A. y cols.: *J. Urol.*, 159: 1816, 1998.
- *13. GILL, I.; HOBART, M.G.; SCHWEIZER, D. y cols.: "Outpatient adrenalectomy". *J. Urol.*, 163: 717, 2000.
14. GUZ, B.V.; STRAFFON, R.A.; NOVICK, A.C.: "Operative approaches to the adrenal gland". *Urol. Clin. N. Amer.*, 16: 527, 1989.
15. PLAGGEMARS, H.J.; TARGARONA, E.M.; COUWELAAR, G.V. y cols.: "¿Qué ha cambiado en la adrenalectomía? De la cirugía abierta a la laparoscópica". *Cir. Esp.*, 77: 132, 2005.
- **16. MICALI, S.; PELUSO, G.; DE STEFANI, S. y cols.: "Laparoscopic adrenal surgery: new frontiers". *J. End.*, 19: 272, 2005.
17. TSURU, N.; USHIYAMA, T.; SUZUKI, K.: "Laparoscopic adrenalectomy for primary and secondary malignant adrenal tumors". *J. End.*, 19: 702, 2005.
- **18. ZACHARIAS, M.; HAESE, A.; JURCZOK, A. y cols.: "Transperitoneal laparoscopic adrenalectomy: outline of the preoperative management, surgical approach, and outcome". *Eur. Urol.*, 49: 448, 2006.
- *19. TSURU, N.; SUZUKI, K.; USHIYAMA, T. y cols.: "Laparoscopic adrenalectomy for large adrenal tumors". *J. End.*, 19: 537, 2005.
- *20. EL-KAPPANY, H.A.; SHOMA, A.M.; EL-TABEY, N.A. y cols.: "Laparoscopic adrenalectomy: a single-center experience of 43 cases". *J. End.*, 19: 1170, 2005.
21. TAKEDA, M.; GO, H.; WATANABE, R.: "Retroperitoneal laparoscopic adrenalectomy for functioning adrenal tumors: Comparison with conventional transperitoneal laparoscopic adrenalectomy". *J. Urol.*, 19: 157, 1997.
22. CHEE, C.; RAVIN, T.; CHENG, C.: "Laparoscopic adrenalectomy: Experience with transperitoneal and retroperitoneal approaches". *Urology*, 29: 51, 1998.
23. MUNCH, L.C.; GILL, I.S.; McROBERTS, J.W.: "Laparoscopic retroperitoneal renal cystectomy". *J. Urol.*, 151: 135, 1994.
- *24. GILL, I.S.; SCHWEIZER, D.; NELSON, D.: "Laparoscopic versus open adrenalectomy in 210 patients: Cleveland clinic experience with 210 cases". *J. Urol.*, 161: 21, 1999.
- *25. GAGNER, M.; POMP, A.; HENIFORD, B.T.: "Laparoscopic adrenalectomy: Lessons learned from 100 consecutive procedures". *Ann. Surg.*, 226: 238, 1997.
- *26. SUZUKI, K.; USHIMAYA, T.; IHORA, H.: "Complications of laparoscopic adrenalectomy in 75 patients treated by the same surgeon". *Eur. Urol.*, 36: 40, 1999.