

## UROLOGÍA EN IMÁGENES

### “ECTOPIA RENAL CRUZADA FUSIONADA (ECTOPIA INFERIOR)”

Jorge García Rodríguez, Roberto Carlos González Álvarez, Oscar Miranda Aranzubia,  
Jesús María Fernández Gómez y Francisco Javier Regadera Sejas.

Servicio de Urología I. Hospital Central de Asturias. Oviedo. España.

**M**ujer de 30 años de edad que acude a nuestras consultas por un dolor en flanco derecho tipo cólico, practicándose entre otras pruebas de imagen una urografía intravenosa

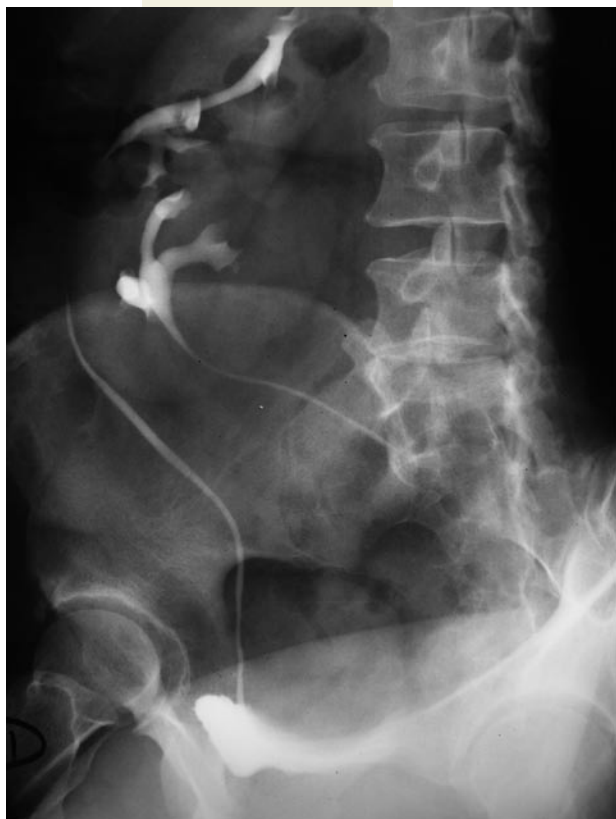

FIGURA 2. Ectopia renal cruzada.

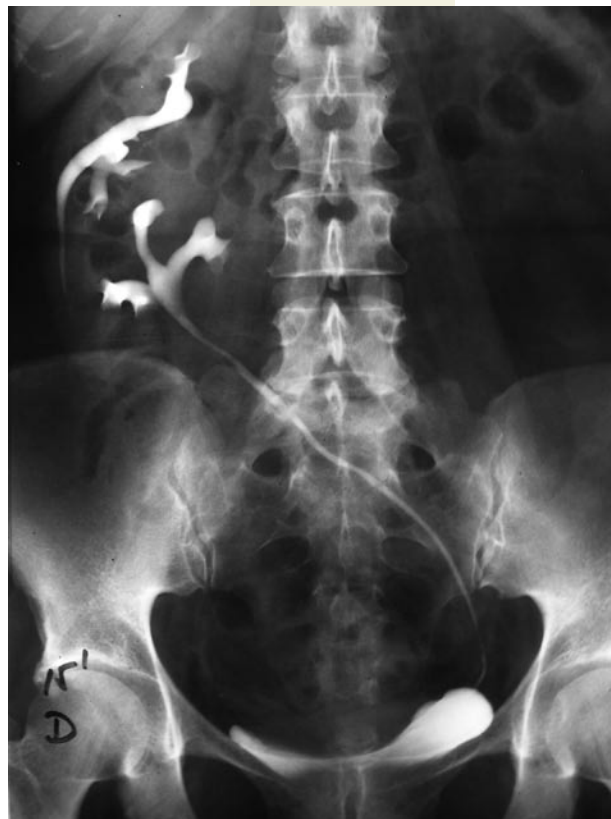

FIGURA 1. Ectopia renal cruzada.

Correspondencia

Jorge García Rodríguez  
Martínez Vigil, 2 2º Dcha.  
33010 Oviedo. Asturias. (España).  
jgrmed@hotmail.com

## UROLOGÍA EN IMÁGENES

(Figuras 1 y 2) con el hallazgo de ectopia renal cruzada inferior fusionada, sin objetivar litiasis ni uropatía obstructiva.

Se define la ectopia cruzada como la localización del riñón en el lado opuesto al de la inserción de su uréter en la vejiga. Existen distintas variedades, de las cuales la más común es el riñón fusionado unilateral con ectopia inferior (Figura 3).

En principio algunos pacientes con esta anomalía pueden ser propensos a infecciones o al desarrollo de litiasis aunque sin riesgo especial de pérdida de la unidad renal.

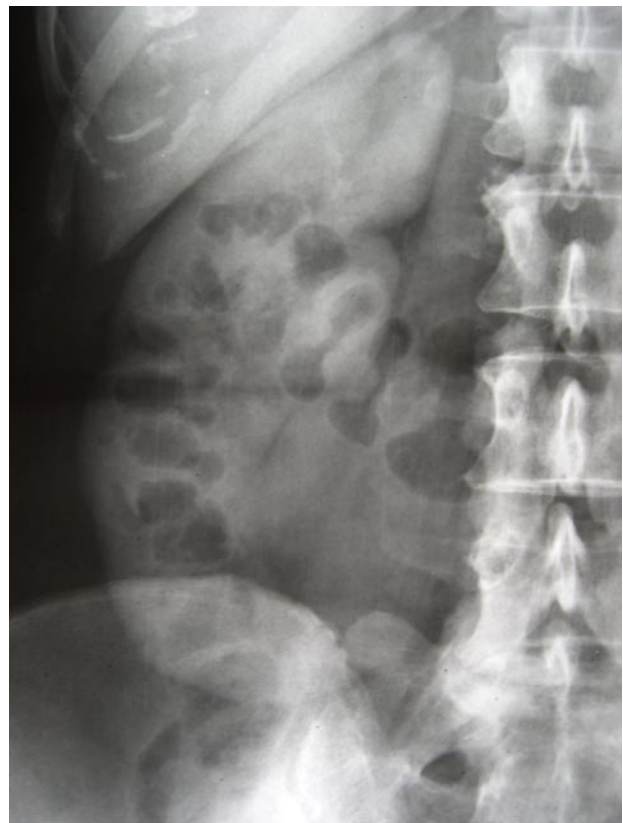


FIGURA 3. Fusión renal.