

## DISCUSIÓN

El papiloma invertido es una lesión con un potencial de malignización todavía no del todo aclarado, aunque se sospecha que sea de bajo potencial maligno, y por ello incierto, por lo que consideramos que este tipo de pacientes deben ser integrados en el protocolo de seguimiento de tumores vesicales convencionales (2,3), en especial si se observan aumento del número de mitosis y presencia de displasia (6).

La acumulación de proteína p53 es común en el papiloma invertido, aunque este factor no puede ser usado como factor pronóstico de malignidad.

El seguimiento a largo plazo de esta entidad clínica en pacientes jóvenes puede ofrecer interesantes datos sobre su historia natural.

## BIBLIOGRAFÍA y LECTURAS RECOMENDADAS (\*lectura de interés y \*\*lectura fundamental)

1. HIROSHI, Y.; MIKIO, I.; HIROAKI, S. y cols.: "Inverted papilloma of the urinary bladder in a girl". Urol. Int., 63: 258, 1999.
- \*\*2. CHAN, K.W.; LAM, K.Y.; SRIVASTAVA, G. y cols.: "Accumulation of p53 protein in inverted transitional cell papilloma of the urinary bladder". J. Clin. Pathol., 49: 43, 1996.
- \*3. URAKAMI, S.; IGAWA, M.; SHIRAKAWA, H. y cols.: "Biological characteristics of inverted papilloma of the urinary bladder". British Journal of Urology, 77: 55, 1996.
- \*\*4. DE MEESTER, L.J.; FARROW, G.W.; UTZ, D.C.: "Inverted papillomas of the urinary bladder". Cancer, 36: 505, 1975.
- \*5. KUNZE, E.; SCHAUER, A.; SCHMITT, M.: "Histology and histogenesis of two different types of inverted papilloma". Cancer, 51: 348, 1983.
- \*\*6. URAKAMI, S.; IGAWA, M.; SHIRAKAWA, H. y cols.: "Inverted papilloma of the urinary bladder: A case evaluated for malignant potential". International Urology and Nephrology, 29: 181, 1997.
- \*7. BROUSSARD, J.N.; TAN P.H.; EPSTEIN, J.I. y cols.: "Atypia in inverted urothelial papillomas: pathology and prognostic significance". Human Pathology, 35: 1499, 2004.
8. ISAAC, J.; LOWICHNIK, A.; CARTWRIGHT, P. y cols.: "Inverted papilloma of the urinary bladder in children: case report and review of prognostic significance and biological potential behavior". Journal Pediatric Surg., 35: 1514, 2000.
- \*\*9. RENFER, G.L.; KELLEY, J.; BELVILLE, W.D.: "Inverted papilloma of the urinary tract: histogenesis, recurrence and associated malignancy". Journal of Urology, 140: 832, 1988.
- \*10. RISIO, M.; COVERLIZZA, S.; LASAPONARA, F.: "Inverted urothelial papilloma: a lesion with malignant potential". European Urology, 14: 333, 1988.

## LEIOMIOMA VESICAL. A PROPÓSITO DE DOS NUEVOS CASOS Y REVISIÓN DE LA LITERATURA

José Antonio Cánovas Ivorra, José Antonio García Zamora, Jaime Vierna García<sup>1</sup>, Juan Salvador Fernández García, Antonio Francisco Sánchez Díaz y Ángel Cuesta Climent.

Servicio de Urología y Servicio de Anatomía Patológica<sup>1</sup>. Hospital "Mare de Deu dels Iliris". Alcoy. Alicante. España.

**Resumen.-** OBJETIVO: Los tumores mesoteliales primarios de la vejiga son entidades raras, y de entre ellos el más frecuente es el leiomioma vesical, que puede crecer sin apenas manifestaciones clínicas o muy inespecíficas.

MÉTODOS: Presentamos el caso de un leiomioma vesical en dos pacientes y la revisión de la literatura.

RESULTADOS: El tratamiento fue mediante una resección transuretral, la evolución excelente y el seguimiento en consultas externas tras más de 5 años sin incidencias.

CONCLUSIONES: El abordaje quirúrgico sigue siendo la mejor solución, de fácil ejecución y con un porcentaje escaso de complicaciones. El pronóstico es bueno en cualquier caso y las recidivas son anecdóticas.

## Correspondencia

José Antonio Cánovas Ivorra  
Urbanización Montiboli 188 A-6  
03570 Villajoyosa. Alicante. (España).  
jacanovas@hotmail.com

Trabajo recibido: 5 de noviembre 2006.

**Palabras clave:** *Leiomioma vesical. Vejiga urinaria. Resección transuretral.*

**Summary.-** *OBJECTIVE: Primary mesothelial tumors of the bladder are rare entities, being leiomyoma the most frequent of them. It may grow without any clinical symptoms or with very unspecific ones.*

*METHODS: We report two cases of bladder leiomyoma in 2 patients, and performed a bibliographic review.*

*RESULTS: They were treated by transurethral resection, with an excellent outcome, without incidences over five years of follow-up.*

*CONCLUSIONS: Surgical treatment continues to be the best solution; it is easy to perform and has a very limited number of complications. Prognosis is good in any case and progression is anecdotic.*

**Keywords:** *Bladder leiomyoma. Urinary bladder. Transurethral resection.*

## INTRODUCCIÓN

La mayoría de los tumores vesicales derivan del urotelio. Los tumores mesenquimales son entidades raras y comprenden menos del 1% de las neoplasias vesicales, del cual los síntomas y tratamiento dependen de la localización y tamaño de la lesión. De entre ellos, el leiomioma es el más frecuente, comportando un 35% de los casos reportados, y compete con más frecuencia en mujeres jóvenes.

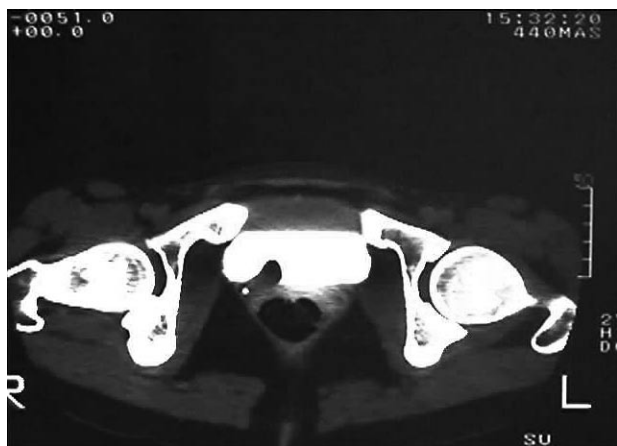

FIGURA 1. Imágen de T.A.C. en la que se aprecia una proyección endofúngica vesical.

## MATERIAL Y MÉTODOS

### CASO 1

Paciente de 27 años de edad sin alergias ni antecedentes de interés. Acude desde la consulta de Ginecología donde se aprecia en un estudio ecográfico una imagen neoformativa en el área retrotrigonal derecha. No presenta ningún síntoma urológico asociado.

En la urografía intravenosa practicada se confirma el hallazgo ecográfico de defecto de replección en área lateral derecha, así como el estudio mediante T.A.C (Figura 1).

En la cistoscopia practicada se aprecia un área sobre-elevada sin alteración de la mucosa a ese nivel.

Se practica resección transuretral que confirma el hallazgo de leiomioma vesical (Figuras 2,3).

La evolución postoperatoria es satisfactoria así como el seguimiento en consultas externas mediante estudios endoscópicos anuales.

### CASO 2

Paciente de 51 años de edad sin antecedentes dignos de mención que durante una ecografía ginecológica de control rutinario nos viene remitida por lesión sobre-elevada en cara lateral derecha.

La enferma no presenta ninguna sintomatología urológica de interés.

La cistoscopia revela un crecimiento de aproximadamente 2 cm de diámetro con mucosa indemne.

Tras la resección transuretral el diagnóstico fue de leiomioma vesical (Figura 4).



FIGURA 2. (HE 40x): Tumoración bien delimitada, no encapsulada, subyacente al urotelio normal.

Al igual que el caso anterior la enferma permanece asintomática a los dos años de la cirugía.

## COMENTARIOS

La mayoría de los tumores mesenquimales son malignos, pero de entre los benignos, el más común es el leiomioma, que representa en torno al 0.3% de los tumores vesicales, y del que se han publicado en torno a 170 casos (4). El 95% de ellos asientan en el tracto genital femenino (2). De entre los tumores mesenquimales, el leiomioma representa en torno un 35% (5).

El leiomioma de la vejiga es un raro tumor de origen mesodérmico (2), con una frecuencia estimada mayor en mujeres que en hombres (24%-76%) (1,2). Hasta la actualidad se han descrito en la literatura aproximadamente 200 casos y mayormente con una extensión superior a los 5 cms en el momento del diagnóstico. La mayoría de estos tumores, en torno al 65% (3), han sido descritos en publicaciones científicas de origen japonés, lo cual hace pensar en una mayor prevalencia de esta patología en la raza asiática (1). Ha sido descrito con afectación de un solo órgano o bien multiorgánica (2). En el tracto genitourinario aparece con más frecuencia en la vejiga y cápsula renal (2). Su naturaleza definitiva es en ocasiones descubierta tras la exéresis (2)

El leiomioma puede crecer en cualquier segmento de la pared vesical. Distinguimos tres tipos según su localización: endovesical o submucosa en un 63%, intramural, el tipo menos frecuente con un 7% y subseroso o extravésical con un 30%. La mayoría de los casos publicados están localizados en la región del cuello vesical. Algo más de un 10% de los pacientes cursan con hematuria

por lo que la falta de este signo no excluye la posibilidad diagnóstica de este tumor (1,7). El leiomioma suele aparecer con una masa blanco-grisácea de consistencia gomosa y con pesos descritos hasta 9000 gramos (2).

Histológicamente se caracterizan por células de músculo liso intercaladas con un número de mitosis inferior a 10 por campo de gran aumento; con un número mayor de las mismas deberíamos considerar la posibilidad de un proceso maligno (2).

La etiología de este proceso permanece todavía sin aclarar. Se proponen varias teorías: 1) metaplasia inflamatoria, 2) lesiones hormonodependientes (1), 3) tumores embrionarios residuales (2,3)

Con frecuencia son procesos asintomáticos, excepto que la localización del mismo obstruya el cuello vesical provocando, o bien retención urinaria, o bien infecciones urinarias de repetición. Las localizaciones endovesicales pueden también comprender hematuria y síndrome miccional (2,3,7). Con localizaciones uretrales pueden variar hasta el prolapso por la uretra anterior, lo que requeriría diagnóstico diferencial con carúncula uretral o divertículo uretral femenino (2,6). Las localizaciones intramurales pueden ser muy difíciles de distinguir de procesos neoformativos infiltrantes o abscesos de pared (2).

Respecto al leiomioma uretral, publicado por primera vez en 1894 por Büttner, destacar que se han publicado en torno a 30 casos, que afecta con más frecuencia al segmento anterior, presenta como síntomas más habituales infección del tracto urinario, masa uretral o dispareunia. La obstrucción uretral de esta naturaleza es rara.

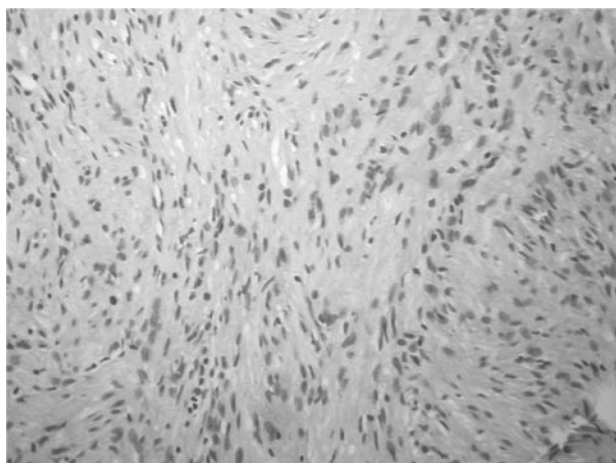


FIGURA 3. (HE 400x): Proliferación fusocelular con patrón fascicular. Las células tienen núcleos ovalados sin atipia y citoplasmas fibrilares de límites indefinidos.




FIGURA 4. (HE 400x): Leiomioma con las típicas imágenes en "cigarrillo".

Según autores el crecimiento puede estar influenciado por estrógenos. No se ha descrito la transformación maligna, y la recurrencia en un solo caso. Como tratamientos se proponen la excisión o la resección transuretral (6).

En cuanto al diagnóstico la ecografía, la resonancia magnética nuclear y la cistoscopia son las herramientas más usadas, en detrimento de la T.A.C. y la cistografía (3). La R.M.N. puede ayudar a diferenciar leiomiomas de otros tumores vesicales. Las secuencias en T2 y tras inyección de gadolinio son eficaces en la evaluación de los tumores vesicales. La pared vesical normal aparece como una banda de intensidad de señal intermedia en secuencias T1 y baja e intermedia intensidad en secuencias T2. La mucosa no se visualiza con claridad. Las secuencias en T1 ayudan a diferenciar los márgenes del tumor y las estructuras perivesicales, y las secuencias en T2 la invasión muscular y la presencia de linfadenopatías (7). Las imágenes de baja intensidad en la R.M.N. corresponden a leiomiomas no degenerativos, mientras que las imágenes de señal heterogénea corresponden a leiomiomas degenerativos (3,7). La R.M.N. no consigue diferenciar el leiomioma de su variante maligna, el leiomiosarcoma, por lo que sigue esencial el examen histopatológico (3,7).

No se ha descrito la malignización del mismo, lo que implica un excelente pronóstico después de la cirugía (1,7), aunque deben ser vigilados dada la posibilidad de recurrencia (3).

El tratamiento quirúrgico es la mejor opción para el leiomioma. Tumores de pequeño tamaño y de localización submucosa pueden ser abordados mediante resección transuretral, mientras que en los de mayor tamaño, la enucleación o cistectomía parcial, especialmente en los tumores de gran tamaño, es la técnica de elección (3,4,5,7) y debe ser practicada tan pronto como se observe el crecimiento de la lesión (4). El abordaje laparoscópico es una técnica segura y eficaz en casos localizados en la parte móvil de la vejiga, donde los bordes puedan ser identificados de forma eficaz (4). Con la enucleación endoscópica se corre un alto riesgo de dejar tejido residual, así como sangrados y posibilidad de lesionar tejidos adyacentes (5).

## DISCUSIÓN

La cirugía es la mejor opción de tratamiento en los leiomiomas, especialmente en los de gran tamaño, y ha de ser considerada tan pronto como se realice el diagnóstico. El tratamiento es de relativa fácil ejecución y está asociado a escasa morbilidad (1). El pronóstico del mismo es excelente con una recurrencia casi anecdótica (2).

## BIBLIOGRAFÍA y LECTURAS RECOMENDADAS (\*lectura de interés y \*\*lectura fundamental)

- \*1. BROESSNER, C.; KLINGER, C.H.; BAYER, G. y cols.: "A 3500-Gram Leiomyoma of the bladder: Case report on a 3-year follow-up after surgical enucleation". *Urol. Int.*, 61: 175, 1998.
- \*2. TERAN, A.Z.; DON GAMBRELL, R.: "Leiomyoma of the bladder: Case report and review of the literature". *Int. J. Fertil.*, 34: 289, 1989.
- \*3. MIZUNO, K.; SASAKI, S.; TOZAWA, K.: "Leiomyoma of the urinary bladder during pregnancy". *Int. J. Urol.* 10: 407, 2003.
- \*4. JESCHKE, K.; WAKONING, J.; WINZELY, M. y cols.: "Laparoscopic partial cystectomy for leiomyoma of the bladder wall". *J. Urol.*, 168: 2115, 2002.
- \*\*5. NINAN, A.C.; LUCE, S.; KIMBERL, I.J. y cols.: "Endoscopic Enucleation of Leiomyoma of the Bladder". *Urol. Int.*, 75: 8, 2005.
6. LEE, M.C.; LEE, S.D.; KUO, H.T. y cols.: "Obstructive leiomyoma of the female urethra: report of a case". *J. Urol.*, 153: 420, 1995.
7. SUNDARAM, C.P.; RAWAL, A.; SALTZAM, B.: "Characteristics of bladder leiomyoma as noted on magnetic resonance imaging". *Urology*, 52: 1142, 1998.