

2. DELAHUNT, B.; KING, J.N.; BETHWAITE, P.B. y cols.: "Immunohistochemical evidence for mesothelial origin of paratesticular adenomatoid tumour". *Histopathology*, 36: 109, 2000.
- *3. BECCIA, D.J.; KRAME, R.J.; OLSSON, C.A.: "Clinical management of non-testicular intraescrotal tumors". *J. Urol.*, 116: 476, 1976.
4. FLORES, N.; UNDA, M.: "Tumores paratesticulares". *Tratado de Urología*, 1311-1322, JR. PROUS S.A. Barcelona. 1993.
- *5. MONSERRAT, V.; VESSA, J.; MONTANE, M. y cols.: "Tumores adenomatoideos de epidídimo". *Arch. Esp. Urol.*, 46: 725, 1993.
6. OYAMA, H. y cols.: "Adenomatoid tumors of testicular tunica albugínea: a case report". *Hinyokika Kiyo*, 47: 661, 2001.
7. STEPHENSON, T.J. y cols.: "Adenomatoid tumors: an immunohistochemical and ultrastructural appraisal of their histogenesis". *J. Pathol.*, 148: 327, 1986.
8. PUYOL, M.; PELLICE, C.; LUKATA, I. y cols.: "Leiomioma de epidídimo". *Actas. Urol. Esp.*, 10: 385, 1986.
9. CUESTA ALCALA, J.A.; ARRONDO ARRONDO, J.L. y cols.: "Diagnósticos diferenciales del leiomioma de epidídimo. Aportación de un nuevo caso". *Arch. Esp. Urol.*, 54: 823, 2001.
- *10. TAMMELA, T.L. y cols.: "Intrascrotal adenomatoid tumors". *J. Urol.*, 146: 61, 1991.
11. ROMANELLI, R.; SANNA, A.: "Adenomatoid leiomyoma and papillary cystadenoma of the epididymis". *Pathologica*, 77: 445, 1985.
12. BARWICH, K.W.; MADRI, J.A.: "An immunohistochemical study of adenomatoid tumors utilizing keratin and factor VIII antibodies evidence for a mesotelial origin". *Lab. Invest.*, 47: 276, 1982.
13. SAID, J.W.; NASH, G.; LEE, M.: "Immunoperoxidase localization of keratin proteins, carcinoembryonic antigen, and factor VIII in adenomatoid tumors: evidence for mesotelial derivation". *Hum. Pathol.*, 13: 1106, 1982.
- **14. WILLIAMS, S.B.; HAN, M.; JONES R. y cols.: "Adenomatoid tumor of the testes". *Urology*, 63: 779, 2004.

Casos Clínicos

Arch. Esp. Urol., 60, 6 (703-705), 2007

TUMOR DESMOIDE MESENTÉRICO SIMULANDO UNA RECIDIVA DE CÁNCER TESTICULAR.

*Francisco Javier Pérez García, Jesús Pinto Blazquez¹,
Juan Javier Rodríguez Martínez, Ricardo Gutiérrez
García, José Ignacio Jorge Barreiro² y Julio Velasco
Alonso¹.*

*Servicio de Urología. Servicio de Anatomía Patológica¹. y
Servicio de Cirugía General². Hospital San Agustín. Avilés.
Asturias. España.*

Resumen.- *OBJETIVO:* Presentar un caso de un tumor desmoide en un paciente tratado de un seminoma testicular que simulaba una recidiva del tumor testicular.

MÉTODO: Presentamos el caso de un paciente de 41 años, tratado de un seminoma testicular 26 meses antes, mediante extirpación de una masa testicular retroperitoneal y quimioterapia, que presenta en el seguimiento, una masa abdominal mesentérica que se etiquetó clínicamente de recidiva de seminoma.

Correspondencia | Francisco Javier Pérez García
Servicio de Urología
Hospital San Agustín
Camino de Heros, 4
33400 Avilés. Asturias. (España).
franjpg@yahoo.es

Trabajo recibido: 29 de noviembre 2006.

RESULTADO: Histológicamente se informa de tumor desmoide mesentérico. Se hace diagnóstico diferencial con un tumor de estroma gastrointestinal mediante el estudio inmunohistoquímico.

CONCLUSIONES: El tumor desmoide es un tumor raro. Se han descrito pocos casos en pacientes afectos previamente de tumor testicular. Debe incluirse en el diagnóstico diferencial de las recidivas por tumor testicular.

Palabras clave: Tumor desmoide. Cancer testicular.

Summary.- OBJECTIVE: Report of one case of desmoid tumor in a patient who had been treated of a testicular seminoma 26 months before, with excision of a retroperitoneal mass and chemotherapy. On follow-up he presented with a mesenteric abdominal mass which was clinically labeled as a recurrence of the seminoma.

RESULTS: Histologically it was reported as a mesenteric desmoid tumor. Differential diagnosis with gastrointestinal stromal tumor was performed with immunohistochemical studies.

CONCLUSIONS: Desmoid tumor is rare. There are few cases reported in patients with history of previous testicular tumor. It should be included in the differential diagnosis of testicular tumor recurrences.

Keywords: Desmoid tumor. Testicular cancer.

INTRODUCCIÓN

En el cáncer de testículo tratado con quimioterapia un crecimiento rápido de una masa retroperitoneal obliga al diagnóstico diferencial, que incluye la recurrencia de tumor de células germinales, el teratoma maduro residual y la degeneración sarcomatoide. Presentamos un caso raro de tumor desmoide mesentérico después del tratamiento quimioterápico de un seminoma.

CASO CLÍNICO

Paciente de 41 años de edad, sin alergias conocidas, con antecedentes de hipoacusia bilateral, hepatitis en la infancia, hiperuricemia. Intervenido en la infancia de criptorquidia izquierda, sin encontrar el teste. En agosto de 2004 es intervenido de una masa retroperitoneal de 8 cm, con resultado histológico de Seminoma, estadio II-C. Los marcadores fueron negativos (alfafetopro-

teína, beta HCG y LDH). Fue tratado con quimioterapia basada en Carboplatino por la hipoacusia. Se descartó la radioterapia. Fue seguido cada 6 meses, con la realización de controles de imagen mediante TAC tóracoabdominales y marcadores tumorales. El TAC postquimioterapia de control fue normal y el siguiente realizado 6 meses después también.

En junio de 2006, 14 meses después de finalizar la quimioterapia se encontró una formación sólida de partes blandas (Figura 1), que se interpretó como una recidiva del seminoma y fue tratado con 10 sesiones de quimioterapia, sin encontrarse cambios en la masa en el TAC de control por lo que se decidió la extirpación de la misma. Durante la intervención se procedió a la resección de una masa mesentérica que implicaba el borde de un asa de intestino delgado y a la extirpación de un asa de intestino delgado de unos 20 cm afectada por implantes más pequeños de lesiones en su parte mesentérica. El estudio histopatológico mostró una tumoración sólida de 8,5 x 7 cm con una superficie homogénea de coloración blanquecina (Figura 1) y en las secciones histológicas una tumoración sólida

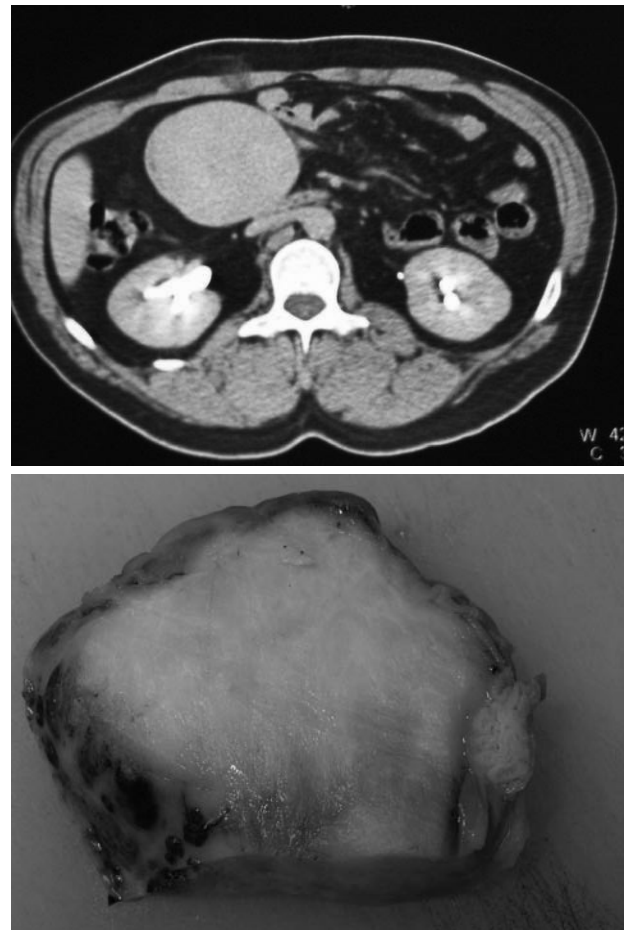


FIGURA 1. Formación sólida de 6x6 cm, bien delimitada que afecta mesenterio.

densamente celular constituida por células fusiformes de núcleos alargados y estrellados sin atipias, separados por un estroma fibroso con áreas de colágeno denso. El estudio inmunohistoquímico realizado al plantearse el diagnóstico diferencial entre un tumor desmoide y un tumor del estroma gastrointestinal, mostró positividad para Vimentina, negatividad para CD34, Desmina y cKit . El Ki67, muestra un bajo índice de proliferación, llegando a la conclusión de que se trataba de un Tumor Desmoide. (Figuras 2 y 3).

DISCUSIÓN

Los tumores desmoides de etiología desconocida y más frecuentes en mujeres, son considerados una proliferación reactiva fibroblástica. Son raros, benignos y localmente agresivos. Aunque no se ha visto comportamiento metastático, estos tumores tienen tendencia a recurrir localmente tras la cirugía y pueden producir infiltración agresiva local de estructuras, que puede ocasionar obstrucción intestinal o del aparato urinario. Los desmoides

mesentéricos están descritos en pacientes que tienen síndrome de Gardner, con una prevalencia del 30%. El síndrome de Gardner es un desorden de herencia autosómica dominante, caracterizada por poliposis familiar, asociada con osteomas, displasia fibrosa de cráneo, quistes cutáneos y fibromas. (1) La mayoría de esos tumores ocurren tras proctocolectomía total.

Casi el 33% de los desmoides abdominales tienen historia de cirugía, por lo que se ha sugerido la hipótesis de que el traumatismo o la cirugía previa pueden ser un factor etiológico. Se han identificado receptores estrogénicos en este tumor, lo que apoya la teoría hormonal como factor facilitante de su desarrollo. En cuanto al tratamiento, se recomienda la excisión local del tumor; pero la tasa de recurrencia alcanza el 40%. Algunos pacientes se han controlado con moduladores selectivos de receptores estrogénicos como raloxifene y se ha sugerido la utilización de tamoxifeno con actividad antiestrogénica (2). El Sulindac se ha propuesto como alternativa médica en el tratamiento de estos tumores (3).

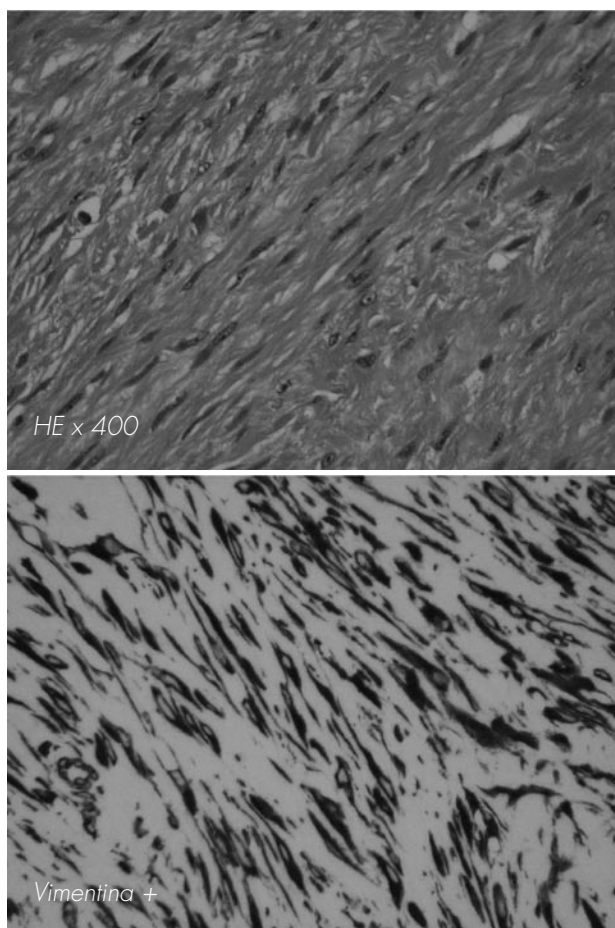


FIGURA 2. HE x 400: Tumor formado por células fusiformes sin atipias. Separadas por estroma fibroso. Intensa positividad para Vimentina.

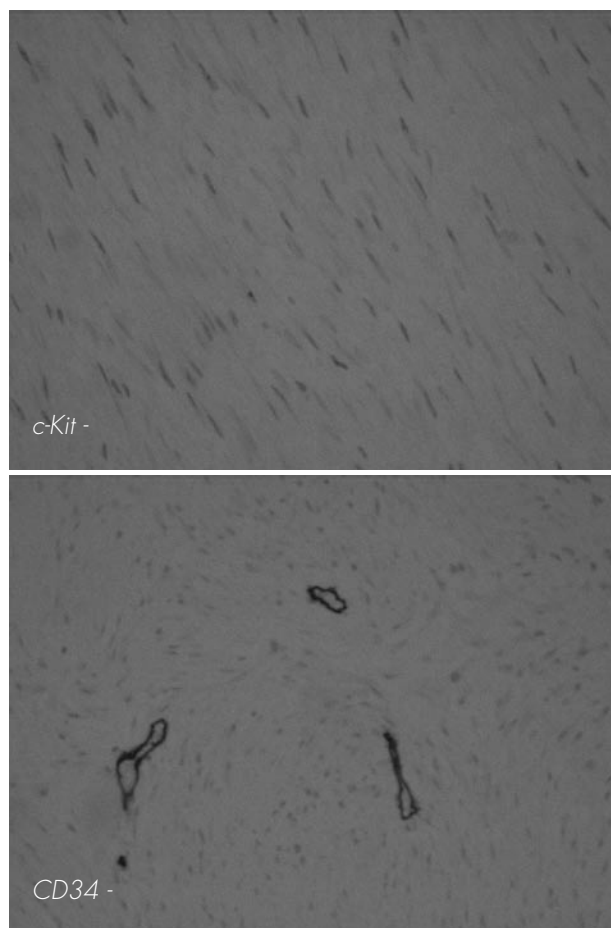


FIGURA 3. cKit y CD 34 negativos.

Los tumores desmoides son muy raros en pacientes con historia de tumor testicular, con pocas descripciones en la bibliografía médica. Lawatash y cols. (3) en una presentación del año 2006, comunican cuatro casos de tumor desmoide con antecedentes de tumor testicular, dos de los cuales son mixtos, (3,4) uno carcinoma embrionario (5) y otro seminoma (1) como el caso que presentamos nosotros. Ocurren tanto después de tratamiento radioterápico como quimioterápico y tras linfadenectomía retroperitoneal.

En nuestro caso se planteó el diagnóstico histológico diferencial con un tumor del estroma gastrointestinal, por lo que se realizaron técnicas de inmunohistoquímica. El tumor desmoide presenta negatividad para c-Kit y para CD34, siendo positivas en el tumor del estroma gastrointestinal.

La identificación de una masa tumoral abdominal en un paciente previamente tratado por un tumor de células germinales obliga al diagnóstico diferencial con la recurrencia del tumor, degeneración sarcomatoide o teratoma maduro residual.

Estos diagnósticos diferenciales son susceptibles de tratamiento con quimioterapia de rescate y/o trasplante de médula ósea, hasta la reextirpación de la degeneración sarcomatosa.

Este caso indica la necesidad de pensar en el tumor desmoide cuando se encuentra un crecimiento rápido de células fibroblásticas en pacientes tratados de cáncer de testículo.

BIBLIOGRAFÍA y LECTURAS RECOMENDADAS (*lectura de interés y ** lectura fundamental)

- *1. WEGNER, H.E.H.; FLEIGE, B.; DIECKMAN, K.P.: "Mesenteric desmoid tumor 19 years after radiation therapy for testicular seminoma". *Urol. Int.*, 53: 48, 1994.
2. TAMURA, K.; TANI, M.; KINOSHITA, H. y cols.: "Mesenteric desmoid tumor of the interposed jejunal pouch after total gastrectomy". *World J. Surg. Oncol.*, 4: 27, 2006.
3. LAWATSCH E.J.; DATTA, M.W.; VAN TUINEN, P. y cols.: "Intra-abdominal desmoid tumor following retroperitoneal lymph node dissection for testicular germ cell tumor". *Int. J. Urol.*, 13: 94, 2006.
- **4. LITTLE, J.S.; FOSTER, R.S.: "Intra-abdominal desmoid tumor: An unusual case of recurrent tumor in a testis cancer patient". *J. Urol.*, 147: 169, 1992.
- *5. GIANIS, T.J.; CAREY, P.M.; BRACKEN, R.B.: "Giant desmoid tumor of the abdominal wall masquerading as recurrent testicular cancer". *J. Urol.*, 138: 152, 1987.