

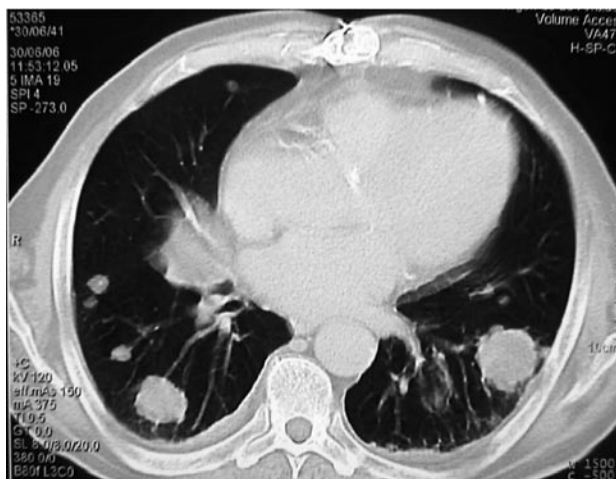FIGURA 2. Grandes masas adenopáticas en ambos campos pulmonares.

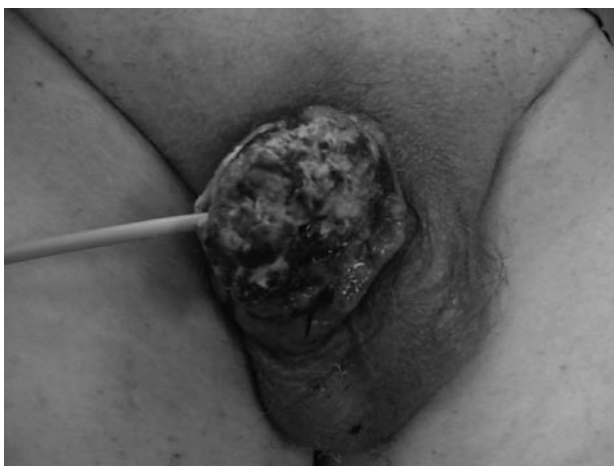

FIGURA 3. Recidiva tumoral en muñón peneano con áreas de sangrado y necrosis.

BIBLIOGRAFÍA y LECTURAS RECOMENDADAS (*lectura de interés y **lectura fundamental)

1. ANTUNES, A.; NESRALLAH, L.; GONÇALVES, P. y cols.: "Deep seated sarcomas of the penis". International Braz. J. Urol.; 31:245, 2005.
2. ROSSI, G.; FERRARI, G.; LONGO, L. y cols.: "Epithelioid sarcoma of the penis: a case report and review of the literature". Pathology International; 50:579, 2000.
3. YAMAN, O.; BOLZU, M.; HEPER, A. y cols.: "Penile epithelioid sarcoma". Urol. Int.; 62:252, 1999.
4. AL-RIKABI, A.; DIAB, A.; BUCKAI, A. y cols.: "Primary synovial sarcoma of the penis". Scand. J. Urol. Nephrol.; 33:413, 1999.
5. SIRIKCI, A.; BAYRAM, M.; DEMIRCI, M. y cols.: "Penile epithelioid sarcoma: MR imaging findings". Eur. Radiol.; 9: 1593, 1999.

LINFANGIOMATOSIS RENAL BILATERAL: ACTITUD CONSERVADORA.

Jesús Ignacio Tornero Ruiz, Francisco Ojados Castejón¹, José Nicolás Torralba, Félix Escudero Bregante y Mariano Pérez Albacete.

Servicio de Urología. Hospital Universitario Virgen de la Arrixaca. Murcia. y Servicio de Urología¹. Hospital Virgen del Castillo. Yecla Murcia. España.

Resumen.- OBJETIVO: La linfangiomatosis es una enfermedad benigna pero de difícil diagnóstico. La forma bilateral es muy rara, pudiendo tratarse en algún caso de un hallazgo casual.

MÉTODOS: Presentamos el caso de una paciente diagnosticada radiológicamente de linfangiomatosis bilateral de forma casual pues no presentaba síntomas derivados esta patología.

RESULTADOS: Después de un estudio minucioso con ecografía, TAC-abdominal y RNM y con el diagnóstico de linfangiomatosis bilateral asintomática, se decidió actitud expectante con buena evolución posterior.

CONCLUSIONES: La mayoría de casos descritos han recurrido a la nefrectomía para su diagnóstico, pero como en nuestro caso, es posible un diagnóstico certero con la experiencia del radiólogo y urólogo y un manejo conservador con buena evolución.

Correspondencia

Jesús Ignacio Tornero Ruiz
Hospital Virgen de la Arrixaca
Ctra. Madrid-Cartagena s/n.
30120 El Palmar. Murcia. (España).
ignaciotorne@hotmail.com

Trabajo recibido: 10 de enero 2007

Palabras clave: *Linfangioma. Renal. Tratamiento conservador.*

Summary.- *OBJECTIVE: Lymphangiomatosis is a benign disease of difficult diagnosis. The bilateral form is very rare, being in some cases an incidental finding.*

METHODS: We report the case of a female patient with the incidental radiological diagnosis of bilateral lymphangiomatosis, who did not present symptoms in relation to the disease.

RESULTS: After a meticulous study with ultrasound, abdominal CT scan and the MRI the diagnosis was asymptomatic bilateral lymphangiomatosis and expectant management was decided with good outcome.

CONCLUSIONS: Most cases reported have been treated by nephrectomy for diagnosis, but in our case it was possible to do precise diagnosis adding the experience of the radiologist and the urologist and she had a good outcome with conservative management.

Keywords: *Kidney. Lymphangiomatosis. Treatment.*

CASO CLÍNICO

Mujer de 28 años sin antecedentes de interés que consultó por síndrome miccional con polaquiuria de predominio diurno y cierto grado de urgencia sin escapes urinario. El urocultivo resultó negativo por lo que se indicó tratamiento con anticolinérgicos. Ante la falta de respuesta al tratamiento, se realizó cistografía que fué normal y ecografía renovesical en la que se apreciaban imágenes quísticas parapiélicas, algunas de ellas con tabiques internos y vejiga sin lesiones. Con el fin de precisar la naturaleza de dichos quistes se solicitó TAC-abdominal, que informaba de gran quiste parapiélico en riñón derecho sin repercusión sobre la vía y una masa hipodensa suprarrenal derecha. La resonancia magnética demostró normalidad de la glándula suprarrenal y una lesión quística lobulada conteniendo numerosos septos en su interior que rodeaba al riñón derecho; en la celda renal izquierda existía una lesión de características similares pero de menor tamaño. Los hallazgos eran compatibles con linfangioma renal bilateral. Tras tres años de seguimiento la paciente continua con leve sintomatología miccional en tratamiento, pero no ha presentado síntomas derivados de su lesión renal.

DISCUSIÓN

El linfangioma renal es una entidad benigna, de la que existen pocos casos descritos en el mundo (1-8) la mayoría unilaterales (<5% son bilaterales) de ahí su dificultad

diagnóstica llegando en la mayoría de los casos a la nefrectomía para su confirmación. Histológicamente se trata de áreas quísticas con septos en su interior, que rodean concentricamente al riñón y son el resultado del estasis linfático por obstrucción del drenaje del mismo. Microscópicamente se diferencian de otras lesiones quísticas en que sus paredes están tapizadas de endotelio, por su origen vascular y no de epitelio como estos últimos. La ruptura de estos sacos linfáticos puede producir acúmulo de líquido en retroperitoneo, hemorragia intraquística e incluso ascitis, aunque no suele ser su forma de presentación. Es mas frecuente encontrar síntomas derivados de la compresión abdominal cuando son de gran volumen, como dolor, masa palpable e incluso hematuria, a pesar de que en nuestro caso el hallazgo fue casual. Si se presenta con hipertensión y proteinuria puede indicar fallo renal. El diagnóstico diferencial es difícil y a veces indistinguible microscópicamente de la enfermedad poliquística; la hidronefrosis renal y el linfoma perirrenal (2,3) en alguna ocasión el carcinoma de células renales puede plantearnos serias dudas. En la ecografía, TAC-abdominal o resonancia magnética aparecen lesiones quísticas de paredes finas con septos en su interior, rodeando a un parénquima renal normal (Figuras 1, 2 y 3). **Es importante a la hora del diagnóstico la experiencia de radiólogo y urólogo. El alto índice de sospecha con la resonancia magnética, evitó en nuestro caso la cirugía exploradora y cualquier otro tipo de procedimiento invasivo.** La punción aspiración del contenido quístico tampoco resulta concluyente en la mayoría de casos; por ello a pesar de su naturaleza benigna, la nefrectomía total o parcial ha sido el tratamiento elegido por muchos autores (4,7,8). Creemos que en linfangiomas de gran volumen, con hallazgos radiológicos similares a los descritos anteriormente y asintomáticos, la observación debe contemplarse como primera opción (3,5). Si aparecen síntomas, el manejo conservador con drenaje percutáneo (3) o la marsupialización laparoscópica se han intentado con éxito.

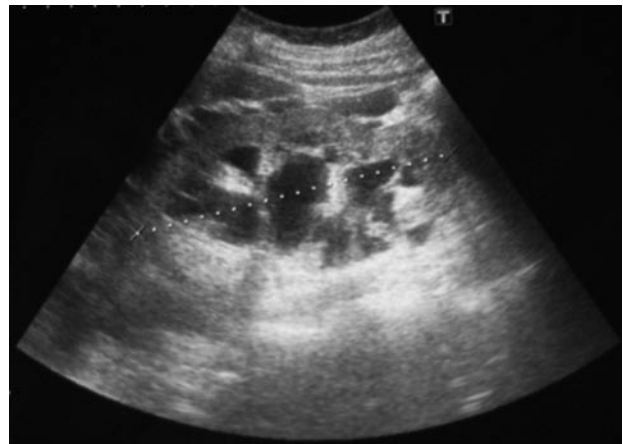


FIGURA 1. Ecografía renal : quistes parapiélicos bilaterales más abundantes en el lado derecho.20x.

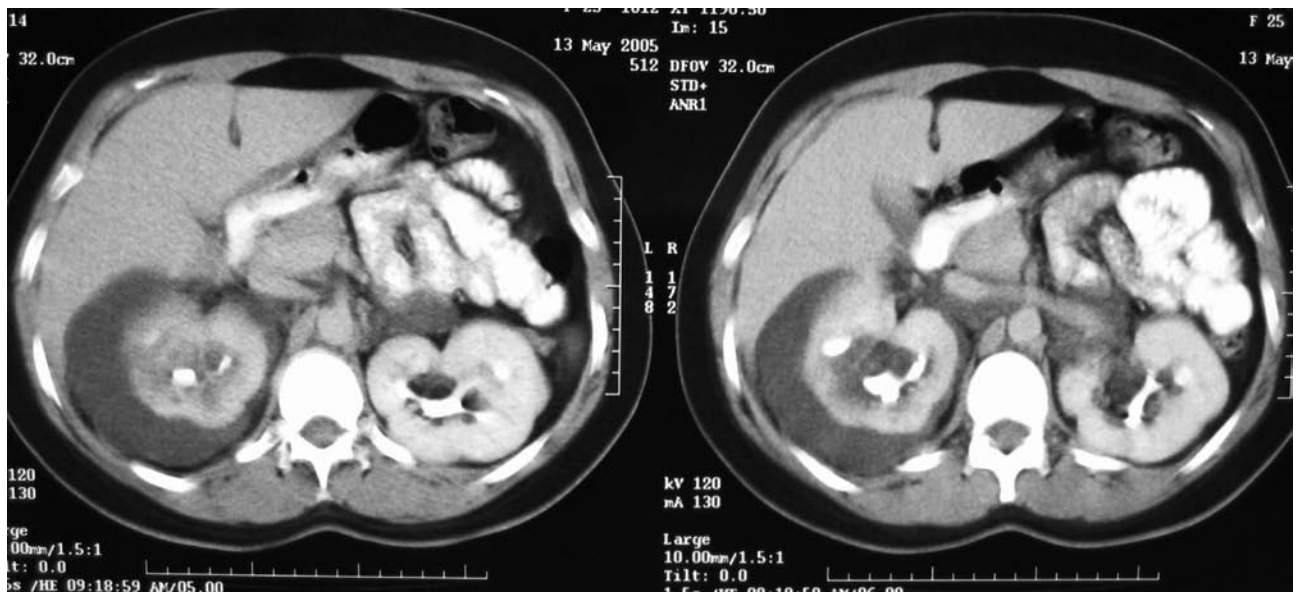


FIGURA 2. TAC-Abdominal : quiste parapiélico de gran tamaño en riñón derecho y más pequeño en el izquierdo.

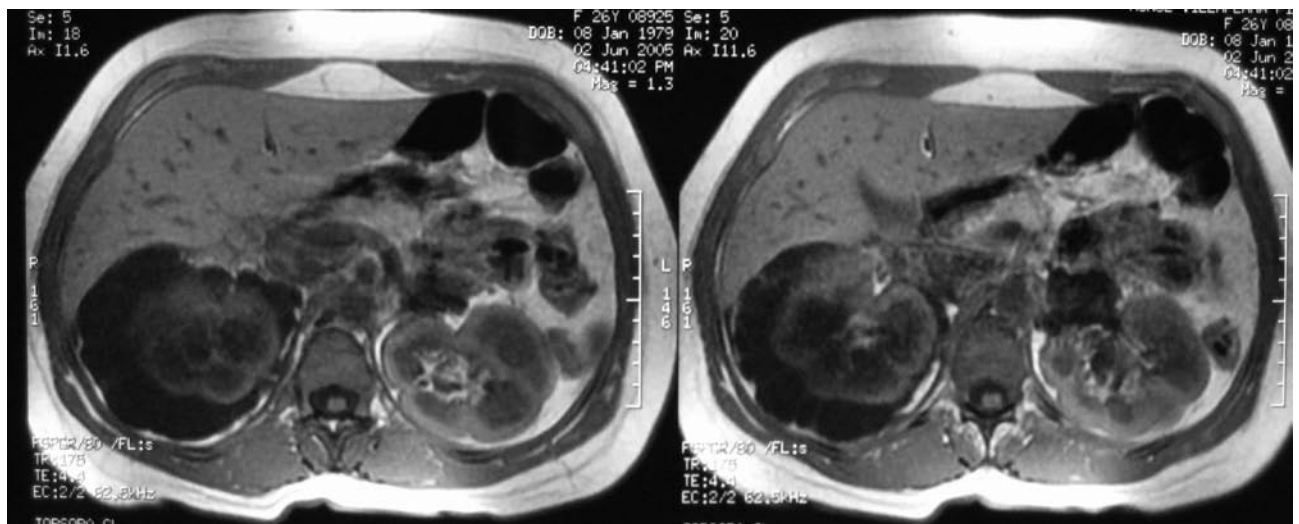


FIGURA 3. RNM abdominal : lesión de apariencia quística lobulada con múltiples septos rodeando al riñón derecho. Lesión de similares características en celda renal izquierda pero de menor tamaño, todo ello sugestivo de linfangioma perirrenal bilateral.

BIBLIOGRAFÍA y LECTURAS RECOMENDADAS (*lectura de interés y ** lectura fundamental)

1. ZAPZALKA, D.; KRISHNAMURTI, L.; MANIVEL, J. y cols.: "Lymphangioma of the renal capsule". J. Urol.; 168 : 220, 2002 .
- *2. KON, J.; JONG, H.; KIU, K. y cols.: "Renal lymphangioma manifested as a solid mass on ultrasonography and computed tomography". J. Ultrasound Med.; 21: 203, 2002.
- **3. OZMEN, M., DEREN, O.; AKATA, D. y cols.: "Renal lymphangiomatosis during pregnancy : management with percutaneous drainage". Eur. Radiol.; 11:37, 2001.
4. NAKAI, Y.; NAMBA, Y.; SUGAO, H.: "Renal lymphangioma". J. Urol.; 162 : 484, 1999 .
- **5. PRAZ, V.; MUNTENER, M.; OECHSLIN, E. y cols.: "Bilateral perirrenal lymphangioma: a conservative approach". Uol. Int.; 74:188, 2005 .
6. YOHANNES, P.; AMUKELE, S.; PETER, P. y cols.: "Endoscopic management of renal lymphangioma: a case report". J. of Endol.; 16: 101, 2002 .
7. CASTAÑO, J.; VELEZ, A.; FLOREZ, F. y cols.: "Lymphangioma renal". Arch. Esp. Urol.; 58: 256, 2005 .
- *8. HONMA, I.; TAKAGI, Y.; SHIGYO, M. y cols.: "Lymphangioma of the kidney". Int. J. Urol.; 9:178, 2002 .