

## **FOTOVAPORIZACIÓN PROSTÁTICA CON LÁSER VERDE-KTP. EXPERIENCIA INICIAL EN UN HOSPITAL PÚBLICO.**

Joaquín Ulises Juan Escudero, Emilio López Alcina, Felipe Ordoño Domínguez, Milagros Fabuel Deltoro, Francisco Serrano de la Cruz Torrijos, Ana Montoliu García, Emilio Marques Vidal y Pedro Navalón Verdejo.

Servicio de Urología. Consorcio Hospital General Universitario de Valencia. España.

**Resumen.-** OBJETIVO: A pesar de que la Resección Transuretral de Próstata (RTUP) continúa siendo el patrón de referencia en el tratamiento quirúrgico de la Hiperplasia Benigna de Próstata (HBP), los buenos resultados obtenidos con el uso de nuevas fuentes de energía han asentado su uso en nuestra práctica diaria.

MÉTODOS: Entre septiembre del 2005 y enero del 2007 hemos tratado a 63 pacientes mediante fotovaporización prostática con láser KTP en nuestro servicio. En la visita preoperatoria se realizó IPSS, examen físico y tacto rectal así como ecografía renovesical y prostática con medición del residuo postmiccional, flujometría y determinación del PSA. Posteriormente los pacientes fueron revisados al mes, y a los 3, 6 y 12 meses donde se les realizó flujometría, IPSS, ecografía, PSA y se les invitó a contestar a una encuesta de satisfacción sobre el procedimiento.

RESULTADOS: La media de edad de los pacientes fue de 67 años (rango 58-85) y el volumen prostático medio preoperatorio de 48cc, (rango 34-67) presentaron

niveles medio preoperatorio de IPSS de 17,7 y flujo máximo (Qmax) medio de 8,1 mL/s. 12 pacientes presentaban volúmenes residuales postmicionales por encima de los 100 mL. La mayoría de pacientes era de medio o elevado riesgo quirúrgico anestésico. El tiempo medio quirúrgico fue de 64 minutos, (rango 45-95) usando en la mayoría de los casos una sola fibra por procedimiento, con una media de energía liberada de 175.000 Julios (rango 85.000-240.000). La estancia hospitalaria media fue de 32,2 horas (rango 19-55). En las revisiones postoperatorias se pudo constatar una disminución significativa del IPSS y una mejoría del flujo máximo medio, así como una satisfacción global con el procedimiento buena o muy buena en cerca del 80% de los pacientes. Tan solo 3 pacientes presentaron hematuria que requiera alguna medida adicional, no precisando ninguno de ellos hemotransfusión. Un paciente reingresó por infección urinaria febril y 8 pacientes refirieron disuria en grado leve o moderado en la primera visita postoperatoria.

CONCLUSIONES: La fotovaporización prostática con láser KTP es una técnica segura, reproducible y con buenos resultados a corto y medio plazo, que podría ser considerada de elección para pacientes afectados de HBP de elevado riesgo quirúrgico anestésico, añosos, con anemia crónica, o en tratamiento con antiagregantes o anticoagulantes.

**Palabras clave:** Fotovaporización. Láser Verde. HBP.

**Summary.-** OBJECTIVES: Despite the fact that transurethral resection of the prostate (TURP) continues being the gold standard for the surgical treatment of benign prostatic hyperplasia (BPH), the good results obtained with the use of new energy sources have led to their use in daily practice.

Correspondencia

Joaquín Ulises Juan Escudero  
Avenida Juan Carlos I, 7  
03370 Redován. Alicante. (España).  
chimojuan@hotmail.com

Trabajo recibido: 5 de mayo 2007.

**METHODS:** *Between September 2005 and January 2007, we have treated 63 patients with KTP laser photoselective vaporization of the prostate (PVP) in our service. Preoperatively we asked for IPSS, performed physical exam, digital rectal exam, abdominal, renal, bladder and prostatic ultrasound measuring postvoid residual volume, as well as flowmetry and PSA determination. Patients were revised after 1, 3, 6 and 12 months, undergoing uroflowmetry, IPSS, ultrasound and PSA; a satisfaction survey was also fulfilled at this interviews.*

**RESULTS :** *Mean age was 67 years (range 58-85) and mean preoperative prostatic volume was 48cc (range 34-67), mean preoperative IPSS was 17.7 and mean maximum flow 8.1 mL/s. 12 patients presented post void residual volume larger than 100mL. Most patients presented medium or high anaesthetic risk. Mean operative time was 64 minutes (range 45-95). In most cases we used just one fibre, and mean energy released was 175.000 Joules (range 85.000-24.000). Mean hospital stay was 32.2 hours (range 19-55). In postoperative revisions we could state a significant decrease of IPSS, improvement in maximum flow, and also good or very good satisfaction degree in about 80% of the patients. Only 3 of them presented hematuria that needed to be attended by the urologist, none of them needed transfusion. One patient was admitted for severe urinary infection and eight patients referred irritative low urinary tract symptoms in their first postoperative checkup.*

**CONCLUSIONS:** *KTP laser PVP is a safe, reproducible technique with optimal short and middle term outcomes, which should be considered as the first choice surgical treatment in elderly patients, patients with chronic anaemic diseases or anticoagulated, and patients with high anaesthetic or surgical risk.*

---

**Keywords:** *Greenlight KTP-laser photovaporization. Benign prostatic hyperplasia. Treatment.*

---

## INTRODUCCIÓN

La hiperplasia benigna de próstata es un proceso íntimamente relacionado con la edad, con una elevada prevalencia y cuyas manifestaciones clínicas pueden provocar una importante merma en la calidad de vida del paciente (1). Este hecho unido al progresivo envejecimiento de la población general, está produciendo un importante aumento de consultas en nuestra práctica diaria y la presencia de un nuevo perfil de pacientes cada vez más añosos y con más patología asociada.

La cirugía parece seguir siendo el tratamiento más efectivo para esta patología. A pesar de que en los últimos años hemos asistido al desarrollo de

nuevas tecnologías para el tratamiento de esta patología (ultrasonidos, microondas, láser, etc.) así como a la aparición de nuevas fuentes de energía, la RTUP continúa siendo el patrón de referencia para el tratamiento quirúrgico de la HBP.

El láser es una fuente de energía que, a pesar de haber comenzado su uso de forma reciente en el tratamiento de HBP ya está ampliamente instaurada en la práctica cotidiana de los servicios de urología para el tratamiento de patología litiásica. El láser verde es un láser de neodimio-YAG cuyo haz de luz es modificado con medio sólido, un cristal de potasio, titanio y fosfato, que emite luz a una longitud de onda de 532nm, lo cual le confiere un color verde dentro del espectro visible. Esta fuente de energía, presenta como características fundamentales una elevada afinidad por la oxihemoglobina y una baja afinidad por el medio de irrigación, lo cual se traduce en una muy escasa profundidad de penetración (alrededor de 1mm) y un mínimo daño a los tejidos circundantes, por lo que su uso se ha venido a denominar vaporización fotoselectiva de la próstata (VFP).

En este trabajo presentamos los resultados obtenidos en nuestro centro con el uso de esta nueva fuente de energía para el tratamiento de la obstrucción de salida del tracto urinario inferior de etiología prostática, comparándolos con los existentes en la literatura.

## MATERIAL Y MÉTODOS

En el periodo comprendido entre septiembre del 2005 y enero del 2007 hemos realizado un total de 63 procedimientos de fotovaporización prostática con láser KTP, para lo cual hemos utilizado un generador *Green Light PV®* con una potencia de 80W y fibras *Laserscope®* montadas en un cistoscopio *Wolf®* de 21 Ch a través de un canal de trabajo de 7Ch, con irrigación continua con suero salino.

Todos los procedimientos fueron llevados a cabo por dos cirujanos de nuestro servicio, salvo en los tres casos iniciales, en los que fueron asistidos por un cirujano experto en el manejo de esta técnica.

Incluimos en el estudio a pacientes con síntomas del tracto urinario inferior (STUI) de más de 6 meses de evolución que presentaban escasa respuesta al tratamiento médico, volúmenes prostáticos medidos por ecografía abdominal inferiores a 70cc y flujos máximos inferiores a 15 mL/s. Los criterios de exclusión a la hora de realizar esta prueba fueron, el PSA superior a 4 ng/mL confirmado en al menos dos determinaciones y el tacto rectal sospechoso.

En la visita preoperatoria se realizó especial hincapié en los STUI y su tiempo de evolución así como el tratamiento médico recibido previamente. Se practicó examen físico y tacto rectal. Se realizó hemograma y bioquímica con determinación del PSA, anormales y sedimento de orina. Se obtuvo asimismo IPSS y se llevó a cabo en todos ellos ecografía reno-vesical y prostática abdominal con medición del residuo postmiccional. También se realizó flujometría a todos los pacientes. 30 minutos antes de la intervención y de la retirada de sonda vesical se realizó profilaxis antibiótica con 200mg de ciprofloxacino endovenoso. Tras el alta los pacientes fueron seguidos en consultas externas de nuestro servicio, atendiendo a revisión al mes, y a los 3, 6 y 12 meses postoperatorios. En estas visitas, además de la anamnesis se realizó IPSS, ecografía y flujometría, así como PSA a los seis meses y al año y se recogió la incidencia de impotencia de nueva aparición y la incidencia de eyaculación retrógrada

## RESULTADOS

La media de edad de nuestros pacientes fue de 67 años, con un rango que osciló entre los 58 y los 85 años, que presentaban un volumen prostático medio de 48cc con un rango entre 34 y 67cc. La media del flujo máximo preoperatorio era de 8.1 mL/s (rango 4-15 mL/s), el IPSS medio preoperatorio era de 17.7 (rango 15-19). La media de PSA de nuestros pacientes fue de 2.8ng/mL con un rango que osciló entre 0.6 y 3.8ng/mL. El residuo postmiccional fue superior a 100mL en 12 pacientes (19%) y la distribución por riesgo quirúrgico anestésico según los criterios de la Sociedad Americana de Anestesiología (ASA) fue: ASA I: 7 pacientes (11.1%); ASA II: 41 pacientes (65.1%) y ASA III: 15 pacientes (23,8%), ningún paciente fue clasificado como ASA IV. Siete pacientes eran portadores de sonda vesical por retención aguda o crónica de orina con al menos dos intentos infructuosos de retirada de la misma, de los cuales uno, estaba diagnosticado de adenocarcinoma prostático (Tabla I).

El tiempo medio quirúrgico fue de 64 minutos, con un rango que osciló entre los 45 y los 95 minutos, se liberó una media de energía de 175.000 Julios (rango 85.000-240.000 Julios) y se usó una media de 1.1 fibras por paciente (rango 1-2 fibras) (en 5 pacientes se utilizaron 2 fibras). Todos los pacientes fueron sometidos a sondaje vesical con sonda de tres vías y lavado continuo inmediatamente después de la cirugía. Todos los pacientes fueron dados de alta sin sonda vesical. La estancia media hospitalaria fue de 32.2 horas, con un rango entre 19 y 55,2 horas. En la primera visita postoperatorio, realizada

al primer mes, el flujo máximo medio de los pacientes se situó en 15.1 mL/s, ascendiendo esta cifra a 18.4 mL/s, 20 mL/s y 21 mL/s al tercer, sexto y doceavo mes postoperatorio respectivamente. El IPSS medio descendió a 14.4, 11.6, 10.8 y 10.5 al mes, los 3, 6 y 12 meses respectivamente. Tan solo 8 pacientes (12.6%) refirieron disuria en grado leve y moderado en la revisión al mes de la cirugía, y de estos sólo 2 (3.1%) referían persistencia de los síntomas a los tres meses, si bien en la siguiente visita ya habían remitido. El 76% calificó como alto o muy alto su grado de satisfacción con el proceso, cifra que aumentaría de forma muy leve, situándose en el 78%, 82% y 84% a los 3, 6 y 12 meses respectivamente. Tan solo 2 pacientes referían cierto grado de incontinencia de urgencia en la primera visita postoperatorio que se resolvió con tratamiento médico. El PSA medio postoperatorio medido al año de la intervención fue de 1.8ng/mL, lo que supuso un descenso del 64% respecto a las cifras de PSA preoperatorios. Ningún paciente refirió disfunción eréctil postoperatoria y 40 de los 63 pacientes (63%) referían eyaculación retrógrada en la revisión a los 3 meses.

En cuanto a las complicaciones, intraoperatorias, señalar que 2 fibras se fragmentaron en las maniobras de inserción, a nivel de su empuñadura, muy cerca de la entrada del canal de trabajo, ambas al principio de la curva de aprendizaje. Un paciente presentó hematuria intraoperatoria que no pudimos solucionar con la fibra láser, siendo necesaria la introducción de un electrodo Bugpi para realizar hemostasia.

Atendimos a 4 pacientes en puerta de urgencias, 2 de ellos por presentar hematuria de forma diferida, de los que uno requirió ingreso para lavados vesicales, no necesitando ninguno de ellos hemotransfusión. Un paciente presentó infección urinaria

TABLA I. CARACTERÍSTICAS PREOPERATORIOS DE NUESTROS PACIENTES.

	Media	Rango
Edad (años)	67	58-85
Volumen prostático (cc)	48	34-67
Q max (mL/s)	8.1	4-15
IPSS	17.7	15-19
PSA (ng/mL)	2.8	0.6-3.8

febril que requirió ingreso y tratamiento antibiótico empírico endovenoso. Por último, un paciente presentó retención urinaria debido a estenosis de meato uretral previamente conocida que se solventó con dilataciones con bujías.

## DISCUSIÓN

A pesar de los avances en la tecnología para tratamiento de la HBP a los que hemos asistido en los últimos años, la RTUP parece seguir constituyendo el patrón de referencia para el tratamiento quirúrgico de esta patología, si bien, los buenos resultados obtenidos con estas nuevas tecnologías hacen plantearnos la conveniencia de su instauración en el algoritmo terapéutico de esta enfermedad.

El láser KTP, gracias a su elevada afinidad por la oxihemoglobina, produce una vaporización de tejido prostático con una muy limitada profundidad de penetración (1-2mm) y un muy escaso daño al tejido circundante, con halo de coagulación de, como máximo, 2mm. Esto se traduce en una muy efectiva vaporización del tejido prostático y peor para otro tipo de tejidos, y en un mínimo sangrado. Desde los primeros resultados ofrecidos por Malek en el 2000 se ha demostrado, no sólo por él, que los resultados son reproducibles y mantenidos en el tiempo (1,2).

Las indicaciones, a priori, son las mismas que las de la RTUP: síntomas obstructivos de larga evolución, con IPSS elevados que no responden satisfactoriamente al tratamiento médico en pacientes que presentan crecimiento prostático con disminución del flujo máximo. En nuestro estudio, si bien no hemos aleatorizado el tratamiento recibido por los pacientes, tampoco hemos hecho distinciones a la hora de indicar la técnica en cuanto a las que hasta ahora usábamos para indicar RTUP.

Al comienzo de la curva de aprendizaje es conveniente seleccionar adenomas de pequeño tamaño y sin tratamiento previo con inhibidores de la 5 alfa reductasa. Pensamos que con experiencia se pueden abordar próstatas de cada vez mayor volumen. Esto se verá además favorecido por la aparición de nuevos generadores de hasta 120W. Estudios recientes han demostrado que esta técnica es efectiva para próstatas con volúmenes por encima de 60cc, sin encontrar diferencias significativas en cuanto flujos máximos, IPSS y volúmenes residuales postmicciones (3,4).

Un inconveniente que presenta esta técnica es que carecemos de material para anatomía patológica, por lo que deberíamos plantearnos la elección

de otra técnica en pacientes en los que sospechemos la existencia de neoformación prostática. Si bien se pueden incluir pacientes con cifras elevadas de PSA, realizando previamente biopsia prostática con a menos 8 cilindros (5) para descartar la existencia de adenocarcinoma prostático, ya que además se ha demostrado que la fotovaporización no pierde eficacia cuando se realiza sobre próstatas tumorales respecto a cuando se realiza a próstatas con HBP (6). En nuestro estudio incluimos un solo paciente afecto de adenocarcinoma prostático portador de sonda al que se le pudo retirar la misma tras la intervención.

En cuanto al estudio preoperatorio, nada difiere del llevado a cabo de forma rutinaria para el tratamiento quirúrgico de la HBP mediante RTU, al igual que la profilaxis antibiótica y anti-trombótica.

En nuestro estudio retiramos antiagregantes y anticoagulantes siguiendo el mismo protocolo que para el resto de intervenciones para el tratamiento de la hiperplasia prostática, si bien está descrita la realización de esta técnica sin retirarlos (7-9), justificado por el escaso sangrado derivado de la elevada afinidad por la hemoglobina del láser KTP, ya que ha demostrado, que si bien el sangrado es discretamente mayor sin retirar la medicación anti-tromboembólica, esta diferencia no es clínicamente significativa, y en ningún caso los pacientes requirieron hemotransfusión (7). En estos pacientes es necesaria una liberación discretamente mayor de energía que en la población general para vaporizar similares volúmenes (10), seguramente debido a la energía utilizada en la hemostasia.

El tiempo quirúrgico medio, disminuyó en nuestra serie a partir del decimoquinto caso, esto se debe al mayor rendimiento que se obtiene con la correcta utilización de la técnica, ya que si bien parece suficiente con la realización de tres a cinco casos para llevar a cabo la intervención con cierta seguridad, hacen falta entre diez y quince casos para obtener un buen rendimiento de vaporización. (1,11). El indicador más fiable para saber que la vaporización está siendo llevada a cabo correctamente es la visión de burbujas en el campo operatorio. Es previsible que con la aparición de fibras colimadas y dispositivos de mayor potencia, este tiempo operatorio se reduzca.

Si bien nuestra media de estancia hospitalaria fue de 32.2 horas encontramos diferencias estadísticamente significativas entre la estancia media de los primeros 30 pacientes y la de los 32 siguientes, ya que estos últimos fueron realizados tras la instauración de la vía clínica que protocolizó este procedimiento, así pues pensamos, al igual que otros autores

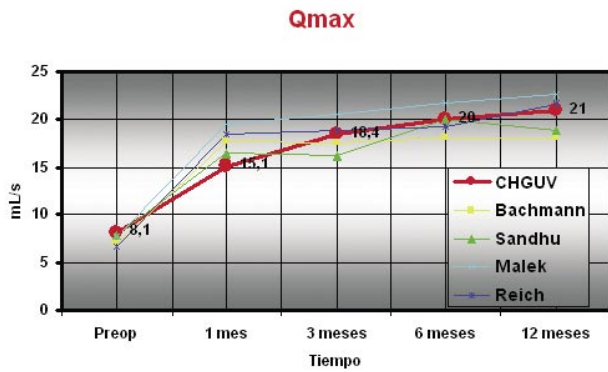


FIGURA 1. Evolución del Qmax en el tiempo y comparación con otras series.

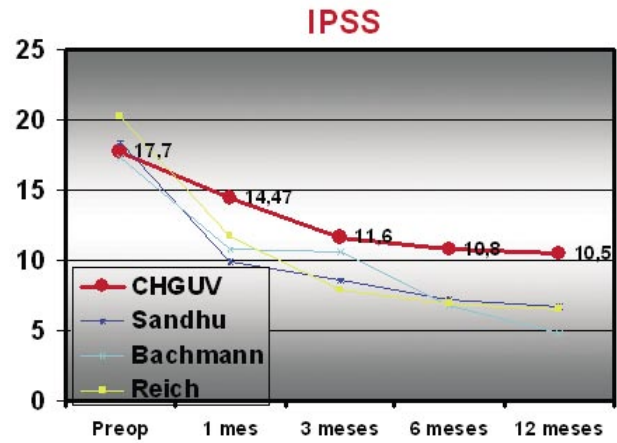


FIGURA 2. Evolución subjetiva de los pacientes comparación con otras series.

(5,7) que los pacientes pueden ser dados de alta en menos de 24 horas, incluso puede ser considerado como un procedimiento a realizar en régimen ambulatorio, y que pueden ser intervenidos sin necesidad de dejar catéter vesical (2). El hecho de que los tiempos operatorios al principio de la curva de aprendizaje, sean prolongados, así como el tipo de pacientes que hemos incluido en nuestro estudio, pacientes con gran comorbilidad y de alto riesgo y que se realizó en todos raquianestesia (lo cual aumenta el riesgo de retención si se realiza una retirada temprana de la sonda) no han hecho a nuestros pacientes candidatos a ser intervenidos en régimen ambulatorio. Como se ha apuntado anteriormente, tan solo observamos dos casos de hematuria diferida, de los que tan solo uno requirió lavados y en ningún caso hemotransfusión, por lo que es de cuestionar su importancia clínica.

Los pacientes de nuestra serie han presentado una mejoría rápida y muy significativa tanto objetiva como subjetiva de los síntomas, lo cual se puede ver reflejado en la evolución de los flujos máximos, medios y del IPSS. Si bien nuestros resultados objetivos finales son similares a los encontrados en

la literatura, nuestros pacientes presentan un tiempo discretamente mayor hasta alcanzar dichos resultados (Figura 1). No encontramos estos hallazgos en cuanto a la mejoría subjetiva, donde, si bien los resultados finales son discretamente inferiores a los de la literatura (12), parece seguir la misma tendencia relativa de mejoría en el tiempo (Figura 2).

La frecuencia de síntomas irritativos miccionales y de incontinencia resultó bastante baja, de escasa entidad clínica y controlable en todo caso con tratamiento médico, no observando su continuidad a partir del sexto mes postoperatorio, resultados absolutamente superponibles a los de grandes series de revisiones multicéntricas (4,12).

No hemos registrado incidencia alguna de disfunción eréctil postoperatoria en pacientes que previamente fueran potentes, esto se puede explicar por el mínimo daño al tejido circundante que produce la vaporización fotoselectiva.

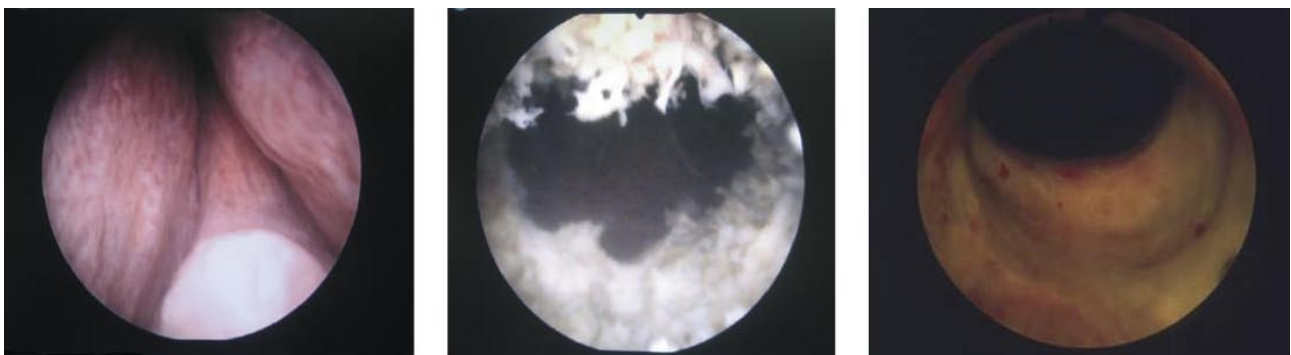


FIGURA 3. Imagen endoscópica previa a la cirugía, durante la misma y a los seis meses de la intervención.

Tan sólo hemos encontrado un caso de disfunción eréctil postoperatoria en la literatura (4) pero está apareció a los seis meses del postoperatorio por lo que los autores piensan que no es atribuible a la técnica. Nuestra tasa de eyaculación retrógrada al tercer mes postoperatorio es alta, lo cual resulta de gran importancia ya que la consideramos como indicador de calidad y efectividad en la intervención. Esta cifra es bastante superior a la ofrecida por las grandes series americanas (1,4,11), este hecho se puede explicar por la técnica que en gran parte de sus casos utilizaron para conservar al máximo la eyaculación anterógrada, respetando en el máximo posible el cuello vesical, y en la intención meramente desobstructiva que tuvieron en sus series. Por nuestra parte, intentamos en todo momento crear una celda, y un cuello vesical similar al obtenido a través de la RTUP.

Aunque nuestra experiencia y la revisada en las series publicadas son todavía cortas en su seguimiento parece que los resultados son superponibles, duraderos y, en cualquier caso con tasas de reintervenciones bajas que oscilan entre el 0 y el 4,3% (1,2). Si bien pensamos que todavía nos encontramos en una fase inicial en la implantación del procedimiento y que toda nueva técnica requiere al menos diez años para establecer conclusiones firmes.

Pensamos que está técnica, además de cómo alternativa a la RTUP de forma general y sobre todo en pacientes de alto riesgo (13,14), puede ser considerada de elección en pacientes antiagregados, anticoagulados, anémicos crónicas, añosos y de alto riesgo dados la seguridad y los buenos resultados mostrados (7,14).

## CONCLUSIONES

La fotovaporización prostática con láser KTP es una técnica, reproducible y eficiente, con resultados superponibles a los de la RTUP y es susceptible de sustituir a esta última en pacientes de alto riesgo quirúrgico anestésico o que estén en tratamiento antitromboembólico, por presentar un óptimo perfil de seguridad, exenta en gran medida de las complicaciones más importantes de la RTU.

Además se trata de una técnica fácilmente reproducible y con resultados duraderos en el tiempo. Así pues presenta una tasa menor de sangrado y un postoperatorio corto, con una rápida reinserción a la vida cotidiana del paciente. Si bien como inconvenientes carece de muestra de tejido para anatomía patológica y resulta más complejo habituarse a la imagen endoscópica de la cápsula tal y como estamos acostumbrados a verla en la RTUP.

## BIBLIOGRAFÍA y LECTURAS RECOMENDADAS (\*lectura de interés y \*\*lectura fundamental)

- \*\*1. MALEK, R.S.; KUNTZMAN, R.S.; BARRETT, D.M.: "High power potassium-titanyl-phosphate laser vaporization prostatectomy". *J. Urol.*, 163: 1730, 2000.
- \*\*2. TE, A.E.; MALLOY, T.R.; STEIN, B.S. y cols.: "Impact of prostate-specific antigen level and prostate volume as predictors of efficacy in photoselective vaporization prostatectomy: Analysis and results of an ongoing prospective multicentre study at 3 years". *BJU Int.*, 97: 1229, 2006.
3. SANDHU, J.S.; NG, C.; VANDERBRINK, B.A. y cols.: "High-power potassium-titanyl-phosphate photoselective laser vaporization of prostate for treatment of benign prostatic hyperplasia in men with large prostates". *Urology*, 64: 1155, 2004.
- \*\*4. TE, A.E.; MALLOY, T.R.; STEIN, B.S. y cols.: "Photoselective vaporization of the prostate for the treatment of benign prostatic hyperplasia: 12-month results from the first United States multicenter prospective trial". *J. Urol.*, 172: 1404, 2004.
- \*5. BACHMANN, A.; RUSZAT, R.; WYLER, S. y cols.: "Photoselective vaporization of the prostate: the basel experience after 108 procedures". *Eur. Urol.*, 47: 798, 2005.
6. KUMAR, S.M.: "Photoselective vaporization of the prostate: A volume reduction analysis in patients with lower urinary tract symptoms secondary to benign prostatic hyperplasia and carcinoma of the prostate". *J. Urol.*, 173: 511, 2005.
7. REICH, O.; BACHMANN, A.; SIEBELS, M.: "High power (80 W) potassium-titanyl-phosphate laser vaporization of the prostate in 66 high risk patients". *J. Urol.*, 173: 158, 2005.
8. SANDHU, J.S.; NG, C.K.; GONZALEZ, R.R. y cols.: "Photoselective laser vaporization prostatectomy in men receiving anticoagulants". *J. Endourol.*, 19: 1196, 2005.
9. VOLKAN, T.; IHSAN, T.A.; YILMAZ, O. y cols.: "Short term outcomes of high power (80 W) potassium-titanyl-phosphate laser vaporization of the prostate". *Eur. Urol.*, 48: 608, 2005.
10. KAPLAN, S.A.: "Expanding the role of photoselective vaporization of the prostate". *Rev. Urol.*, 8: 3, 2006.
- \*11. MALEK, R.S.; KUNTZMAN, R.S.; BARRETT, D.M.: "Photoselective potassium-titanyl-phosphate laser vaporization of the benign obstructive prostate: Observations on long-term outcomes". *J. Urol.*, 174: 1344, 2005.
12. KUNTZ, R.M.: "Current role of lasers in the treatment of benign prostatic hyperplasia (BPH)". *Eur. Urol.*, 49: 961, 2006.
13. BOUCHIER-HAYES, D.M.; ANDERSON, P.; VAN APPLIEDORN, S.: "KTP laser versus transurethral resection: early results of a randomized trial". *J. Endourol.*, 20: 580, 2006.
14. TE, A.E.: "Current state of the art photoselective vaporization prostatectomy: Laser therapy for benign prostatic hyperplasia". *Prostate Cancer Prostatic. Dis.*, 210: 2, 2007.