

## UROLOGÍA EN IMÁGENES

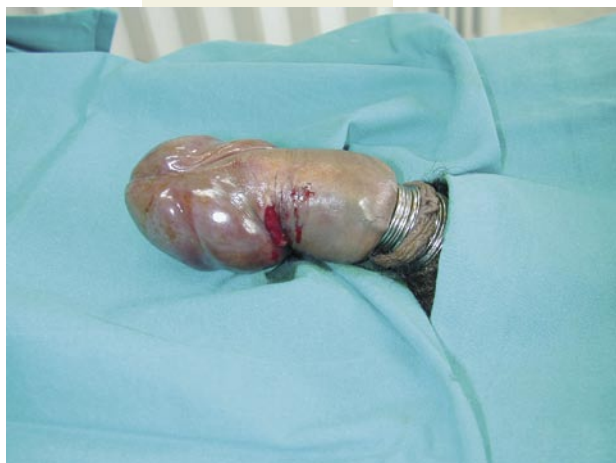## "ATRAPAMIENTO PENEANO POR ANILLOS METÁLICOS"

I. Rodríguez Gómez, L. Alvarez Castelo, J. Rodríguez-Rivera García, V. Chantada Abal, D. López García y M. González Martín.


Servicio de Urología. Complejo Hospitalario Universitario Juan Canalejo. La Coruña. España.

La presencia de cuerpos extraños a nivel genital supone una situación relativamente infrecuente en la práctica clínica urológica, pero que exige en ocasiones el uso de un arsenal terapéutico poco habitual.

**CASO 1.** Paciente varón de 27 años que acude al Servicio de Urgencias de nuestro Hospital por presentar importante edema peneano y lesión incisa en cobertura cutánea, provocado por atrapamiento fálico por 7 anillos metálicos sobre base peneana como mecanismo para conseguir



CASO 1.



CASO 1.

mantenimiento prolongado de la erección. La evolución del cuadro es de aproximadamente 4 horas.

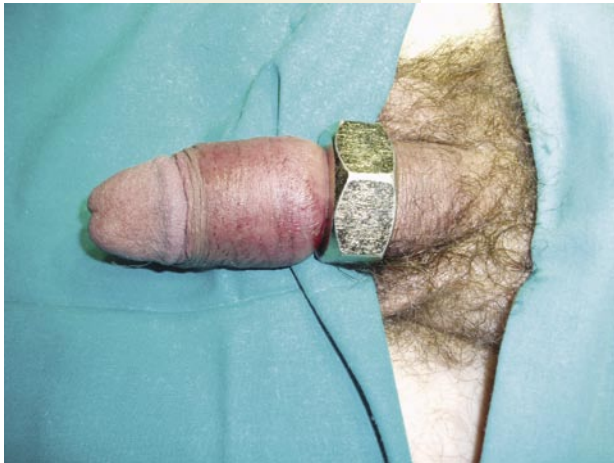Ante esta situación se procede a corte de los anillos con tijera metálica, logrando la liberación peneana. Posteriormente, la función eréctil fue completamente normal.

Correspondencia

I. Rodríguez Gómez  
Servicio de Urología  
Complejo Hospitalario Universitario  
Juan Canalejo.  
La Coruña. (España).  
urogomez@hotmail.com

## UROLOGÍA EN IMÁGENES

**CASO 2.** Paciente de 56 años que presenta atrapamiento fálico por introducción del mismo en



el orificio de una tuerca de gran diámetro y grosor.

Para la liberación del mismo se requiere el uso de una sierra eléctrica para material metálico, con lubricación con agua para evitar quemaduras cutáneas y protección con lámina metálica de seguridad. No se registraron complicaciones ni secundarismos importantes.

*IMÁGENES DEL CASO 2.*

