

Casos Clínicos

Arch. Esp. Urol. 2009; 62 (2): 141-144

METÁSTASIS ÚNICA EN PRÓSTATA DE CARCINOMA MICROCÍTICO PULMONAR

*Isabel González Yañez¹, M^º Eva Pérez López, José
Ángel Rodríguez López², M^º Dolores Arias Santos³,
Jesús García Gómez y Jesús García Mata.*

*Servicio de Oncología Médica y Servicio de Anatomía
Patológica³. Complejo Hospitalario de Ourense.
Unidad de Oncología Médica¹ y Unidad de Anatomía
Patológica². Hospital Comarcal de Valdeorras. Ourense.
España.*



CORRESPONDENCIA

M^º Eva Pérez López
Servicio de Oncología Médica
Complejo Hospitalario de Ourense
Ramón Puga, 52-54
32005 Ourense. (España).

mevaplo@hotmail.com
maria.eva.perez.lopez@sergas.es

Trabajo recibido: 13 de octubre 2008.

Resumen.- *OBJETIVO: Diferenciar dos entidades infrecuentes, carcinoma prostático de células pequeñas y metástasis prostática de tumor pulmonar de células pequeñas.*

MÉTODOS/RESULTADOS: Presentamos un caso de carcinoma pulmonar microcítico con una metástasis única extrapulmonar en la próstata, no descrito anteriormente.

CONCLUSIONES: Los hallazgos clínicos y radiológicos si existen, y las técnicas de inmunohistoquímica permiten el diagnóstico diferencial.

Palabras clave: *Carcinoma de células pequeñas. Metástasis prostática. Carcinoma microcítico.*

Summary.- *OBJECTIVE: To make the difference between two uncommon entities, small cell prostate carcinoma and prostatic metastasis of small cell lung cancer.*

METHODS/RESULTS: We describe a case of single extrapulmonary metastasis in the prostate from small lung carcinoma.

CONCLUSION: Clinical and radiographic findings and immunohistochemistry allow differential diagnosis.

Keywords: *Small cell carcinoma. Prostate metastases. Oat-cell carcinoma.*

INTRODUCCIÓN

La afectación neoplásica de la próstata se produce fundamentalmente por tumores primarios originados en la misma glándula. El adenocarcinoma representa el 95% de todos los casos, mientras que el carcinoma de células pequeñas, el carcinoma escamoso y el de células transicionales tienen una incidencia menor del 2% respectivamente. Igualmente, las metástasis prostáticas de un tumor sólido son extremadamente raras y su hallazgo anecdótico.

Los tumores de células pequeñas pulmonares, microcíticos u "oat-cell" presentan generalmente un curso agresivo y, una gran capacidad de diseminación a distancia siendo la vía de propagación principal la hematogena. Cualquier órgano puede ser diana potencial de las células malignas, pero su apetencia es mayor por el mismo pulmón, la pleura, el hígado, el hueso, las suprarrenales y el sistema nervioso central (SNC). La aparición de una metástasis única prostática, sin enfermedad visceral u ósea es un hecho no descrito en la literatura revisada. Es difícil de diferenciar del carcinoma microcítico primario de la glándula, haciéndose fundamentalmente en un contexto clínico y con la ayuda de la inmunohistoquímica en la pieza de biopsia.

Aportamos el caso de un paciente diagnosticado de un tumor de células pequeñas pulmonar con una metástasis única en la próstata, su tratamiento, obteniendo una respuesta completa prostática por biopsia, y su evolución clínica.

CASO CLÍNICO

Paciente de 64 años sin alergias medicamentosas conocidas, que presentaba los siguientes antecedentes personales: síndrome prostático con antígeno prostático específico (PSA) normal, Fibrilación auricular paroxística recidivante y cólicos nefríticos de repetición. Era fumador de más de 20 paquetes /año.

En enero de 2007 consulta en el servicio de urgencias del hospital de referencia por un cuadro clínico de dolor lumbar (similar a episodios previos de cólicos renales) y fibrilación auricular rápida. En la radiografía de tórax se observa una imagen de condensación en el lóbulo inferior derecho con broncograma aéreo y ensanchamiento mediastínico. Se completa el estudio con la realización de una Tomografía Axial Computerizada (TAC) torácica que detecta una masa en la localización anteriormente descrita con una adenopatía subcarinal patológica y derrame pleural ipsilateral de escasa cuantía. La broncoscopia que se realizó seguidamente visualiza una protusión en el bronquio principal izquierdo. La biopsia tomada fue diagnóstica de "carcinoma de células pequeñas pulmonar".

Antes de la prescripción del tratamiento quimioterápico específico se completó el estudio de extensión de la enfermedad: Resonancia nuclear magnética cerebral normal, Gammagrafía ósea (GGO) normal y marcadores tumorales, resultando únicamente elevado el Antígeno Prostático Específico (PSA)= (14.9). Se procedió entonces a la realización de una biopsia prostática en febrero de 2007 que observaba la afectación de una de las tres muestras del lóbulo derecho prostático, cuya histología era "Carcinoma indiferenciado de células pequeñas compatible con metástasis de tumor pulmonar"; el lóbulo izquierdo era normal (Figuras 1 y 2).

En ese mismo mes se inició terapia con Carboplatino y Etopósido, recibiendo 6 ciclos del mismo, hasta junio de 2007, combinándose el 4º y 5º ciclos con Radioterapia con intención radical sobre la masa pulmonar y el mediastino. En Marzo de 2007 se observa una disminución de PSA (10.5). La toxicidad fue aceptable presentando esofagitis grado I y neumonitis grado I. Tras la finalización del tratamiento se iniciaron revisiones.

En diciembre de 2007 es valorado de nuevo en el servicio de urología, detectándose un nuevo aumento de PSA (14.6), por lo que se realiza nueva biopsia prostática dirigida por ecografía. Dicha biopsia fue negativa para malignidad.

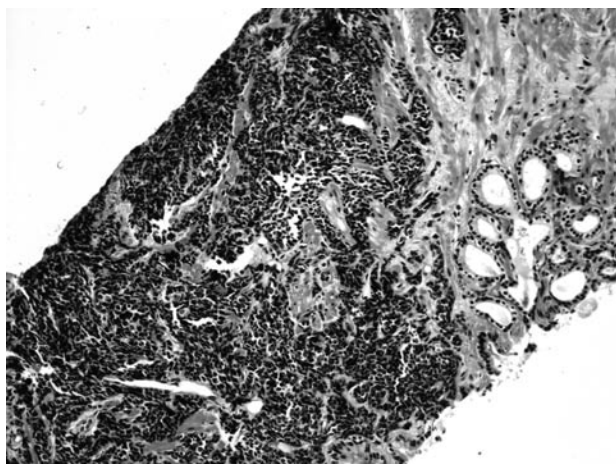


FIGURA 1. Imagen próstata.
Infiltración difusa. Tumor densamente celular con núcleos muy hiper cromáticos con citoplasmas inaparentes.
20x (h&h).

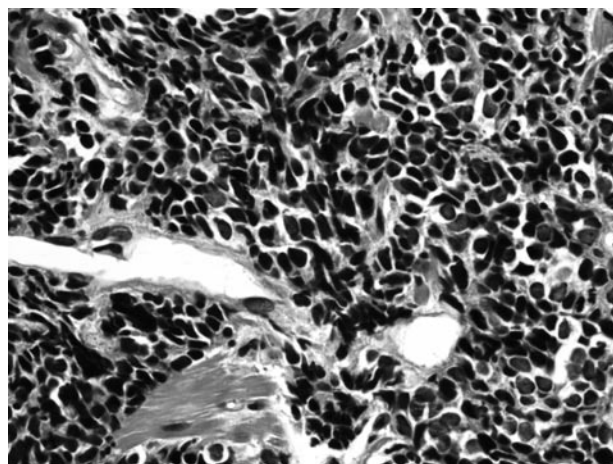


FIGURA 2. Imagen próstata.
Característica celularidad de tumor indiferenciado de células pequeñas. Gran densidad celular con fenómenos de ruptura de núcleos y arrastrado cromatínico. 40x (h&h).

En la TAC de reevaluación de Febrero de 2008 se visualiza nódulos en glándula suprarrenal derecha e izquierda. Se completa el estudio con Resonancia Nuclear Magnética (RNM) que confirma progresión de la enfermedad en suprarrenales, riñones, páncreas y vértebras dorsales D11 y D12. En la analítica se observa una insuficiencia renal aguda (Creatinina: 3.4) secundaria a ureterohidronefrosis bilateral. Tras nefrostomía percutánea derecha que mejora la funcionalidad renal se inicia 2ª línea de quimioterapia con Topotecán, objetivándose progresión en páncreas, suprarrenales, ambos riñones y pared abdominal tras tres ciclos. En agosto de 2008 se emprende nueva línea de tratamiento con epirrubicina. En última TAC de reevaluación (Octubre de 2008) se evidencia desaparición de las lesiones metastásicas en pulmón y pleura, con regresión de la enfermedad en el resto de las localizaciones. Los niveles de PSA se encuentran en el rango de la normalidad.

DISCUSIÓN

El carcinoma de células pequeñas prostático pertenece al 5% de las neoplasias diferentes al adenocarcinoma común de los acinos prostáticos. Es muy infrecuente, existiendo menos de 200 casos descritos en la literatura. De la misma forma que en otras localizaciones, tiene un alto potencial maligno y puede producir síndromes paraneoplásicos de secreción hormonal ectópica (síndrome de Cushing, síndrome de Eaton-Lambert) (1).

Por otro lado, el cáncer de pulmón es la primera causa de muerte por neoplasia en varones. La variedad histológica de célula pequeña, microcítico, en células de avena u "oat-cell" constituye la de mayor agresividad. Los pacientes afectados por este tumor pulmonar alcanzan una supervivencia libre de progresión de aproxima-

damente 5 meses, y una supervivencia global de casi 10 meses. Pueden enviar metástasis a cualquier órgano, pero su apetencia es mayor por el mismo pulmón, la pleura, el hígado, el hueso, las suprarrenales y el SNC. La aparición de una metástasis única prostática extratorácica, como el caso aquí descrito, sin enfermedad visceral u ósea, es un hecho no descrito en la literatura revisada (2, 3).

Las neoplasias de células pequeñas extrapulmonares pueden presentarse como enfermedad confinada al órgano (los más comunes el tracto gastrointestinal y el cérvix uterino) o como enfermedad diseminada (2). La supervivencia libre de progresión es de alrededor de 7 meses, y la supervivencia global logra hasta 32 meses. Aunque las cifras resulten desalentadoras, constituye una de las diferencias con el tumor de origen pulmonar. Presentan además menor porcentaje de metástasis en SNC y, se observa menos proporción de fumadores entre los pacientes afectados (3). El tumor de células pequeñas prostático tiene un gran potencial de diseminación. En el momento del diagnóstico es habitual encontrar una gran masa prostática y la presencia de metástasis debido al gran potencial de diseminación y rápido crecimiento del tumor (1). En el caso que describimos la afectación neoplásica prostática (metastásica, no primaria) sólo se describía en una de las tres muestras del lóbulo derecho obtenidas por biopsia. El manejo terapéutico del carcinoma de células pequeñas prostático no difiere cuando la enfermedad es metastásica de debut, del tumor originario en el árbol respiratorio. Si la enfermedad está confinada a la próstata la cirugía y/o radioterapia son mandatorias (4).

Según algunos autores inicialmente puede haber elevación de Lactato dehidrogenasa (LDH) y disminución de albúmina en suero, pudiendo ser factores pronósticos

(5). Histológicamente la mayoría presentan diferenciación neuroendocrina que, puede ponerse de manifiesto mediante un estudio inmunohistoquímico. La Enolasa Neuronal Específica (NSE) generalmente es positiva; sin embargo el PSA sólo suele presentar reactividad en los casos en los que coexiste con un adenocarcinoma y por lo tanto se debe incluir también la terapia hormonal (1). En nuestro paciente la NSE era negativa, y no se añadió bloqueo hormonal cuando se evidenció una nueva elevación de PSA tras la quimioterapia al resultar la biopsia negativa para malignidad. Se confirmó además respuesta a la 3ª línea de quimioterapia con la normalización de PSA.

Todas estas divergencias, junto a la existencia de un carcinoma pulmonar ya conocido nos permitieron realizar el diagnóstico de una metástasis prostática del mismo, (nunca descrita anteriormente en la literatura como metástasis única extrapulmonar) haciendo el diagnóstico diferencial con el tumor de células pequeñas prostático (6).

En los casos de difícil filiación es fundamental la inmunohistoquímica. Tanto en el origen primario prostático como en el carcinoma metastático de origen pulmonar, existe reactividad frente a la citoqueratina CAM 5.2 y la NSE; en el primer caso, sin embargo existe negatividad de TTF-1 (factor de transcripción tiroideo y pulmonar), que es positivo en el segundo (1).

CONCLUSIÓN

En resumen, la neoplasia primaria de células pequeñas prostática es una entidad muy infrecuente; pero la afectación metastásica extrapulmonar única de dicha glándula es todavía más rara, no habiendo sido reportada hasta la actualidad. El diagnóstico diferencial en nuestro caso ha sido fácil debido a la existencia de un cáncer pulmonar conocido. En los casos de dificultad debe procederse a determinaciones inmunohistoquímicas. Aunque el pronóstico en ambos casos parece malo, de tratarse de una enfermedad metastásica es incluso desalentador.

BIBLIOGRAFÍA y LECTURAS RECOMENDADAS (*lectura de interés y ** lectura fundamental)

- **1. Alapont JM, Montaner MJ, Pontones JL et al: Carcinoma Prostático de Células Pequeñas. *Actas Urológicas Españolas* 2002; 26(8):585-88.
- **2. Rodríguez Martínez JJ, Herreros Villaraiz M, Pérez García FJ et al. Hemorragia suprarrenal como primera manifestación de un Carcinoma Pulmonar de Células Pequeñas. *Arch Esp Urol* 2000; 53:726-30.
- *3. Lee SS, Lee JL, Ryu MH et al: Extrapulmonary small cell carcinoma: single center experience with 61 patients. *Acta Oncol* 2007; 46:846-51.
- *4. Cicin I, Karagol H, Uzunoglu S et al: Extrapulmonary small-cell carcinoma compared with small-cell lung carcinoma: a retrospective single center study. *Cancer* 2007; 110:1068-76.
5. Yildirim Y, Akcay Y, Ozyilkan O, Celasun B. Prostate small cell carcinoma and skin metastases: A rare entity. *medical principles and practice* 2008;17:250-2.
- **6. Spiess PE, Pettaway CA, Vakar-Lopez F et al. Treatment outcomes of small cell carcinoma of the prostate. *Cancer*. 2007;110:1729-37.
7. Yamamoto N, Kinoshita H, Inoue T et al. Small cell carcinoma of the prostate: a case report. *Hinyokika Kyo* 2007;53:665-9.