

UROPATÍA OBSTRUCTIVA BILATERAL COMO FORMA DE PRESENTACIÓN DE LINFOMA VESICAL PRIMARIO

David Hernández Alcaraz, Jose A Gómez Pascual, Jorge Soler Martínez, Raúl Vozmediano Chicharro, Pedro Morales Jiménez, Eloy Vivas Vargas y Víctor Baena González.

Servicio de Urología. Hospital Regional Universitario Carlos Haya. Málaga. España.

Resumen.- OBJETIVO: Dar a conocer un caso de presentación atípica de linfoma vesical primario tratado en nuestro hospital, así como revisar la bibliografía de este tipo de tumores, que representan el 0.2% de los tumores vesicales, siendo su forma de presentación más frecuente la hematuria macroscópica con coágulos.

MÉTODOS: Presentamos el caso de un varón de 83 años, que acudió a Urgencias por oligoanuria de 48h de evolución, en el que se diagnosticó un tumor vesical.



CORRESPONDENCIA

David Hernández Alcaraz.
Servicio de Urología
Hospital Civil.
Plaza de Hospital Civil s/n.
29009 Málaga. (España).
davidhauro@hotmail.com

Trabajo recibido: 27 de febrero 2009.

RESULTADO: La anatomía patológica resulto ser un linfoma vesical primario de células B.

CONCLUSIONES: El linfoma vesical primario es una entidad poco frecuente, que cursa de forma indistinguible a otros tumores vesicales, presentando una buena respuesta al tratamiento con quimioterapia.

Palabras clave: Tumor vesical. Uropatía obstructiva. Linfoma vesical.

Summary.- OBJECTIVE: We report the event of an atypical presentation of primary bladder lymphoma, treated in our hospital, and review the literature of such tumors, representing 0,2% of bladder tumors, being macroscopic hematuria with clots the most frequent reason for patient consultation.

METHODS: We report the case of an 83 years old man who went to the emergency room because of oligoanuria of 48 hours of evolution. He was diagnosed of bladder tumor.

RESULTS: The pathology turned out to be a primary bladder lymphoma cell B.

CONCLUSIONS: Primary bladder lymphoma is a rare entity that presents a similar behaviour to other bladder tumors, having a good response to treatment with chemotherapy.

Keywords: Bladder tumor. Obstructive uropathy. Bladder lymphoma.

INTRODUCCIÓN

Los linfomas son tumores malignos que se originan en el tejido linfoideo, localizado en los ganglios linfáticos y en los distintos órganos del ser humano. Los linfomas pueden ser primarios, cuando afectan en primer lugar a un órgano determinado; o secundarios, si esta afectación es por extensión de los primarios.

Los linfomas primarios de vejiga, se originan a partir del tejido linfoide asociado a mucosas.

CASO CLÍNICO

Presentamos el caso clínico de un varón de 83 años hipertenso, que acude a los servicios de urgencias de nuestro Hospital por oligoanuria y deterioro del estado general de 48 h de evolución. Previamente no refería clínica miccional alguna. Se procede a sondaje vesical sin obtener diuresis significativa. En la analítica de sangre realizada se objetiva una elevación de creatinina de 10 mg/dl y de potasio en torno a 6.9.

Se realiza ecografía abdominal, determinando engrosamiento parietal a nivel de trigono, y uropatía obstructiva bilateral con dilatación renal grado III/IV bilateral; por lo que se procede a realización de cistoscopia e intento de colocación de doble J.

En el examen de la vejiga, se aprecia gran masa vesical, que rechaza orificios ureterales lateralmente, siendo imposible la cateterización ureteral, por lo que se realiza nefrostomía percutánea bilateral.

Una vez establecido el diagnóstico y estabilizado el paciente, se realiza resección transuretral de la masa vesical con una evolución postoperatoria sin incidencias.

La Anatomía Patológica fue informada como Linfoma no Hodgkin B difuso de células grandes, con los marcadores CD45+, CD20+, CD79a+, CD10+, CD3-, CD45RO, BCL2-, CD30-, ALK-, Vicentina+, AE1-AE3- (Figura 1).

Tras los resultados obtenidos se realizó estudio de extensión, con TAC torácico, abdominal y pelviano, determinando únicamente engrosamiento difuso de la pared vesical (Figura 2), sin afectación a otro nivel. Esta ausencia de enfermedad en otra localización fue lo que llevó al diagnóstico de linfoma vesical primario.

Tras el diagnóstico de confirmación se comenzó con quimioterapia tipo CHOP (ciclofosfamida, doxorubicina, vincristina y prednisona), desapareciendo la uropatía obstructiva como hallazgo más relevante. El enfermo actualmente se encuentra libre de enfermedad tras 14 meses de seguimiento.

COMENTARIOS

La primera descripción de este tipo de tumores data de 1985, y fue realizada por Eve y Chaffey (1). Los linfomas vesicales son responsables del 0.2 % de los tumores primarios de vejiga y del 1.8 % de los secundarios (2).

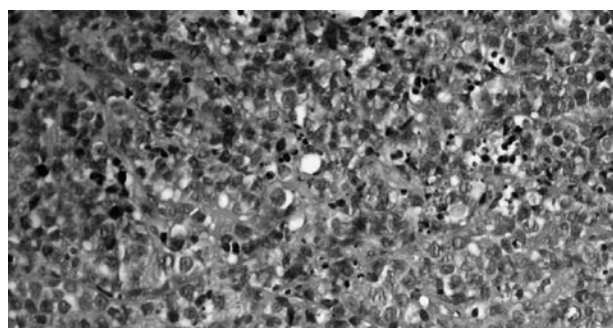


FIGURA 1. Resultado anatomopatológico, en el que puede observarse el infiltrado linfocitario.

Pueden clasificarse, desde el punto de vista clínico, en primarios (originados en la vejiga) y secundarios (el linfoma afecta a la vejiga en su proceso de diseminación por múltiples órganos).

Afectan fundamentalmente a mujeres mayores de 60 años de raza caucásica con una relación 3:1 sobre los hombres. Pueden asociarse en el 50 % de los casos a cistitis crónicas (3,4).

La forma de presentación y sus características radiológicas son indistinguibles de los tumores vesicales uroteliales, siendo necesarios para su diagnóstico muestras histopatológicas, y técnicas inmunohistoquímicas y de biología molecular (5). En el 77% de los casos, suelen cursar en forma de hematuria macroscópica de distinta intensidad, asociada a polaquiuria y disuria. En los linfomas vesicales primarios la forma de presentación de uropatía obstructiva es rara, ya que no suelen afectar a los orificios ureterales (6). En los linfomas secundarios de vejiga, esta forma de presentación es más frecuente (17.2 %); ocurre en estadios avanzados de la enfermedad, y puede darse por compresión extrínseca de la vía urinaria cuando se localiza a nivel de trigono, o bien por adenopatías localizadas a nivel de la pelvis menor (7).

El aspecto macroscópico de esta entidad muestra masas sólidas submucosas, multinodulares, raramente ulceradas. La histología más frecuentemente descrita es difusa, de células largas, y linfocítica pequeña, con inmunohistoquímica compatible con estirpe B (4).

El tratamiento quirúrgico sólo está justificado para obtener una mayor seguridad en el diagnóstico histológico. Dado que el tumor es muy sensible a quimioterapia y radioterapia, la radioterapia externa, estaría indicada en el tumor localizado y órgano confinado, sola o adyuvante a la cirugía no agresiva; aunque la remisión

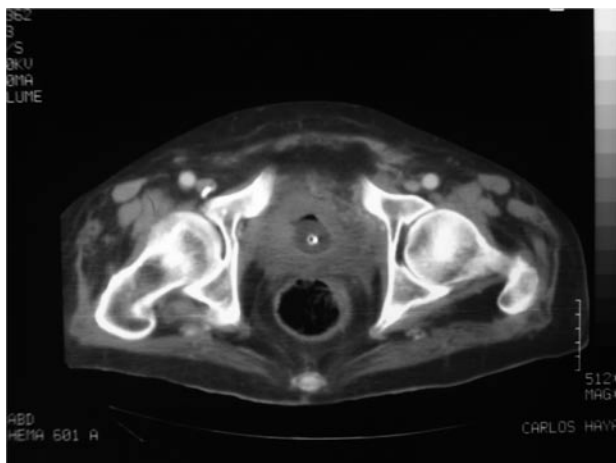


FIGURA 2. Se observa engrosamiento parietal vesical.

clínica únicamente se consigue con un tratamiento con poli-quimioterapia (7,8). Actualmente se utiliza quimioterapia de tipo CHOP (ciclofosfamida, doxorubicina, vincristina y prednisona), junto a anticuerpos antiCD20 (5).

El pronóstico de los linfomas vesicales primarios es mejor que el de los secundarios de forma general, ya que se encuentran órgano confinados. La supervivencia es del 50 % a los 5 años (5, 7).

CONCLUSIONES

El linfoma vesical primario es una entidad poco frecuente, que cursa de forma indistinguible a otros tumores vesicales. Suele tener muy buena respuesta a la quimioterapia. El pronóstico suele ser bueno, en comparación a formas diseminadas de la enfermedad.

BIBLIOGRAFÍA y LECTURAS RECOMENDADAS (*lectura de interés y **lectura fundamental)

- **1. Khaitan A, Gupta NP, Goel A, et al. Primary non-Hodgkin's lymphoma of urinary bladder. Report of a case and review of the literature. *Urol Int*, 2004; 72:82-84.
2. Antunes AA, Nesrallah LJ, Srougi M. Non-Hodgkin lymphoma of the bladder. *Int Braz J Urol*, 2004; 30: 6.
- **3. Jaudah Al-Maghrabi, MD, Suzanne Kamel-Reid PhD, Michael Jewett MD, et al. Primary low-grade B-Cell lymphoma of mucosa-associated lymphoid tissue type arising in the urinary bladder. *Archives of Pathology and Laboratory Medicine*, 2001; 125: 332-336.
- *4. Álvarez Álvarez C, Vieites Pérez-Quintela B, Pesqueira Santiago D, et al. Linfoma no Hodgkin B de célula grande primario de vejiga. *Actas Urol Esp*, 2005; 29 (9): 902-904.
5. Sharma A, Singh AB. Primary lymphoma of urinary bladder: report of an unusual case and literature review. *The Internet Journal of Urology*, 2002; 1: 1.
- *6. García Ligeró J, Navas Pastor J, García García A, et al. Tumor transicional intraureterocele sincrónico a tumor ureteral contralateral: uropatía obstructiva en enfermedad panurotelial. *Arch. Esp. Urol.*, 2002; 55, 4 :443-446.
- *7. Martín Laborda y Bergasa F, Lozano Lozano D, Gil Fernández JJ, et al. Linfoma no Hodgkin y aparato urinario. A propósito de un caso. *Actas Urol Esp*, 2005; 29 (4): 427-432.
- **8. Manoj Monga MD, Lamia L, Gabal-Shehab MD, et al. Primary lymphoma of the bladder. *Infect Urol*, 2000; 13(3):82-84.