

UROLOGÍA EN IMÁGENES

Arch. Esp. Urol. 2009; 62 (3): 248-249

"DIVERTÍCULO CALICIAL"

Daniel López García, José Manuel Janeiro Pais, Pastor Casas Agudo, Juan González Dacal, Sara Martínez Breijo y Marcelino González Martín.

Servicio de Urología. Hospital Juan Canalejo. La Coruña. España.

Presentamos el caso de una paciente de 61 años sin antecedentes personales de interés que acude al urólogo por episodios de dolor tipo cólico en fosa renal izquierda durante los últimos 6 meses e infecciones urinarias de repetición más recientemente.


Aportaba en la primera consulta una radiografía simple de abdomen en la que se aprecian litiasis renales izquierdas (Figuras 1 y 2)

Se realiza una urografía intravenosa que demuestra un divertículo de unos 2 cm., de cuello estrecho, en el cáliz superior del riñón izquierdo, habitado por múltiples calculillos (Figuras 3 y 4)

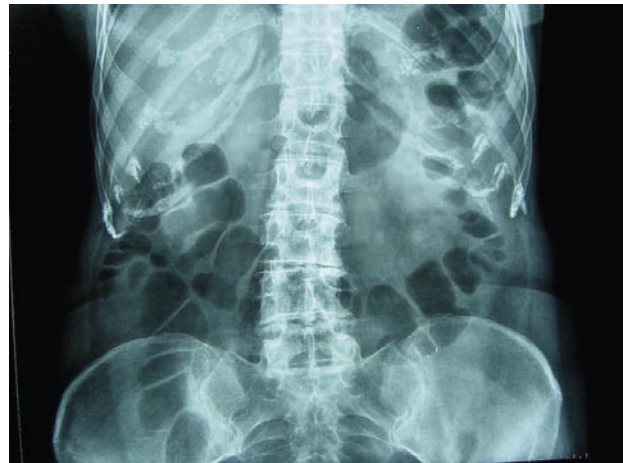

FIGURA 1. Radiografía simple de abdomen: litiasis renales izquierdas.

CORRESPONDENCIA


 Daniel López García
 Servicio de Urología
 Hospital Juan Canalejo Planta 11
 Xubias de Arriba, 84
 15006 La Coruña. (España).

delnilopez@hotmail.com

Tras discutir el caso en sesión clínica, se decide llevar a cabo una nefrectomía polar superior para incluir el divertículo en la pieza de resección.

La paciente recibe el alta hospitalaria el cuarto día postoperatorio, encontrándose asintomática. En las dos primeras consultas de revisión no refirió clínica compatible con cólico ni con infección.

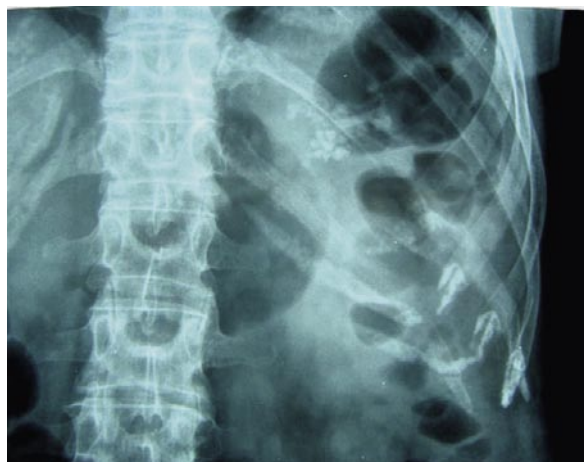


FIGURA 2. Radiografía simple de abdomen (detalle): litiasis renales izquierdas.

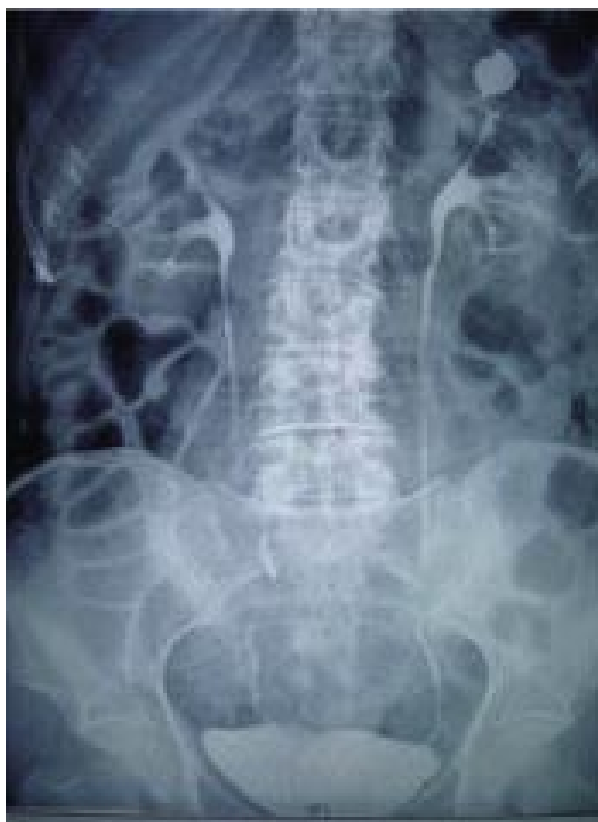

FIGURA 3. Urografía intravenosa: divertículo calicial en polo superior del riñón izquierdo.

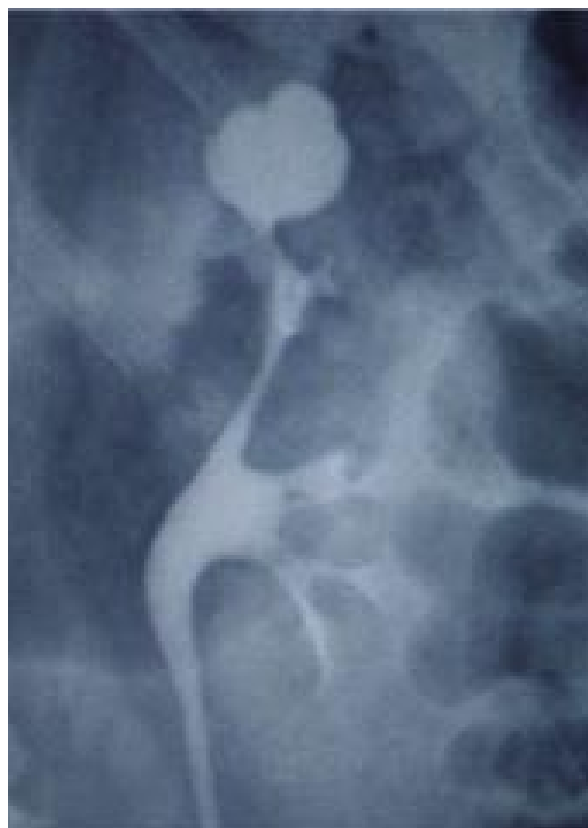

FIGURA 4. Divertículo calicial: detalle.