

UROLOGÍA EN IMÁGENES

Arch. Esp. Urol. 2009; 62 (3): 250-251

“PSEUDOTUMOR FIBROSO DE CORDÓN ESPERMÁTICO. UNA ENTIDAD INFRECUENTE”

Francisco Javier Torres Gómez, Pilar Fernández Machín, Rocío González Rodríguez¹ y Antonia Martínez Moyano¹.

Servicio de Urología. TEAP¹. Hospital de Alta Resolución de Utrera. Sevilla. España.

Nunca dejarán de sorprendernos las imágenes que cada día de práctica clínica nos regala la Urología.

Si bien a priori podemos pensar que se trata de un sistema orgánico breve en el que la patología se ciñe a determinados diagnósticos previsibles

y por todos conocidos, la realidad es bien distinta, y prueba de ello son los múltiples casos publicados en esta sección.

Con el lema de “con una imagen basta”, presentamos un caso de pseudotumor fibroso de cordón espermático el cual, debido a sus caracte-

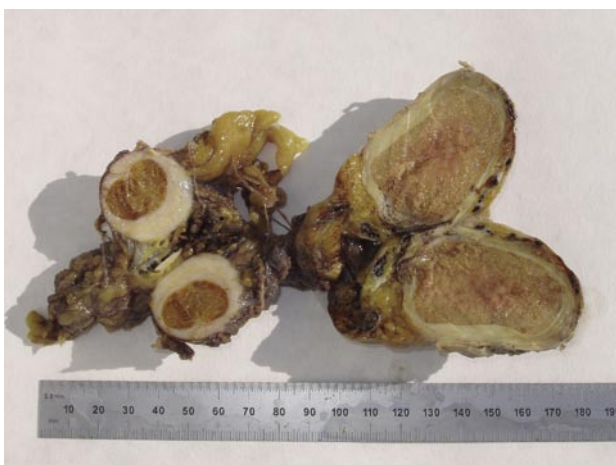

FIGURA 1. Imagen macroscópica.

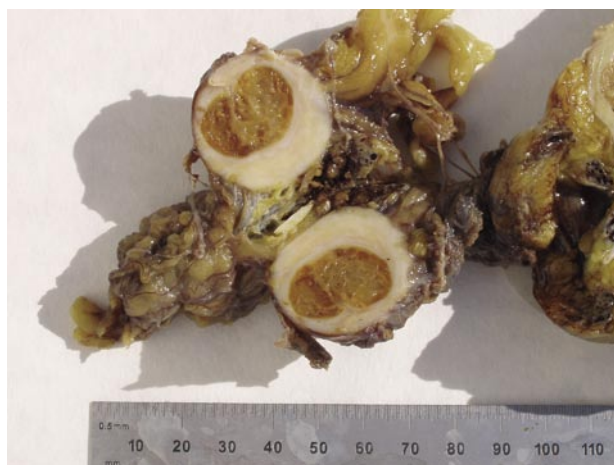

FIGURA 2. Imagen macroscópica: Detalle.

rísticas macroscópicas, nos hace sonreír pues muestra rasgos que recuerdan a los de un huevo de gallina bidiseccionado.

El estudio histológico permitirá filiar esta entidad y descartar procesos de mayor entidad con los que en un principio se podría confundir tanto a nivel de estudios de imagen como en el mismo quirófano.

El paciente tenía 78 años y una masa inguinal derecha de 2,2 cm. de dimensiones máximas.

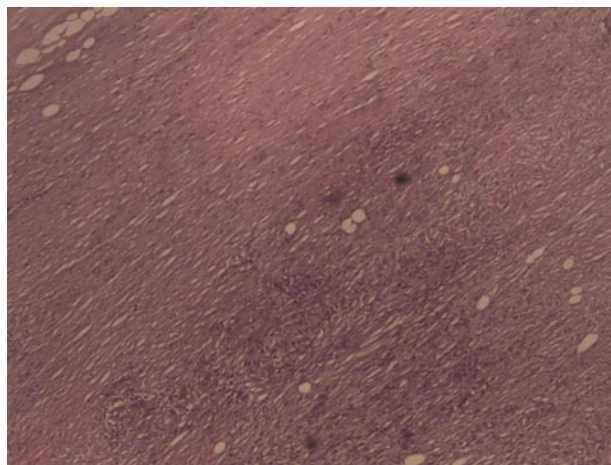


FIGURA 3. Imagen histológica. HE. 10 x.

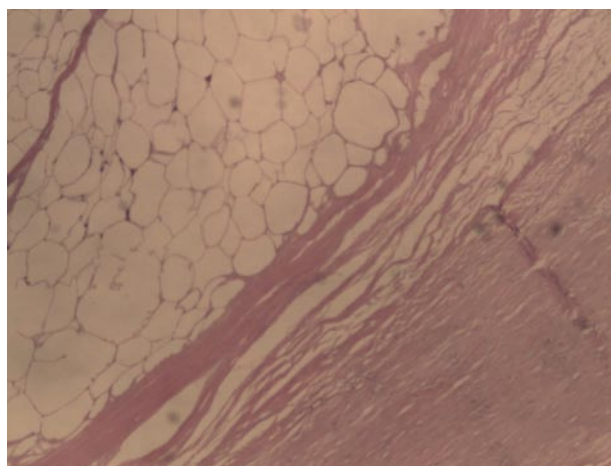


FIGURA 4. Imagen histológica: Core central adiposo. HE. 20x.



CORRESPONDENCIA

Francisco Javier Torres Gómez
Hospital de Alta Resolución de Utrera
(España).

javiertorresgomez@yahoo.es