

UROLOGÍA EN IMÁGENES

Arch. Esp. Urol. 2009; 62 (7): 604

"FÍSTULA PRÓSTATO-RECTAL POST RESECCIÓN TRANSURETRAL DE PRÓSTATA"

Pastor Casas Agudo, José Manuel Janeiro Pais, Juan González Dacal, Marcos Torres Roca, Manuel Ruibal Moldes y Marcelino Gonzalez Matín.

Servicio de Urología. Complejo Hospitalario Universitario La Coruña. La Coruña. España.

Presentamos el caso de un paciente varón de 60 años portador de sonda vesical permanente al que se le realizó resección transuretral de próstata, tras biopsia prostática negativa indicada por PSA de 5,1, presentando en el postoperatorio clínica consistente en eliminación de orina por recto y neumaturia tras retirada de la sonda vesical.

Se realizó enema opaco, confirmando el diagnóstico de sospecha de fístula prostatico-rectal (Figura 1).

En la anatomía patológica se evidenció un adenocarcinoma prostático Gleason VII (III+IV), por lo que fue programado para realización de prostatectomía radical, previa realización de colostomía de descarga. La cirugía se llevó a cabo sin complicaciones, estando pendiente en la actualidad de intervención para reconstrucción de tránsito intestinal.

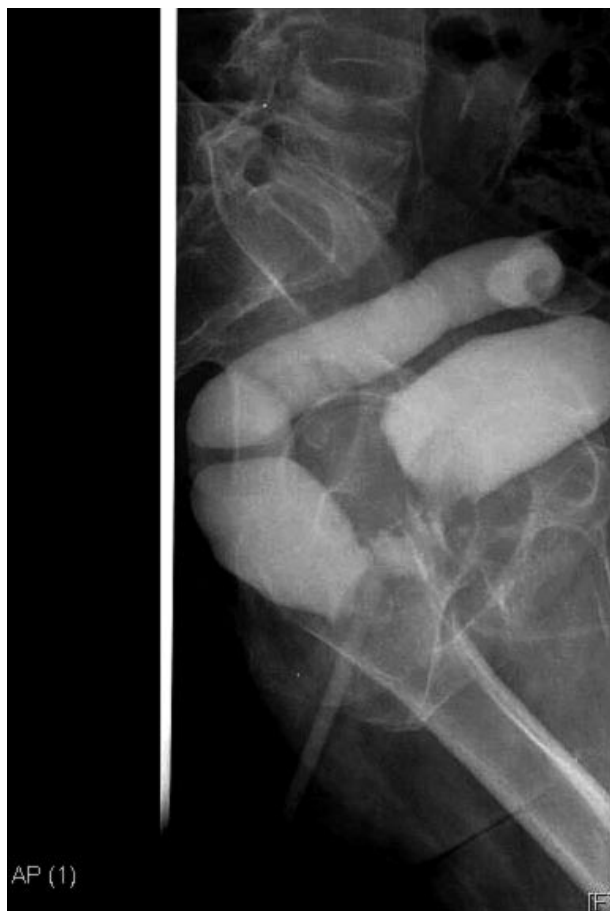


FIGURA 1.



CORRESPONDENCIA

Pastor Casas Agudo
Olmos, 12 - 3º F
15003 La Coruña (España).

pastorcasas@gmail.com

Trabajo recibido: 29 de septiembre 2008.