

LEIOMIOMA DE URETRA MASCULINA. APORTACIÓN DE UN CASO Y REVISIÓN DE LA LITERATURA

Pablo Garrido Abad, Manuel Fernández Arjona, Luis Miguel Herranz Fernández, Jerónimo Muñoz-Delgado Salmerón, Luis Felipe Capote¹.

Departamento de Urología y Departamento de Anatomía Patológica¹. Hospital Nuestra Señora de América. Madrid. España.

Resumen.- OBJETIVOS: Aportamos un nuevo caso de leiomioma uretral (LU) de 5 cm. en un paciente varón de 34 años.

MÉTODO: Es extraordinariamente infrecuente en uretra masculina con tan sólo siete casos descritos en la literatura mundial con anterioridad. La etiología de esta neoplasia benigna es desconocida. Los leiomiomas pueden presentarse en diversas localizaciones dentro del tracto urinario. Cuando aparece en uretra, se puede comportar de forma asintomática, si bien es más frecuente su asociación a sintomatología obstructiva. Su diagnóstico definitivo requiere

de confirmación histopatológica. Dentro del diagnóstico diferencial debemos incluir otras neoplasias intrauretrales.

RESULTADO: Paciente libre de sintomatología obstructiva del tracto urinario inferior tras abordaje quirúrgico endoscópico del LU.

CONCLUSIONES: La indicación y el abordaje quirúrgico dependerán de la localización y el tamaño del tumor. Su pronóstico es excelente tras su excisión quirúrgica.

Palabras clave: Leiomioma. Tracto urinario bajo. Uretra.

Summary.- OBJECTIVES: Case report of a 5 cm. male urethral leiomyoma (UL).

METHOD: UL is extremely rare entity, with only seven cases in the literature. Its etiology is still unknown. Leiomyoma may be present in several locations inside the urinary tract. When located in the urethra it usually produces obstructive symptoms, but also may have asymptomatic behavior. Definitive diagnosis requires histological confirmation. Intraurethral neoplasms must be included in the differential diagnosis.

RESULTS: Patient is free of lower urinary tract symptoms after complete excision of his urethral leiomyoma.

CONCLUSIONS: Indication and surgical approach depend on tumor and size location. Prognostic is excellent after surgical removal.

Keywords: Leiomyoma. Lower urinary tract. Urethra.

INTRODUCCIÓN

Los leiomiomas son tumores benignos mesenquimales derivados del tejido muscular liso. Los leiomiomas pueden presentarse en diversas localizaciones dentro del tracto urinario. Su localización uretral es infrecuente, pero cuando se presenta en uretra, se puede comportar de forma asintomática, si bien es más frecuente su asociación a sintomatología obstructiva.

A continuación se presenta el caso clínico de un paciente varón de 34 años con LU de 5 cms.

CASO CLÍNICO

Varón de 34 años que acudió a la consulta de urología por sintomatología obstructiva de tracto urinario bajo (LUTS), sin otra clínica asociada. La exploración física, incluyendo el tacto rectal, no mostraba alteraciones. La analítica de sangre y la radiografía de abdomen eran



CORRESPONDENCIA

Pablo Garrido Abad
Santiago Bernabeu, 4 - 5º 4
28036 Madrid (España)

pgabad@hotmail.com

Aceptado para publicar: 8 de abril 2009.

normales, sin embargo el análisis de orina mostraba presencia de leucocitos y eritrocitos. En la flujometría se evidenciaba una clara disminución del flujo máximo, y se observaba un defecto de repleción en la uretrorristografía (Figura 1), que se confirmó mediante resonancia nuclear magnética (Sagital T2) como una masa homogénea en la luz uretral prostática (Figura 2).

Se realizó una resección transuretral de una masa lisa y pediculada de unos 5 cm. localizada en la uretra prostática. La evolución postquirúrgica fue excelente. El estudio histológico mostraba típicamente fascículos entrelazados de células fusiformes con moderados/abundantes citoplasmas eosinofílicos y núcleos de localización central sin actividad mitótica. Estos hallazgos confirmaron el diagnóstico de LU (Figuras 3A y 3B).

DISCUSIÓN

Los tumores primarios de uretra son poco frecuentes, siendo la mayoría de ellos malignos. Su variante más frecuente es el carcinoma de células escamosas. En varones, estas lesiones representan el 78% del total, apareciendo principalmente en la uretra bulbomembranosa y peneana. El carcinoma de células transicionales es la segunda neoplasia maligna más frecuente en ambos sexos. En varones, representa el 15% del total de casos y ocurre característicamente en uretra prostática. Tumores benignos no epiteliales tales como: hemangioma, fibroma and leiomioma en la uretra son extremadamente raros (1).

Los leiomiomas son tumores benignos mesenquimales derivados del tejido muscular liso. Su localización uretral es infrecuente, con alrededor de 100 casos descri-

tos en la uretra femenina, pero extremadamente raro en varones, con sólo 7 casos documentados en la literatura mundial. Globalmente, representan el 5% de todos los tumores de uretra, pudiendo aparecer casi en cualquier localización dentro del tracto urinario masculino, siendo el riñón la más frecuente de las mismas.

En 1894, Buttner (2) describió el primer LU. Sin embargo, el primer caso de LU masculina fue descrito por Kollias and Wieland en una serie de 64 tumores de la uretra masculina (3).

No se han identificado factores etiologicos específicos. Sin embargo, el que encontremos una mayor incidencia de estos tumores en el sexo femenino puede hacer pensar en una posible relación con los estrógenos. Recientemente, Silva-Ramos et al. (4) presentaron una revisión donde afirmaban que tan elevadas tasas de incidencia podían estar relacionadas con una mayor frecuencia de revisiones abdominales y pélvicas mediante ecografía. Además, la aparición de LU en varones sanos sugiere una etiología multifactorial (5).

Macroscópicamente el tumor se suele presentar como una masa firme, consistente, con frecuencia sésil o pediculada, de bordes lisos y coloración rosada o (6). El examen histológico muestra células bien delimitadas, rodeadas por una cápsula fibrosa, sin estar adherida a estructuras adyacentes. Se componen de fascículos entrelazados de células fusiformes con citoplasmas eosinofílicos y núcleos de localización central, con escasa o ausente actividad mitótica. Mediante técnicas inmunohistoquímicas se demuestra reactividad difusa por la actina de músculo liso, actina músculo específica, desmina, miosina and vimentina. No expresando CD68, ni proteína S100, cromogranina o sinaptofisina (5,7).

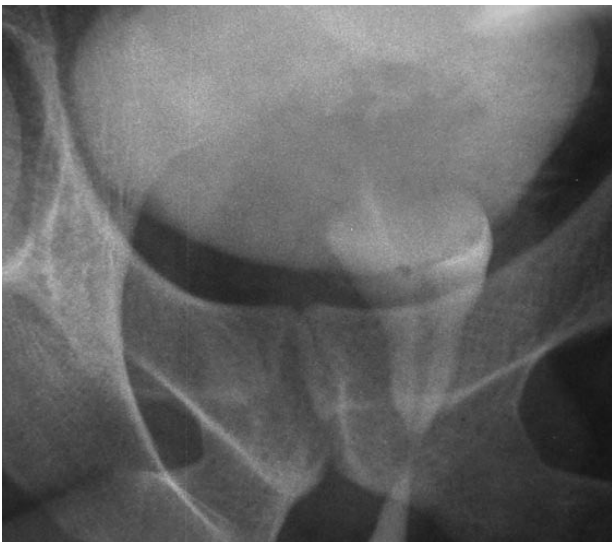

FIGURA 1. Cistouretrorristografía que muestra un defecto de repleción en la uretra prostática.

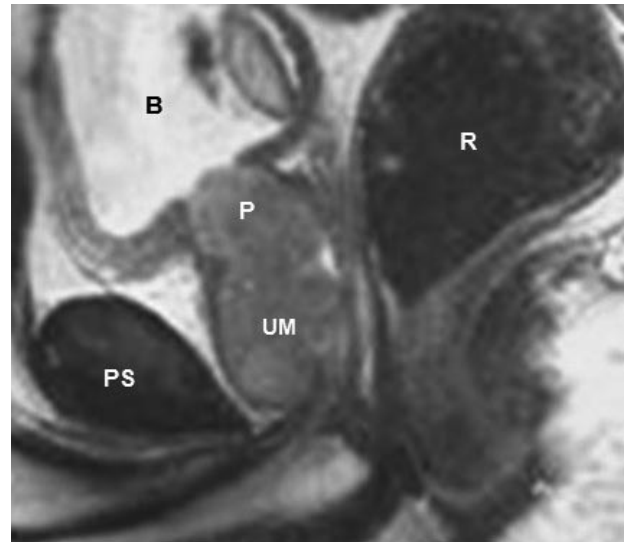

FIGURA 2. Imagen de RMN pélvica (Sagital T2) mostrando una masa homogénea en la luz de la uretra prostática.

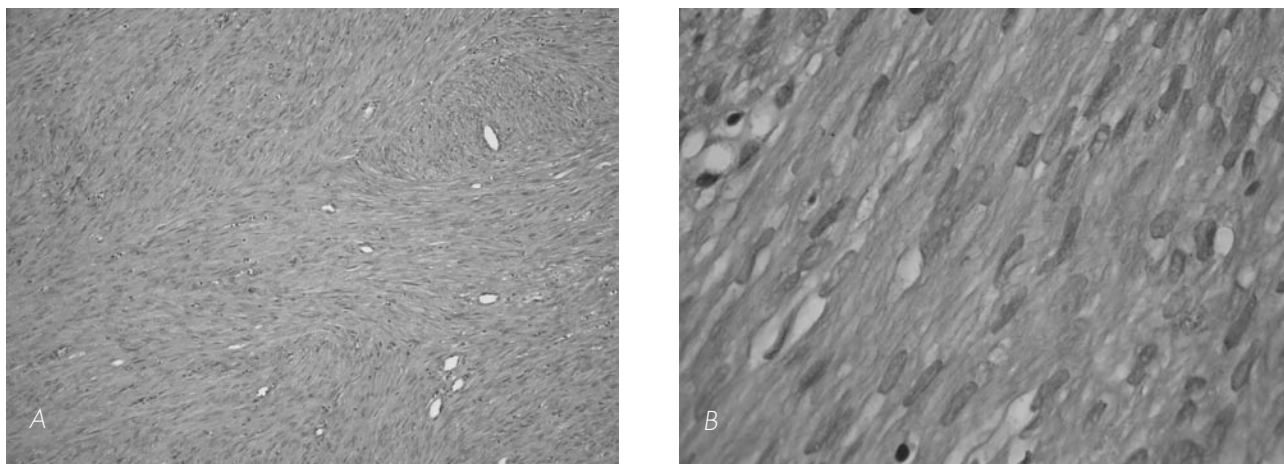


FIGURA 3. El examen histológico muestra células bien delimitadas, rodeadas por una cápsula fibrosa, sin estar adherida a estructuras adyacentes. Se componen de fascículos entrelazados de células fusiformes con citoplasmas eosinofílicos y núcleos de localización central, con escasa o ausente actividad mitótica.

3 A). HE (10x).

3 B). HE (40x).

El LU masculino se puede presentar como una masa asintomática, sobre todo en su localización lateral, o más frecuentemente asociado a sintomatología obstructiva, típicamente en su localización central de la uretra. La localización tumoral es del 72% en la uretra bulbar, 14% en uretra peneana y 14% in uretra prostática. El tamaño medio es de 3.5 cm. (rango 1.0 - 7.5 cm.). La edad media es de 42 años (rango 17-69 años). 5 de los casos se presentaron como masa y los otros 3 como estenosis (8-11) (Tabla I).

Su diagnóstico se realiza mediante exploración física, radiológica, y endoscópica, pero siempre requiriendo una confirmación final histopatológica. Los tumores de uretra distal pueden ser descubiertos mediante la explo-

ración física, sin embargo los tumores localizados en la uretra posterior podrían requerir la realización de una endoscopia, uretrocistografía, ultrasonografía o RMN.

El diagnóstico diferencial debe incluir patologías congénitas, inflamatorias, quísticas y neoplásicas, tales como el divertículo uretral, quiste parauretral, absceso periuretral, ureterocele ectópico, leiomioma vesical, carcinoma uretral, plasmacitoma, sarcoma y linfoma maligno, así como el papiloma uretral y pólopo fibroso (5).

La elección de la técnica quirúrgica dependerá del tamaño tumoral y su localización uretral. La excisión local es frecuentemente el abordaje en las lesiones localizadas en la uretra distal. Sin embargo la resección tran-

TABLA I. REVISIÓN DE CASOS DE LU.

Autores	Edad (años)	Localización	Tamaño (cms.)	Síntoma	Diagnóstico
Ohtani et al (1)	45	Uretra peneana	3.0	Masa	Leiomioma
Pacik et al (9)	51	Uretra bulbar	1.0	Estenosis	Angioleiomioma
Mira et al (8)	48	Uretra bulbar	1.0	Estenosis	Epitelioide leiomioma
Saad et al (5)	37	Uretra bulbar	6.0	Masa	Leiomioma
Saad et al (5)	39	Uretra bulbar	7.5	Masa	Leiomioma
Jalón Monzón (10)	69	Uretra bulbar	1.0	Masa	Angioleiomioma
Seseke et al (11)	17	Uretra bulbar	-	Estenosis	Leiomioma
Caso actual	34	Uretra prostática	5.0	Masa	Leiomioma

suretral ofrece mejores resultados en uretra posterior y bulbar. La excisión completa más uretroplastia termino-terminal puede ser una opción apropiada en tumores proximales de gran tamaño. Las complicaciones de tipo agudo, como la hemorragia severa o el fracaso renal agudo son poco frecuentes y la cirugía urgente no es de elección (5).

El pronóstico tras el tratamiento quirúrgico es excelente. Ninguna recurrencia local, ni afectación metastásica de LU masculino ha sido descrita en la literatura. Sin embargo, debido a que sí que se han descrito en LU femeninos, se recomienda un correcto seguimiento de los pacientes (6).

CONCLUSIONES

El leiomioma uretral es un tumor extremadamente raro en el varón, que siempre hay que tener en cuenta en el diagnóstico diferencial de sintomatología obstructiva del tracto urinario inferior. Su tratamiento es siempre quirúrgico y su pronóstico es excelente.

BIBLIOGRAFÍA y LECTURAS RECOMENDADAS (*lectura de interés y ** lectura fundamental)

- *1. Othani M, Yanagizawa R, Shoji F, Fukutani K, Yokoyama M. Leiomyoma of the male urethra. *Eur Urol*, 1982;8:372-3.
- 2. Buttner. Ein Fall von Myom der Weiblichen urethra. *Z Geburshe Gynak*, 1894;28:135.
- 3. Kollias G, Wieland U, Neoplasmen der männlichen Harnröhre. *Münch med Wschr*.1977;119:1405-6.
- 4. Silva-Ramos M, Masso P, Versos R, Soares J, Pimenta A. Leiomyoma of the bladder. Analysis of a collection of 90 cases. *Actas Urol Esp* 2003;27:581-6.
- **5. Saad AD, Kaouk JH, Kaspar HG, Khaulil RB. Leiomyoma of the urethra: Report of 3 cases of a rare entity. *Int J Surg Pathol* 2003;11: 123-6.
- 6. Kempson R, Fletcher C, Evans H, Hendrickson M, Sibley R. Atlas of tumor pathology. Tumors of the soft tissue. AFIP, 3rd series fascicle.2001; 30:243-5.
- 7. Goldman HB, McAchrán, MacLennan GT. Leiomyoma of the urethra and bladder. *J Urol* 2007;177:1890.
- *8. Mira JL, Fan G. Leiomyoma of the male urethra. A case report and review of the literature. *Arch Pathol Lab Med*, 2000;124:302-3.
- *9. Pacík D, Dolezel J, Skoumal R, Bucek J, Kladensk_ J. Very rare angioleiomyoma of the male urethra. *Int Urol Nephrol*.1993;25(5):479-84.
- 10. Jalón Monzón A, García Rodríguez J, Sánchez Trilla A, Regadera Sejas Fco.J, Fernández Gómez J.M^a, Fernández García M^a T.et al. Angioleiomioma uretral obstructivo. *Arch Esp Urol*.2004; 57, 10: 1.128-30.
- *11. Seseke S, Schweyer S, Reißig K, Seseke F. Leiomyoma of the urethra – Cause of an obstruction misdiagnosed as hereditary urethral stricture in a young man. *Aktuelle Urol*. 2008 Mar; 39(2):150-1.