

UROLOGÍA EN IMÁGENES

Arch. Esp. Urol. 2010; 63 (1): 85-86

"CISTOSCOPIA EN LA BILHARZIASIS VESICAL"

P. Carrión López, H. Pastor Navarro, J. Martínez Ruiz, C. Martínez Sanchiz, M. J. Donate Moreno, M. Segura Martín, J. M. Giménez Bachs y J. A. Virseda Rodríguez.

Servicio de Urología. Complejo Hospitalario Universitario de Albacete. Albacete. España.

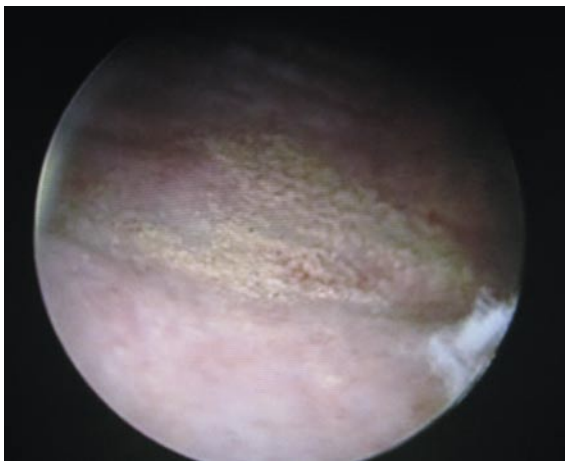


FIGURA 1. Lesiones típicas denominadas "parches arenosos".

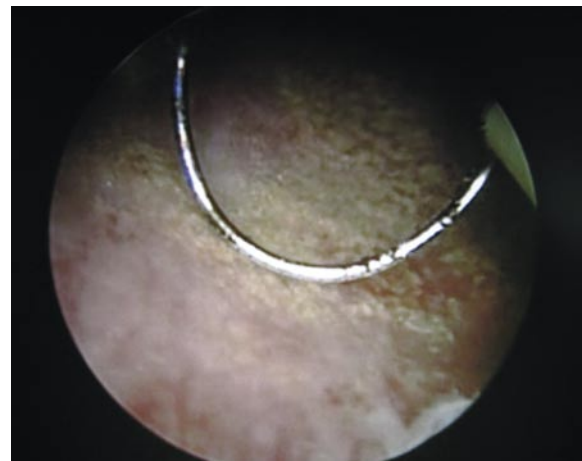


FIGURA 2. Parches arenosos adheridos a la mucosa vesical.

Varón de 19 años, natural de Mali, afincado en España desde hace un año, que consulta por hematuria franca y síndrome miccional.

Se realizó una ecografía que mostró una vejiga de paredes irregulares con grandes lesiones polipoideas y el examen parasitológico urinario fue positivo para huevos de *Schistosoma haematobium*.

**CORRESPONDENCIA**

Pedro Carrión López
Apartado de Correos 993
02080 Albacete. (España).

pedrocarrion1980@hotmail.com

Aceptado para publicar: 28 de septiembre 2009.

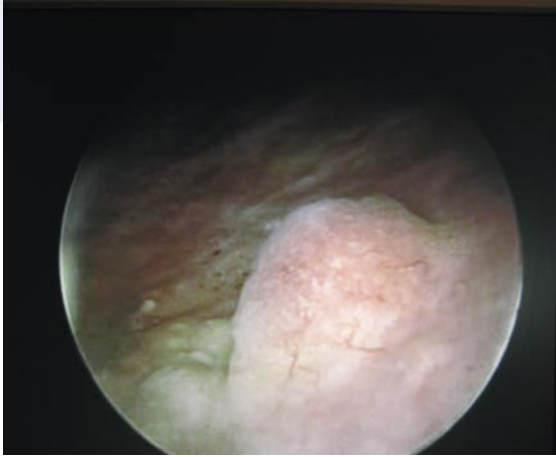


FIGURA 3. Nódulo granulomatoso denominado Bilharzioma.

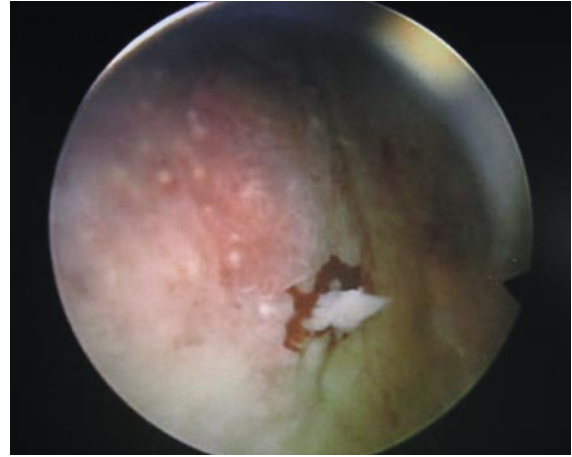


FIGURA 4. Los bilharziomas pueden degenerar a carcinoma escamoso.

Se procedió a tratamiento médico con Praziquantel v.o. a dosis de 40 mg/Kg, y posteriormente, se realizó una cistoscopia en la que se apreciaron varias zonas dispersas con aspecto granulado amarillento ampliamente adherido a la mucosa vesical (parches arenosos) (Figuras 1 y 2), acompañados de varios nódulos sésiles

de aspecto rojizo en cúpula, pared vesical posterior y ambas caras laterales (bilharziomas) (Figuras 3 y 4). Se resecaron dichos bilharziomas, presentando un aspecto sólido (Figuras 5 y 6).

El estudio histopatológico confirmó el diagnóstico de Bilharziosis vesical.

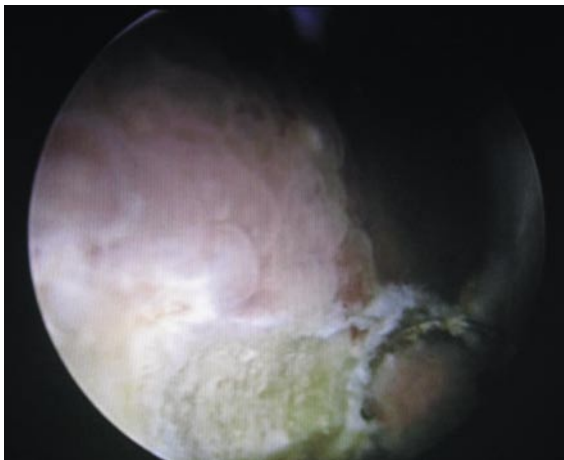


FIGURA 5. Resección de un Bilharzioma.

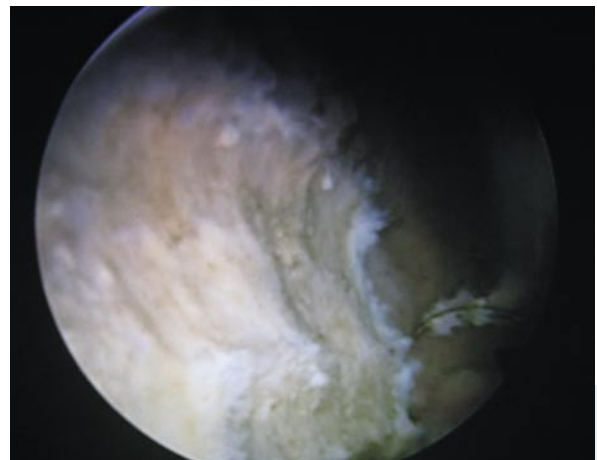


FIGURA 6. Lesión de aspecto sólido formada por los huevos del esquistosoma.