

**ADENOMA VELLOSO EN COLOCISTOPLASTIA DE AUMENTO ASOCIADO A TUMOR UROTELIAL INFILTRANTE EN EL REMANENTE VESICAL**

Adrian Husillos Alonso, David Subirá Ríos, Roberto Molina Escudero y Carlos Hernández Fernández.

Servicio de Urología. Hospital General Universitario Gregorio Marañón. Madrid. España.

**Resumen.-** *OBJETIVO:* Presentación de un nuevo caso de adenoma vellosa desarrollado en una colocistoplastia de aumento.

*MÉTODO:* Caracterización de un nuevo caso y revisión de la literatura publicada hasta la fecha.

*RESULTADOS:* Presentamos el caso de un varón de 66 años con un adenoma vellosa sincrónico con un tumor infiltrante de urotelio vesical y que había sido sometido a una colocistoplastia de aumento por microvejiga tuberculosa. El tiempo de latencia desde la cirugía hasta su aparición fue de 23 años. El tratamiento consistió en su resección transuretral.



CORRESPONDENCIA

Adrián Husillos Alonso  
Secretaría de Urología.  
Hospital General Universitario  
Gregorio Marañón  
Dr. Esquerdo 46  
28007 Madrid (España).

adrhusillos@hotmail.com

Aceptado para publicar: 12 de marzo 2010.

**CONCLUSIONES:** El adenoma vellosa es un tumor benigno de la mucosa colónica con alto potencial para evolucionar hacia un cáncer de colon infiltrante. Su aparición en colocistoplastias de aumento ha sido previamente descrita en la literatura en dos ocasiones. Recomendamos seguimiento estrecho mediante cistoscopia, dada su capacidad de malignización.

**Palabras clave:** Adenoma vellosa. Colocistoplastia de aumento.

**Summary.-** **OBJECTIVE:** To report a new case of villous adenoma developed in augmentation colostoplasty.

**METHODS:** Characterization of a new case and review of the literature published to date.

**RESULTS:** We report the case of a 66 year-old man with a villous adenoma and synchronic infiltrating transitional cell carcinoma of the bladder after augmentation colostoplasty. The latency period until the development of villous adenoma after surgery is long. Treatment consisted of transurethral resection.

**CONCLUSIONS:** Villous adenoma is a benign neoplasm that occurs in the colonic mucosa and shows a high ability to become a malignant colonic cancer. Only two cases of villous adenoma in augmentation colostoplasty have been reported. We recommend follow up with periodic cystoscopy because of its high malignancy potency.

**Keywords:** Villous adenoma. Augmentation colostoplasty.

## INTRODUCCIÓN

El desarrollo de tumores en los segmentos intestinales empleados en cirugías de ampliación, derivación o sustitución vesical es una complicación tardía bien conocida de estos procedimientos (1). El primer caso fue descrito por Hammer en el año 1929 en una vesicosigmoidostomía tras 10 años de seguimiento (2).

Presentamos el caso de un adenoma vellosa en una colocistoplastia de aumento que coexiste con un tumor infiltrante de vejiga. En nuestro conocimiento, es el tercer caso de adenoma vellosa en una colocistoplastia de aumento publicado en la literatura hasta la fecha.

## CASO CLÍNICO

Varón de 66 años con antecedentes de hipertensión arterial y diabetes mellitus tipo 2. Así mismo, es fumador de cigarrillos de cuarenta años de evolución.

Como antecedentes urológicos, había sido sometido a una nefroureterectomía derecha y colocistoplastia de aumento en el año 1986 por secuelas posttuberculosis urinaria.

El paciente acude al servicio de urgencias de nuestro centro por un cuadro de dolor lumbar izquierdo y oligoanuria de una semana de evolución.

En las pruebas complementarias solicitadas se objetiva:

- Creatinina sérica 4,2; urea 111;
- Ecografía: dilatación moderada de la vía urinaria izquierda y engrosamiento parietal vesical en la zona de la desembocadura ureteral izquierda.

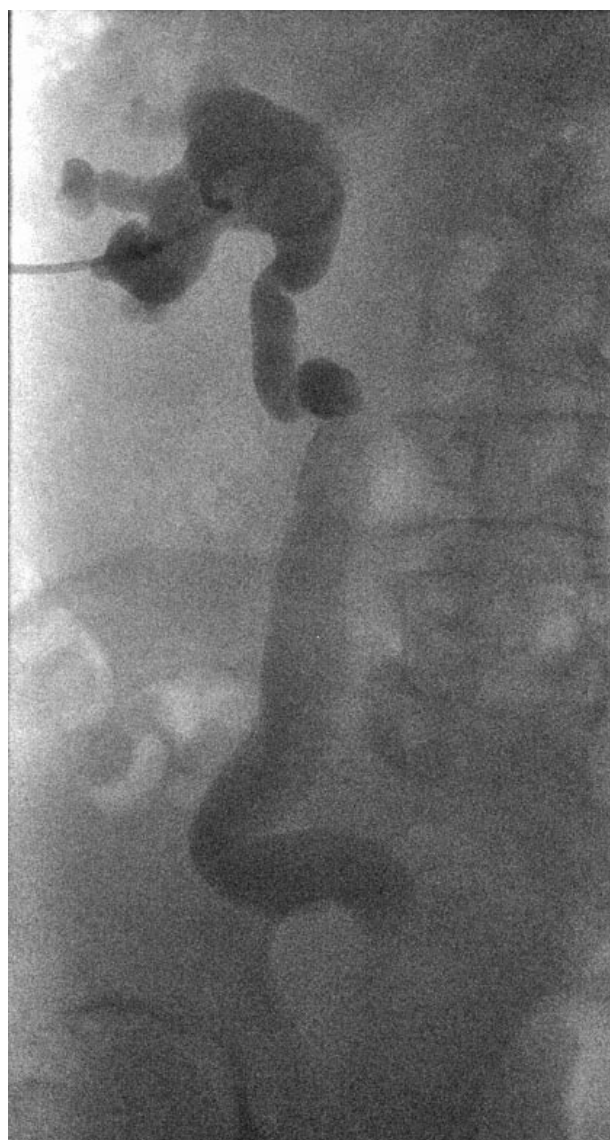

FIGURA 1. Imagen de pielografía anterógrada: vía urinaria dilatada.

Con el diagnóstico de fallo renal agudo de causa obstructiva, se lleva a cabo la colocación de nefrostomía percutánea urgente, con posterior recuperación de la función renal previa.

Posteriormente, una vez recuperado del proceso agudo, se llevan a cabo los siguientes estudios:

- Pielografía anterógrada: se observa estenosis obstructiva en el uréter distal sin paso de contraste a vejiga (Figura 1).
- TAC-urografía (tomografía axial computerizada con fase de eliminación de contraste): se observa un engrosamiento de la pared vesical en la zona del meato ureteral izquierdo compatible con un tumor vesical.

Con el diagnóstico de probable tumor vesical en la región meática izquierda, se lleva a cabo exploración endoscópica bajo anestesia, con el hallazgo de una lesión sugestiva de un tumor vesical en el hemitriángulo izquierdo de aspecto sólido e infiltrante y con afectación del meato izquierdo; así como una lesión pediculada dependiente de la mucosa de la colicistoplastia (Figura 2).

Se realizó una resección transuretral completa de ambas lesiones.

El resultado anatomopatológico de la lesión hemitriangular fue un tumor de urotelio infiltrante T2G3. La toma correspondiente a la lesión polipoidea presentó una mucosa colónica con vellosidades de papilas individualizadas revestidas de elementos cilíndricos de citoplasma débilmente eosinófilo, con diagnóstico de adenoma vellosos.

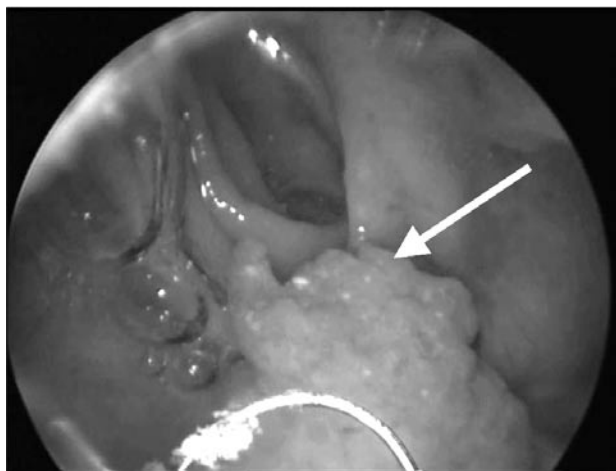


FIGURA 2. Imagen de adenoma vellosos durante la resección transuretral de vejiga.

Se llevó a cabo cistoprostatectomía radical y derivación urinaria tipo ureterostomía cutánea; encontrándose libre de enfermedad hasta el momento actual.

## DISCUSIÓN

Hasta la fecha han sido descritos quince casos de tumores en colicistoplastias: ocho adenocarcinomas, uno de ellos simultáneo con un carcinoma transicional, dos adenocarcinomas de células transicionales, dos adenocarcinomas de células en anillo de sello, un carcinoma microcítico y dos adenomas vellosos (1).

La mayoría de estos tumores aparecieron en la zona de la anastomosis del segmento de colon con la pared vesical (2). El tiempo medio de latencia desde la cirugía hasta el diagnóstico fue de 17 años en una revisión de todos los tumores desarrollados en colicistoplastias (0,25-27) (1).

Se desconoce la etiopatogenia de estos tumores, aunque se sugieren noxas que actúan durante largos periodos, como la inflamación crónica en la zona anastomótica (3). También se ha relacionado la tuberculosis con la aparición de tumores en el tracto urinario (4,5).

El adenoma vellosos es un tumor benigno del colon que asienta más frecuentemente en la mucosa rectosigmoidea (6). Tiene un alto potencial de malignización, con un RR de 8,34 respecto de otros pólipos intestinales para el desarrollo de cáncer de colon durante el seguimiento (7).

Su aparición en colicistoplastias de aumento ha sido previamente documentada sólo en dos casos. Las características de los dos casos descritos se resumen en la Tabla I (8,9).

En nuestro caso, encontramos un adenoma vellosos dependiente de la zona cercana a la anastomosis tras 23 años de periodo de latencia, sincrónico con un tumor infiltrante de vejiga dependiente del remanente vesical. El tratamiento definitivo consistió en cistectomía radical y derivación tipo ureterostomía cutánea.

Dado que el tiempo de latencia hasta su aparición es largo, es probable que aparezcan nuevos casos conforme aumente el tiempo de seguimiento de los pacientes sometidos a cirugía de ampliación vesical. El adenoma vellosos no es distinguible por técnicas de imagen de otros tumores, por lo que precisa exploración bajo anestesia y resección transuretral del mismo. El aspecto macroscópico es similar a un pólipo intestinal que depende de la mucosa colónica. Ya que en nuestro caso se da una coexistencia con un tumor infiltrante de vejiga, se ha llevado a cabo cistectomía radical, lo que ha imposibilitado el seguimiento y diagnóstico de una posible recidiva o progresión a cáncer de colon del adenoma vellosos.

TABLA I. CARACTERÍSTICAS DE ADENOMAS VELLOSO PREVIAMENTE PUBLICADOS.

Referencia	Periodo de latencia	Anatomía patológica	Lugar de asiento del tumor	Tratamiento
Gepi-Atte et al. (8)	25 años	Adenoma vellosa	Anastomosis	Cistectomía parcial
Yip et al. (9)	-	Adenoma vellosa sincrónico con un adenocarcinoma mucinoso de pelvis renal	Anastomosis	RTU para el adenoma vellosa y nefroureterectomía para el tumor de pelvis renal

## CONCLUSIÓN

En resumen, el diagnóstico de un adenoma vellosa en un segmento intestinal empleado como derivación urinaria obliga a un correcto tratamiento. La resección transuretral podría ser un tratamiento adecuado; ya que permite la conservación de función mediante una técnica poco invasiva.

Puesto que el adenoma vellosa es una lesión con elevado potencial de malignización, recomendamos su seguimiento a largo plazo mediante cistoscopia.

## BIBLIOGRAFÍA y LECTURAS RECOMENDADAS (\*lectura de interés y \*\*lectura fundamental)

- \*\*1. Austen M, Kälble T. Secondary malignancies in different forms of urinary diversion using isolated gut. *J Urol*, 2004; 172: 831-8.
- 2. Kälble T, Tricker AR, Friedl P, Waldherr R, Hoang A, Staehler G. et al. Ureterosigmoidostomy: long-term results, risk of carcinoma and etiological factors for carcinogenesis. *J Urol*, 1990; 144: 1110.

- \*3. Filmer RB, Spencer JR. Malignancies in bladder augmentations and intestinal conducts. *J Urol*, 1990; 143: 671-8.
- 4. Feeney D, Quesada ET, Sirbasku DM, Kadmon D. Transitional cell carcinoma in a tuberculous kidney: case report and review of the literature. *J Urol*, 1994; 151: 989.
- 5. Haddad FD. RE: Transitional cell carcinoma in a tuberculous kidney: case report and review of the literature (letter to the editor). *J Urol*, 1994; 152: 2105.
- 6. O'Brien MJ, Winawer SJ, Zauber AG, Gottlieb LS, Sternberg SS, Díaz B, et al. The National Polyp Study. Patient and polyp characteristics associated with high grade dysplasia in colorectal adenomas. *Gastroenterology*, 1990; 98: 371-9.
- 7. Yang G, Zheng W, Sun QR, Shu XO, Li WD, Yu H, et al. Pathologic features of initial adenomas as predictors for metachronous adenomas of the rectum. *J Natl Cancer Inst*, 1998; 90: 1661-5.
- \*8. Gepi-Attee S, Ganabathi K, Abrams PH, MacIver AG. Villous adenoma in augmentation colcystoplasty, a case report and discussion of the pathogenesis. *J Urol*, 1992; 147: 128.
- \*9. Yip SK, Wong MP, Cheung MC, Li JH. Mucinous adenocarcinoma of renal pelvis and villous adenoma of bladder after caecal augmentation of bladder. *Aust NZJ Surg*, 1999; 69: 247.