

**UROLOGÍA EN IMÁGENES**

Arch. Esp. Urol. 2010; 63 (4): 313-314

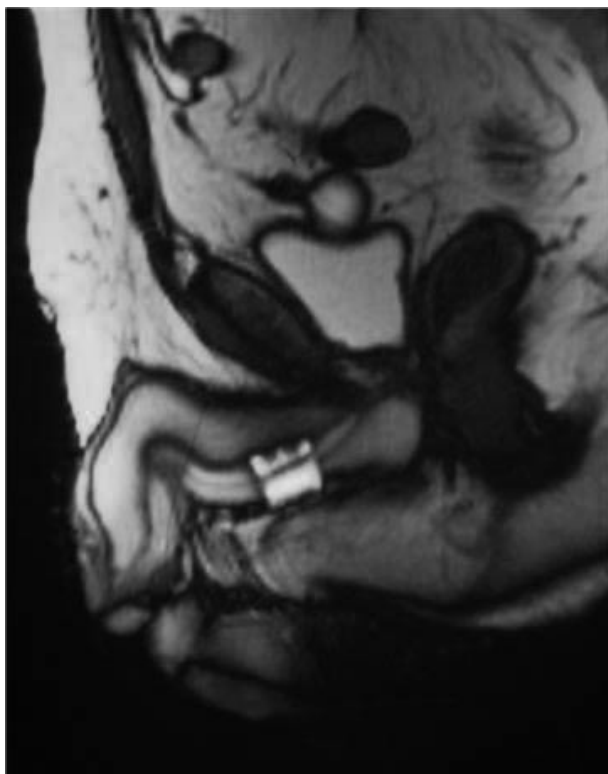
**"RM DEL ESFÍNTER URINARIO ARTIFICIAL "FLOWSECURE" TRAS PROSTATECTOMÍA RADICAL"***Lorena Fernández Barranco, D. Alonso Rodríguez, F. García Montes, A. Mora Salvá y M. Ozonas Moragues.**Servicio de Urología. Hospital Universitario Son Dureta. Palma de Mallorca. Islas Baleares. España*

FIGURA 1. MR corte sagital (modo T1 oposición de fase). Reservorios situados en espacio paravesical y el manguito circular a nivel de uretra prebulbar.

V arón de 61 años, con incontinencia urinaria tras prostatectomía radical, es derivado a la Unidad de Suelo Pélvico de nuestro centro para valoración y tratamiento.

Tras estudio, el paciente es diagnosticado de una incontinencia urinaria genuina de esfuerzo, por lo que se decide implantación de un esfínter urinario artificial "FlowSecure™" como tratamiento de la misma.

**CORRESPONDENCIA**

Loirena Fernández Barranco  
Servicio de Urología  
Hospital Universitario Son Dureta Andrea Doria  
07014 Palma de Mallorca. (España)

lorepalmera@hotmail.com

Aceptado para publicar: 15 de septiembre 2009.

El esfínter urinario artificial con oclusión condicional "FlowSecure™" consiste en un dispositivo único de silicona formado por dos reservorios (un balón regulador de presión y otro de asistencia al estrés), un manguito circular uretral (a presión variable), y una bomba de control. Los reservorios se colocan a nivel paravesical y el manguito circular se sitúa rodeando la uretra (Figura 1).

A nivel escrotal se encuentra la bomba de control, una localización superficial que permite el fácil manejo para el paciente y un acceso cómodo para el control del sistema mediante la inyección o extracción de suero salino (Figura 2).

El seguimiento del esfínter "FlowSecure™" a diferencia de los habituales dispositivos no puede ser realizado mediante radiografía simple ya que está relleno de suero salino sin contraste.

Por este motivo el estudio rutinario de control se realiza mediante la ecografía y flujometría, aunque se puede recurrir a la RM para casos puntuales ya que permite visualizar la posición precisa de todos los componentes del dispositivo así como la integridad del mismo.

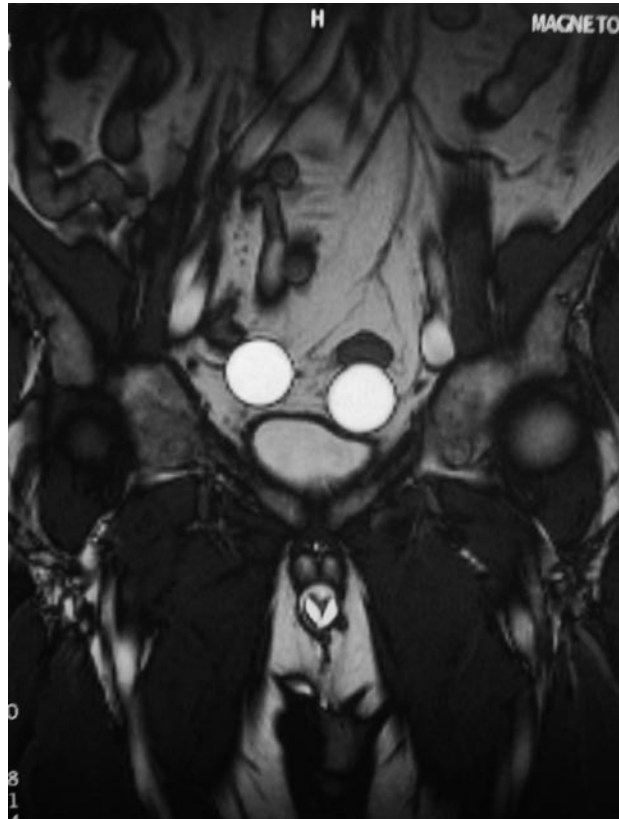


FIGURA 2. MR corte coronal (modo T1 oposición de fase). En la parte superior a la vejiga se aprecian los dos reservorios, el manguito rodeando la uretra y a nivel inferior la bomba de control situada en escroto derecho.