

UROLOGÍA EN IMÁGENES

Arch. Esp. Urol. 2010; 63 (5): 403

"NEFRECTOMIA EN RIÑÓN POLIQUÍSTICO PREVIA A TRASPLANTE RENAL"

Pablo Eguíluz Lumbreras, Alberto Palacios Hernández, Victoriano Ramón Gómez Zancajo, Oscar Heredero Zorzo, Javier García García, Florencio Cañada de Arriba y Manuel Urrutia Avisror

Servicio y Cátedra de Urología. Hospital Clínico Universitario de Salamanca. Salamanca. España.

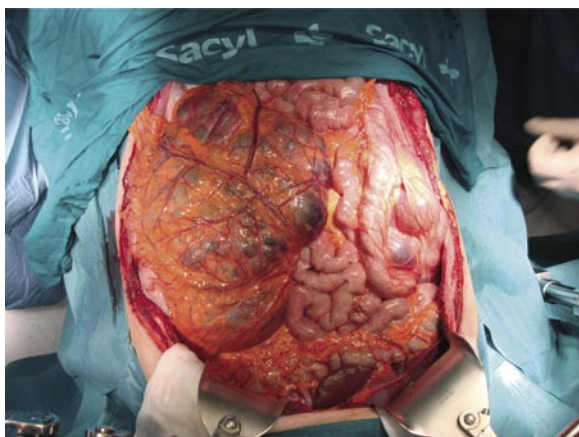


FIGURA 1. Riñón poliquístico derecho en campo quirúrgico.

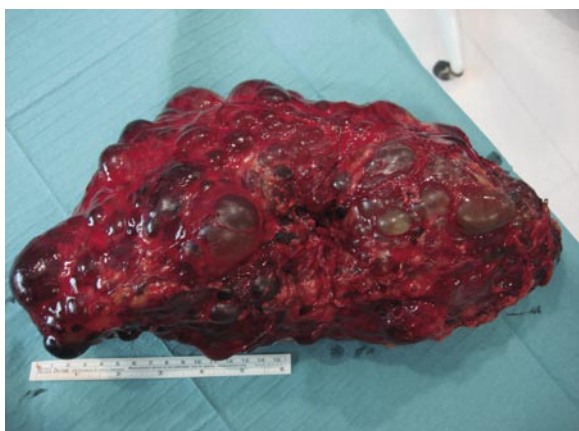

FIGURA 2. Pieza de nefrectomía de 37 cm de longitud.

Paciente de 52 años de edad de sexo masculino portador de poliquistosis renal al que se realiza nefrectomía derecha programada previa a inclusión en lista de espera de trasplante renal.

La pieza quirúrgica media 37 cm de longitud.

CORRESPONDENCIA

Pablo Eguíluz Lumbreras
Servicio de Urología
Hospital Clínico Universitario de Salamanca.
Plaza de la Fuente, 14-16 4º C.
37002. Salamanca (España).

paeglu@hotmail.com

Aceptado para publicar: 21 de mayo 2009