

UROLOGÍA EN IMÁGENES

Arch. Esp. Urol. 2010; 63 (7): 565-566

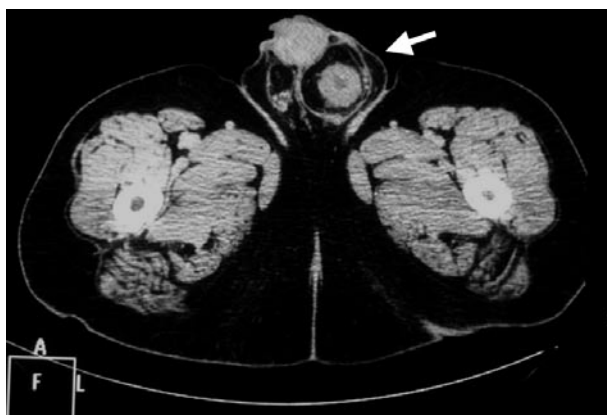
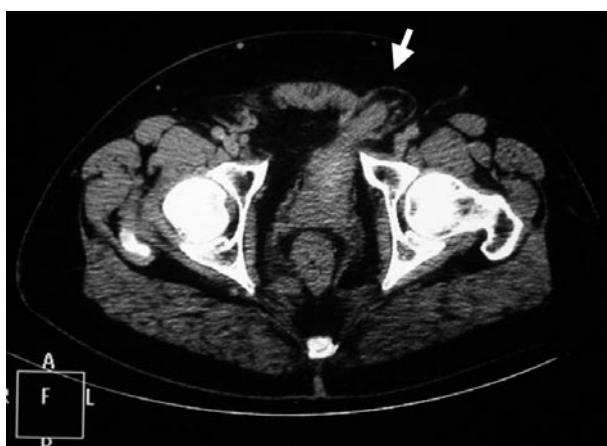"HERNIA VESICAL INGUINOESCROTAL: RECONSTRUCCIÓN CON URO-TC MULTIDETECTOR"*Diego Alcaide Martín, Antonio Javier Marquez Moreno, Celestino Gómez Rebollo, Joaquín del Pino Heras, Emilio Julve Villalta y Alberto Martín Palanca.**Servicios de Radiodiagnóstico y Urología. Hospital Clínico. Málaga. España.*

FIGURA 1.

Paciente de 55 años de edad en tratamiento con radioterapia por adenocarcinoma de próstata Gleason 6 (3 + 3), con cápsula prostática respetada y gammagrafía normal, sin otros antecedentes médico-quirúrgicos de interés, que consulta por tumoración inguinoescrotal izquierda que disminuye de tamaño con la micción. Exploración: testes normales y sensación de hernia inguinoescrotal, apreciándose en la ecografía una próstata heterogénea y aumentada de tamaño, con focos hipoeoicos en el lóbulo izquierdo y cápsula íntegra. Se aprecia "micción en dos

CORRESPONDENCIA

Antonio Javier Márquez Moreno
Av. Diego Fdez de Mendoza, 11- 4, 4-A.
29010 Málaga (España)

ajmrx@hotmail.es

Aceptado para publicar: 30 de septiembre 2009.

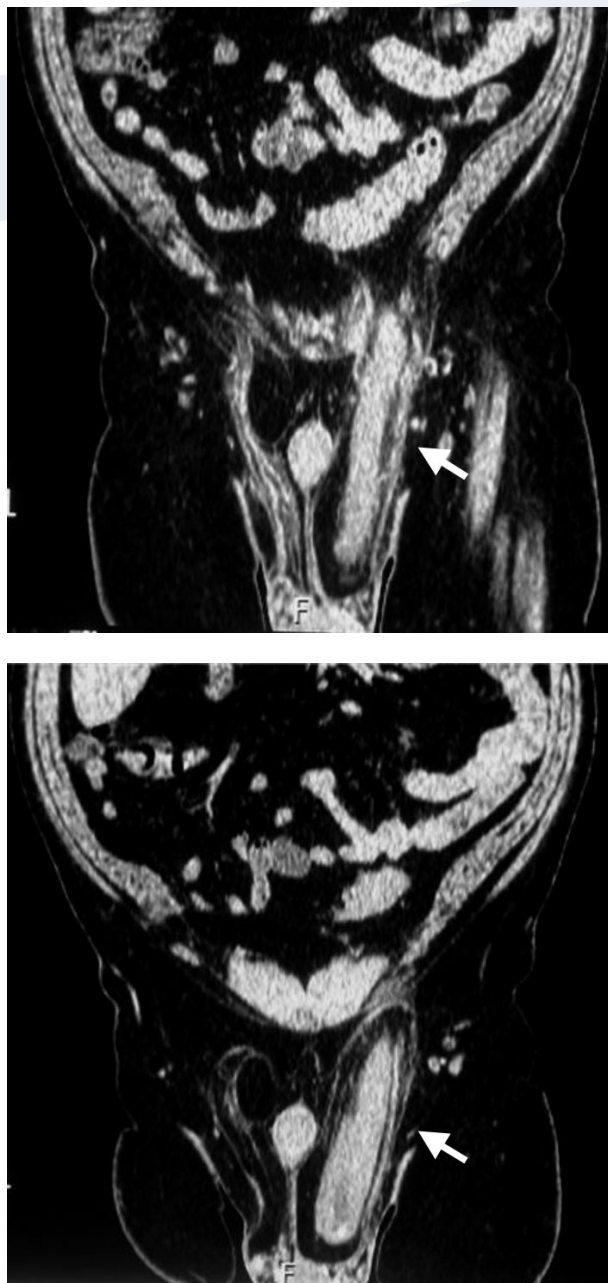


FIGURA 2.

tiempos" y aumento del flujo al presionar la tumoración (signo de Mery). Función renal normal. Se realiza uro-TC en TC multidetector (TCMD) con reconstrucciones sagitales y coronales, donde se identifica una herniación y un deslizamiento de gran parte de la vejiga que se introduce en el canal inguinal llegando a ocupar la bolsa escrotal. Riñones y uréteres normales. No dilatación de la vía excretora. El paciente fue remitido a Cirugía General para tratamiento.

Presentamos este caso ya que tanto la clínica como las imágenes aportadas son muy sugestivas y diagnósticas, respectivamente, de herniación vesical. Este tipo de hernias se aprecia en un 0,4-3% de las hernias inguinales, llegando a un 10% en mayores de 50 años. Suelen ser pequeñas y asintomáticas, presentando, cuando son de mayor tamaño (hecho clínico relativamente infrecuente), datos clínicos característicos como los descritos en nuestro caso. Clásicamente la cistografía de relleno se ha considerado la prueba "princeps" para demostrar esta entidad, sin embargo actualmente las posibilidades de estudio mediante Uro-TC-TCMD, permiten una valoración anatómica y funcional integrada y permite el diagnóstico diferencial con otras patologías como tumores vesicales, lipomas perivesicales, otras hernias, quistes de cordón, etc. En la etiopatogenia se implican por un lado una debilidad de las paredes tanto vesical como abdominal y por otro lado un aumento de presión intravesical generalmente por obstrucción en el tracto urinario. El tratamiento es quirúrgico en los casos sintomáticos.

BIBLIOGRAFÍA

1. Juan Escudero J U, Ramos de Campos M, Ordoño Domínguez F, et al. Inguinoscrotal bladder hernias. Arch Esp Urol, 2007; 60: 231-6.
2. Fumadó Ciutat L, Rodríguez Tolrà J, Pastor López S, Riera Canals L, Franco Miranda E. Massive bladder hernia. Arch, Esp Urol, 2005; 58: 1078-80.
3. García Rodríguez J, Martínez Gómez FJ, Jalón Monzón A. Giant inguino-scrotal bladder hernia. Actas Urol Esp, 2004; 28: 77.
4. Shizukuishi T, Abe K, Takahashi M, et al. Inguinal bladder hernia: multi-planar reformation and 3rd reconstruction computed tomography images useful for diagnosis. Nephrol, 2009; 14: 263.