

UROLOGÍA EN IMÁGENES

Arch. Esp. Urol. 2010; 63 (9): 822

"NEFRECTOMIA EN RIÑÓN POLIQUÍSTICO PREVIA A TRASPLANTE RENAL"

P. Eguíluz Lumbreras, A. Palacios Hernández, R.V. Gómez Zancajo, O. Heredero Zorzo, J. García García, F. Cañada de Arriba, F. Pérez Herrero y M. Urrutia Avisrror.

Servicio y Cátedra de Urología. Hospital Clínico Universitario de Salamanca. Salamanca. España.

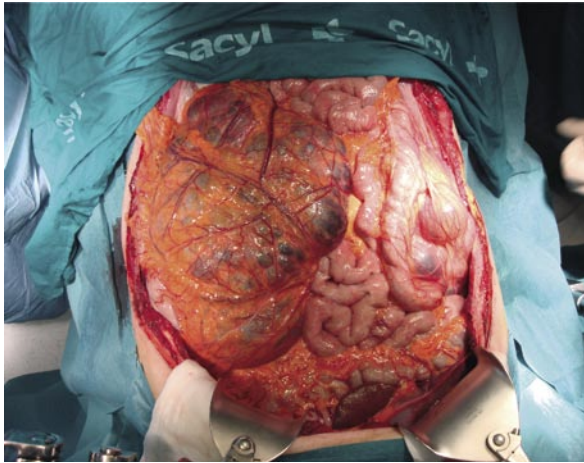


FIGURA 1. Riñón poliquístico derecho en campo quirúrgico.

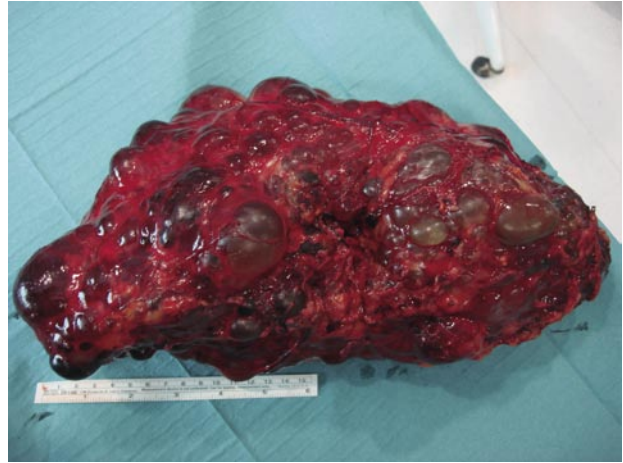

FIGURA 2. Pieza de nefrectomía de 37 cm. de longitud.

Paciente de 52 años de edad de sexo masculino portador de poliquistosis renal al que se realiza nefrectomía derecha programada previa a inclusión en lista de espera de trasplante renal.

La pieza quirúrgica media 37 cm de longitud.

CORRESPONDENCIA

P. Eguíluz Lumbreras
Servicio y Cátedra de Urología
Hospital Clínico Universitario
de Salamanca
Salamanca. (España)

paeglu@hotmail.com

Aceptado para publicar: 26 de octubre 2009.