

Linfedema escrotal gigante

Giant scrotal lymphedema



Carrasco López, C.

Carrasco López, C.* , Torremadé Barreda, J. **, Palacín Porté, J.A.***, Franco Miranda, E.****, Viñals Viñals, J.M.*****

Resumen

La elefantiasis escrotal es una condición que ha sido históricamente descrita en áreas endémicas de filariasis, siendo menos frecuente su presentación idiopática o asociada a otras entidades. Presentamos un caso de elefantiasis escrotal gigante de causa adquirida al que se le practicó exéresis de estructura linfematosa con reconstrucción con colgajo local y autoinjerto cutáneo.

El caso clínico presentado es raro, ya sea por la baja frecuencia o por su etiología, así como por la importante magnitud del problema. Por esta razón hemos decidido presentarlo para dar a conocer posibilidades terapéuticas y realizar una revisión del tema.

Abstract

Scrotal lymphedema (scrotal elephantiasis) is a condition that has historically been described in areas endemic to filariasis. We present a case of giant scrotal elephantiasis. The patient was treated with scrotal reconstruction with local flap and skin graft.

We present a rare case report, because of its low frequency or its ethnology so as the big magnitude of the problem. That's why we decided to present this case in order to show therapeutical possibilities and to do a bibliographic review about the theme.

Palabras clave Linfedema, Elefantiasis, Linfedema escrotal, Elefantiasis escrotal.

Código numérico 641

Key words Lymphedema, Elephantiasis, Scrotal lymphedema, Scrotal elephantiasis.

Numeral Code 641

* Médico Interno Residente Servicio de Cirugía Plástica y Reparadora.

** Médico Interno Residente Servicio de Urología.

*** Médico Adjunto Servicio de Cirugía Plástica y Reparadora.

**** Jefe de Servicio de Urología.

***** Jefe de Servicio de Cirugía Plástica y Reparadora.

Introducción

El linfedema es el resultado de la acumulación corporal de fluidos con alta cantidad de proteínas debido a una disfunción en el sistema linfático. En los estados crónicos, también se caracteriza por el depósito de grasa y tejido fibroso (1). El linfedema de genitales externos se presenta muy raramente y sus posibles causas son múltiples. Las más frecuente a nivel mundial es el parásito de *Wuchereria bancroftii*, y puede afectar hasta un 20% de la población masculina en países tropicales. En cambio, en EE.UU. se presenta con más frecuencia por otras causas, como pueden ser congénitas, que presentarían inicio del cuadro en la pubertad y adquiridas, como neoplasias, infecciones, enfermedades granulomatosas, reactivas, desórdenes del balance de fluidos e idiopáticas (2).

Este aumento de tamaño de los genitales externos es una situación clínica incómoda, con impedimento de los movimientos, alteración en la higiene de la zona, lo que evita una incorrecta postura en bipedestación y por supuesto provoca una alteración en las relaciones sexuales (3).

Presentamos un caso de elefantiasis genital crónica.

Caso clínico

Varón de 47 años de edad que es remitido a nuestro centro por linfedema escrotal gigante de origen desconocido de 5 años de evolución (Fig. 1). Como antecedentes importantes destacaban la realización hacía 5 años de una hernioplastia inguinal derecha, así como una hepatopatía crónica B por enolismo con pancitopenia y descompensaciones ascíticas importantes. El paciente no presentaba antecedentes de radioterapia pélvica o de viajes al extranjero que pudieran explicar una filariasis.

A la exploración destacaba la presencia de una masa escrotal de importante tamaño con signos de piel linfadenomatosa, en la cual se podía intuir escroto sin presencia de pene. El paciente refería ser continente y orinar por pequeño agujero en zona anterior de la masa. Presentaba también úlceras supurativas. A la exploración mediante tacto rectal encontramos próstata pequeña, bilobulada y sin nódulos; analítica en la que destacaba función renal normal, PSA normal y urocultivo negativo.

Se realizó una resonancia nuclear magnética (RMN) abdominopélvica (Fig. 2) objetivándose gran linfedema escrotal con formación de absceso de 6 cm en canal inguinal derecho, así como presencia de varias adenopatías inguinales bilaterales de aspecto reactivo.

Como primer paso se identificó el pene y ambos testículos a través de una incisión suprapúbica (Fig. 3 y 4). Dada la no viabilidad del testículo derecho se realizó orquiectomía simple derecha y se resecoó todo el tejido cutáneo y subcutáneo afectado hasta llegar a tejido sano, tras lo cual, se realizaron dos colgajos: uno superior y otro posterior para cerrar el defecto y cubrir los testes (Fig. 5). Realizamos una incisión a la altura de pubis por

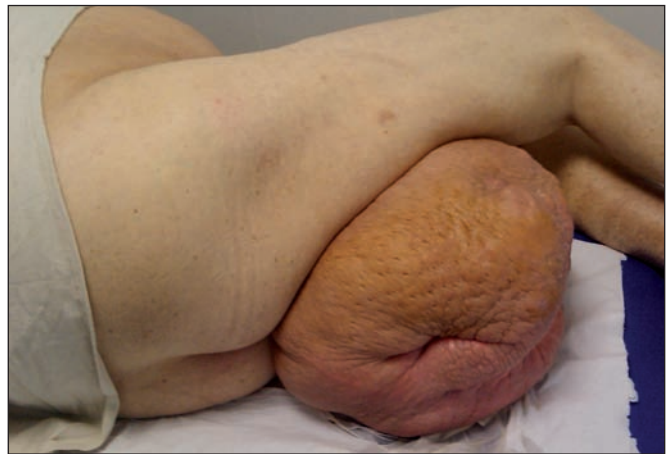
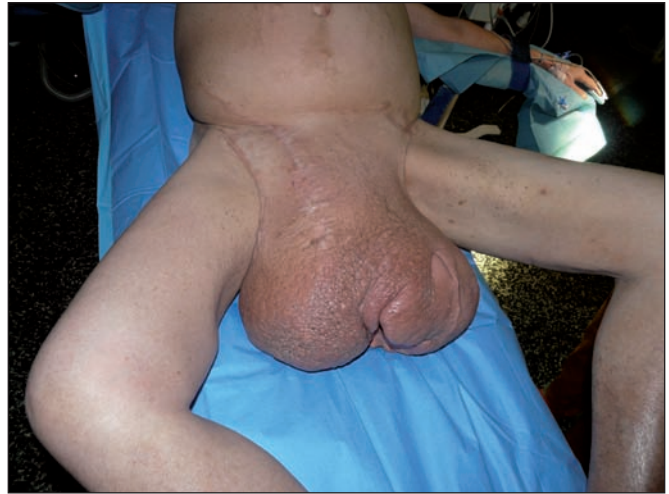
Fig. 1 y 2. Linfedema escrotal de importante magnitud.

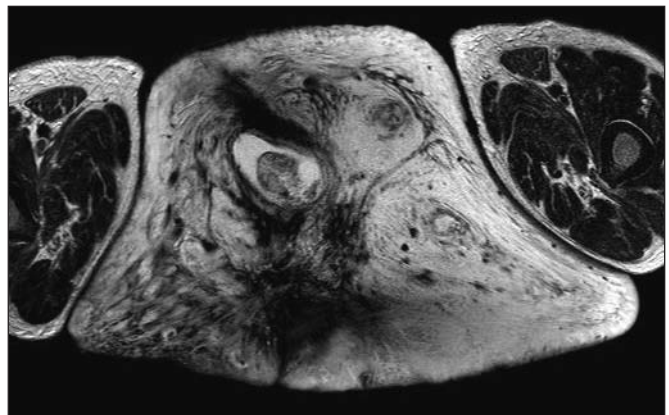
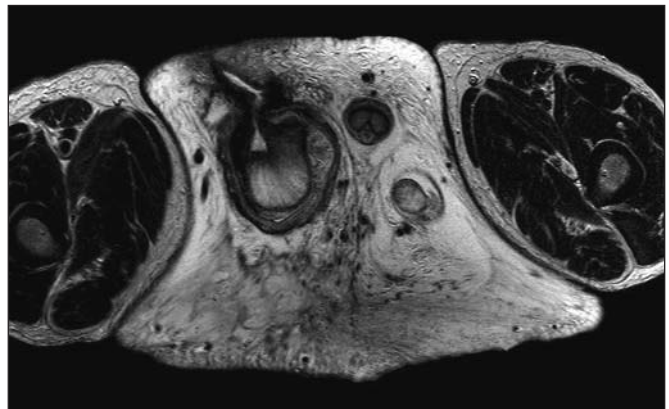


Fig. 3 y 4. En la RMN se observa gran linfedema escrotal con formación de absceso de 6 cm en canal inguinal derecho.

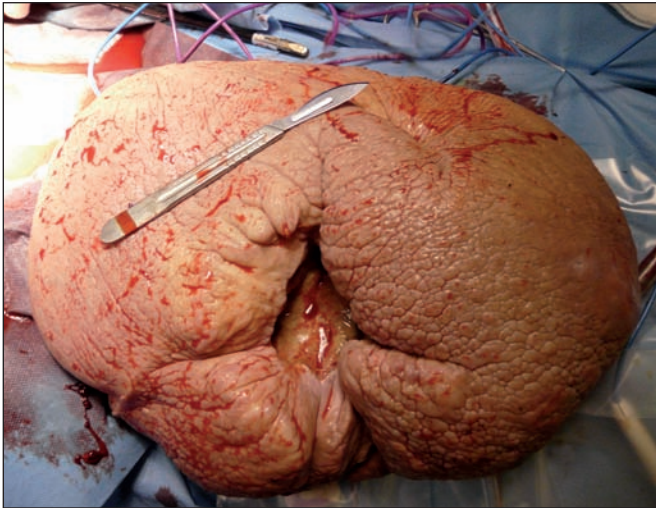


Fig. 5. Pieza de resección quirúrgica.

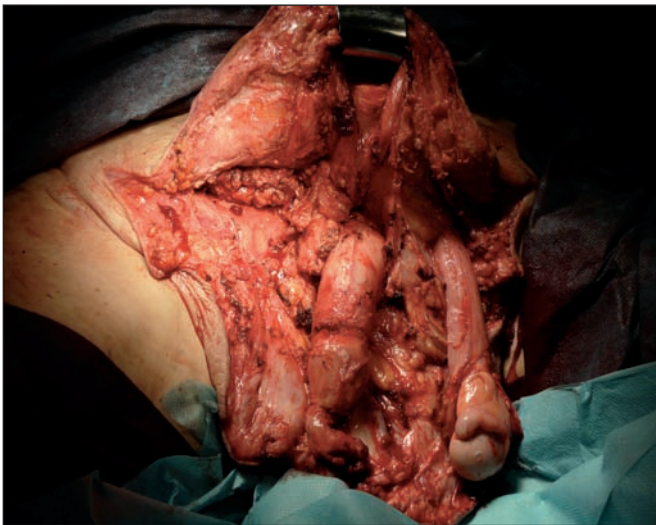

Fig. 6. Campo quirúrgico previo a la reconstrucción, tras resección del linfedema.

la cual se extrajo el pene y empleamos un autoinjerto cutáneo peneano para la cobertura del déficit cutáneo del pene (Fig. 6).

El postoperatorio transcurrió sin incidencias, siendo dado de alta el paciente a los 7 días de la intervención. El estudio anatomopatológico de la pieza de resección corroboró que el aspecto microscópico de la muestra era compatible con linfedema crónico.

La evolución fue favorable salvo una pequeña dehiscencia de la herida escrotal (con tejido de granulación) y pérdida parcial de los injertos del pene, sin signos de infección de las heridas, que se decidió tratar con curas por segunda intención (Fig. 7). Al mes ya no presentaba dehiscencia y el tejido en el pene estaba completamente reepitelizado (Fig. 8 y 9).

Tras un seguimiento postoperatorio de 9 meses, el paciente presenta buena evolución y una mejora importante de su calidad de vida, con clara mejoría higiénica (la supuración constante de la zona ha desaparecido); a vuelto a iniciar su vida laboral que había dejado por imposibilidad en la movilidad y presenta erecciones sin problema.

Como única alteración debemos referir un remanente precucial que durante su seguimiento post-quirúrgico presenta leve edema pero que ha ido mejorando.

Discusión

La elefantiasis genital se encuentra con más frecuencia en los países tropicales y puede afectar en torno al 20% de la población masculina (4).

Su etiología se puede dividir en congénita y adquirida. La congénita se puede presentar en la niñez, la adolescencia y muy raramente en la edad adulta. La etiología adquirida se puede dividir en: 1) obstructiva, secundaria a neoplasia, radiación, intervención quirúrgica, trauma mecánico e inyección de agentes químicos; 2) inflamatoria, por parásitos, hongos y bacterias; 3) flebitis y 4) angioneurótica (5).

El drenaje linfático del escroto y del pene va hacia los nódulos linfáticos inguinales. En cambio, el drenaje linfático de los testes se produce hacia la zona linfática lumbar del abdomen. Por esta razón, la disección linfática con disrupción de los canales linfáticos puede provocar linfedema del pene y del escroto, mientras que los testes pueden permanecer normales (1,6). Así se puede entender porqué en estos casos la función reproductiva, sexual y hormonal suele estar conservada.

Para establecer el diagnóstico de la etiología (en caso de que sea adquirida) de esta entidad se debe realizar: 1) analítica sanguínea; 2) estudios serológicos y de PCR para los agentes infecciosos más frecuentes (filarias y clamidia); 3) PSA; 4) pruebas de imagen (RMN y/o ecografía abdominal, pélvica y escrotal).

Finalmente, el diagnóstico se confirma tras estudio histopatológico del tejido resecado, observándose importante fibrosis dérmica y presencia de conductos linfáticos dilatados.

En nuestro caso, el linfedema escrotal del paciente se relacionó con su importante descompensación hepática crónica con ascitis, junto a la posible dificultad de drenaje debido al antecedente de intervención quirúrgica inguinal, ya que los estudios diagnósticos descartaron otras etiologías.

El tratamiento depende de la fase y gravedad del cuadro clínico que presente el paciente. En los casos leves adquiridos, el tratamiento consiste en resolver la causa, mientras que en los casos congénitos, debemos seguir un tratamiento conservador.

En los casos severos, la cirugía es el tratamiento de primera elección. Aunque es factible la restauración de la fisiología normal del sistema linfático mediante microcirugía en pacientes con hiperplasia en vasos linfático, no se han observado grandes mejoras de la situación clínica con este tipo de tratamiento (5).

Además, una vez ya se ha producido fibrosis y abcesificación de la zona, la única solución es la exéretica.

La técnica quirúrgica recomendada consiste, primero,

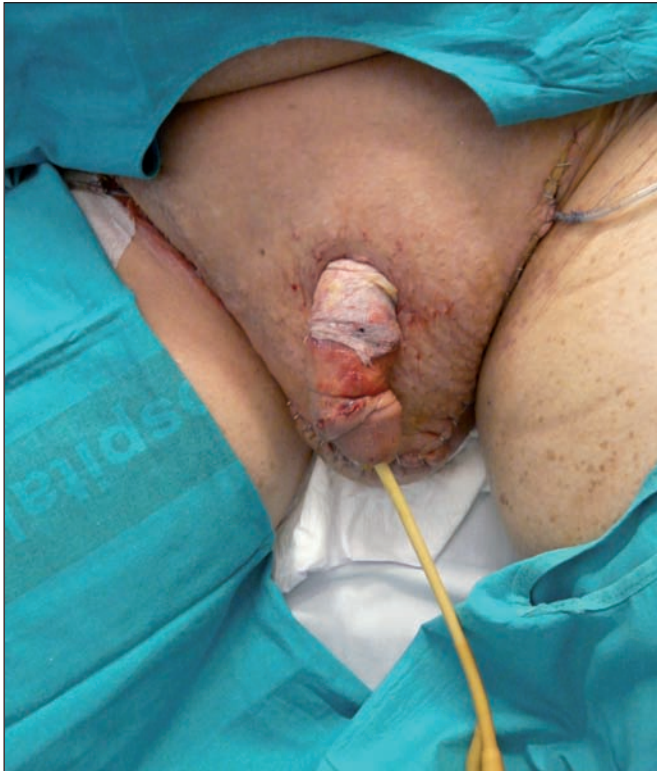

Fig. 7. Primer día postoperatorio. Clara mejoría estética y por supuesto funcional.

en identificar los testes y liberar posteriormente, el pene (8). Se han descrito muchos métodos para la reconstrucción del escroto. No se aconseja un injerto porque la alteración de la regulación térmica de los testes interfiere en la función testicular (9). Jones y Kahn preconizaron el uso de colgajos a partir de tejido residual escrotal. En caso de no poder utilizarlos, se puede optar por la implantación subcutánea de los testes en los muslos, aunque también se ha demostrado con este método la alteración de la espermatogénesis (10).

Para la reconstrucción de la cubierta del pene, la mejor y más común de las técnicas es la colocación de un injerto cutáneo parcial (11). Otras soluciones, como la utilización de injertos de espesor total de piel del pene, capa interna del prepucio o colgajos de zona suprapúbica, inguinal o femoral no se recomiendan por el alto riesgo de recidiva que conllevan.

El injerto debería ser suturado en forma de Z-plastia en el dorso, lateralmente o la zona ventral para evitar contracturas (11). Posteriormente, se debe fijar el vendaje y realizar compresión para que el injerto prenda.

Basándonos en los artículos revisados, en nuestro caso se realizó cobertura de testes viables con colgajo residual de tejido escrotal y cobertura con injertos cutáneos de a zona del pene, consiguiendo un buen resultado estético y funcional correcto, de forma que nuestro paciente logró erecciones, desapareció la supuración constante y no presentó problemas funcionales, mejorando la higiene de la zona.

Actualmente se está estudiando la idea de la restitución *ad integrum* del sistema linfático como la mejor so-

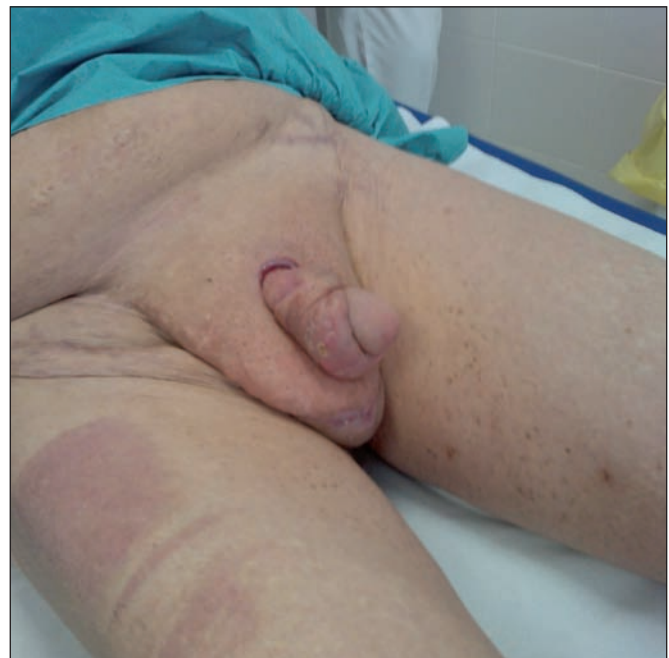
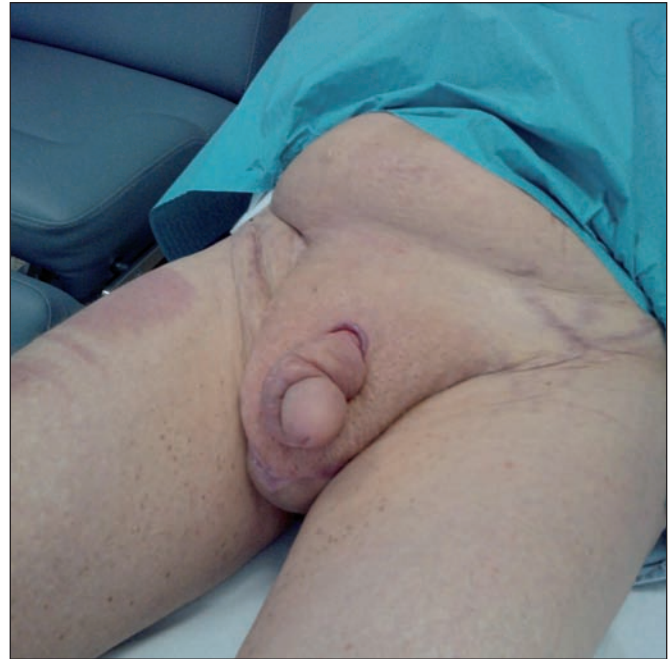
Fig. 8 y 9. Control en consulta externa tras 4 semanas de evolución.

lución en los casos iniciales. Por esta razón se están realizando estudios con factores de crecimiento como factor de crecimiento endotelial vascular (VEGF), que en conjunto con la cirugía podrían ser un tratamiento bioadyuvante. Las nuevas técnicas de bioingeniería que actualmente están en desarrollo, nos podrán aportar una nueva visión en el tratamiento de esta enfermedad (1).

Dirección del autor

Dr. Cristian Carrasco López
Feixa Llarga, s/n
08907 L'Hospitalet del Llobregat
Barcelona, España
e-mail: drcarrasco@microcirugiareconstructiva.es

Bibliografía

1. **Halperin, T.J., Slavin, S.A., Olumi A.F. and Boru, L.J.:** Surgical Management of Scrotal Lymphedema Using Local Flaps. *Ann. of Plast. Surg.* 2007,59 (1); 67-72.
2. **Hornbergerge, J;** Roehrborn, C. Idiopathic scrotal elephantiasis. *Urology.* 2005. 65 (2); 389-395.
3. **Modolin, M., Mitre, A., Faes da Silva, J. y col.:** Surgical treatment of lymphedema of the penis and scrotum. *Clinics* 2006 61 (4); 289-294.
4. **Prpic I.:** Severe elephantiasis of penis and scrotum. *Br J Plast Surg* 1996 19: 173-178.
5. **Adigun, R., Etonyeaku, Y.A.:** Giant scrotal lymphedema of unclear etiology: a case report. *J Med Case Reports.*; 2009 3: 7295- 7281.
6. **Fernández García, A., Fernández Pascual, C., Santoyo Gil-López, F.:** Reconstrucción en linfedema peneano y escrotal secundario a hernia inguinal bilateral gigante. *Cir. plást. iberolatinoam.*, 2009, 35 (4): 311-316.
7. **Happer D, Eraklis AJ, Colodny AH, y col.:** Congenital lymphedema of the penis: a method of reconstruction. *J Pediatr Surg.*; 1980. 15:481- 485.
8. **Costa-Ferreira A., A. Martins, J. Amarante, A. Silva, J. Reis.:** Giant penoscrotal elephantiasis. *Eur J Plast Surg* 1999 22:397-399.
9. **Malloy TR, Wein AM, Gross P.:** Scrotal and penile lymphedema: Surgical considerations and management. *J Urology* 1983 130:263-265.
10. **Jones HW, Kahn RA.:** Surgical treatment of elephantiasis of the male genitalia. *Plast Reconstr Surg* 1970 46:8-12.
11. **Morey AF, Maxwell VM, McAninch JW.:** Skin graft reconstruction of chronic genital lymphedema. *Urology* 1997 50(3): 423-426