

Ectima gangrenoso en paciente portadora de trasplante renal

Ecthyma gangrenosum in a renal transplant recipient

Sr. Director:

El ectima gangrenoso es una lesión cutánea producida generalmente por *Pseudomonas aeruginosa*, como consecuencia de la infección de un folículo piloso o de una infección sistémica, generalmente en pacientes inmunodeprimidos¹. Se trata de una enfermedad poco frecuente a nivel mundial y con una alta tasa de morbimortalidad. Las lesiones comienzan como máculas eritematosas, que posteriormente evolucionan a pápulas o vesículas hemáticas que se rompen, produciendo úlceras necróticas. El diagnóstico e inicio del tratamiento antibiótico precoz es muy importante y condiciona el pronóstico. A continuación, presentamos un caso de una paciente trasplantada renal con doble tratamiento inmunosupresor que presentó ectima gangrenoso por *Pseudomonas aeruginosa* a los 3 años del trasplante renal, con buena respuesta al tratamiento antibiótico.

Se trata de una paciente mujer de 63 años, hipertensa, diabética tipo 2 y portadora de trasplante renal de donante cadáver desde hace 3 años, que acude a urgencias por lesiones cutáneas generalizadas, fiebre y odinofagia de 2 días de evolución. Como antecedente relevante presentó en post-trasplante una isquemia intestinal resuelta con resección intestinal. En tratamiento actualmente con micofenolato mofetilo (MMF) y tacrolimus.

A su llegada a urgencias presenta temperatura corporal de 38 °C, presión arterial de 126/75 mmHg y frecuencia cardíaca de 81 lpm. En la exploración física destacan lesiones cutáneas vesículo-ampollosas dolorosas, de contenido hemorrágico en miembro inferior derecho, abdomen y brazo izquierdo, de entre 3-25 mm de diámetro, así como lesiones eritematosas puntiformes en surco nasogeniano y aftas linguales, y en mucosa yugal (fig. 1). En la analítica destaca hemoglobina 11,3 g/dl, plaquetas 210.000, leucocitos 1.780 (neutrófilos 11,2%, linfocitos 23% y monocitos 60,7%), glucosa 140 mg/dl, creatinina 1,95 mg/dl (basal 1 mg/dl), urea 93 mg/dl, potasio 3,31 mEq/l, procalcitonina 1,1 ng/ml, PCR 6,30 mg/dl, pH en gasometría venosa 7,39, L-lactato 2 mmol/l. Los días previos había recibido tratamiento antibiótico empírico por odinofagia con amoxicilina-clavulánico.

Ante la sospecha de ectima gangrenoso, se decide ingreso de la paciente con antibioterapia de amplio espectro (daptomicina, ceftazidima y Meropenem®) previa extracción de hemocultivos, cultivo de la herida y biopsia de la lesión realizada por dermatología. Asimismo, se decide reducción de la inmunosupresión con suspensión temporal del MMF. Durante el ingreso, la paciente ha evolucionado favorablemente, resul-

tando positivos los cultivos de las lesiones cutáneas para *Pseudomonas aeruginosa*, pudiendo suspenderse la daptomicina tras conocerse la sensibilidad mediante el antibiograma (tabla 1). Además de la antibioterapia, ha sido preciso el drenaje de una de las lesiones ampollosas, así como aplicación tópica de sulfato de cobre y sulfadiazina argéntica. Tras 7 días de tratamiento, las lesiones han mejorado y la analítica se ha normalizado (Cr 0,79 mg/dl y leucocitos 3.000 μ /l), por lo que se da el alta hospitalaria. En el seguimiento y tras cumplir 3 semanas de antibioterapia, la paciente presenta resolución completa del cuadro.

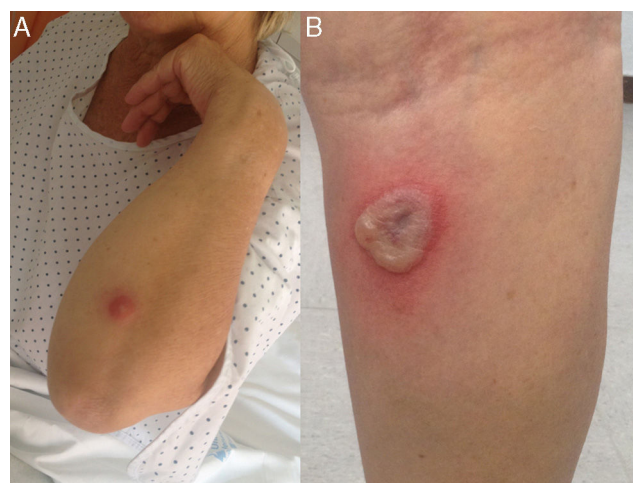


Figura 1 Lesiones cutáneas en el brazo (A) y en la parte posterior de la pierna (B), correspondiente a ectima gangrenoso.

Tabla 1 – Antibiograma de exudado de la herida

Antibiótico	<i>Pseudomonas aeruginosa</i>	CMI (mg/l)
Piperacilina/tazobactam	Sensible	16
Ceftazidima	Sensible	4
Aztreonam	Sensible	8
Imipenem	Sensible	≤ 1
Gentamicina	Sensible	≤ 2
Tobramicina	Sensible	≤ 2
Amikacina	Sensible	≤ 8
Ciprofloxacino	Sensible	≤ 0,5

CMI: concentración mínima inhibitoria.

Presentamos, por lo tanto, el excepcional caso de un ectima gangrenoso en una paciente portadora de injerto renal funcionante desde hace 3 años, con buena evolución tras el tratamiento, a pesar de su condición inicial de neutropenia e inmunosupresión.

Existen pocos datos de ectima gangrenoso publicados hasta la fecha, siendo la mayoría de ellos referentes a pacientes con enfermedades hematológicas, en edad pediátrica o inmunosuprimidos^{2,3}. En cuanto a portadores de trasplante renal apenas se han comunicado 3 casos hasta el momento⁴⁻⁶. En los 3 casos, tras el tratamiento antibiótico dirigido asociado o no al desbridamiento de las lesiones, la evolución fue favorable, tal y como ocurrió con nuestra paciente. En uno de ellos, la evolución inicial fue más tórpida, cursando con *shock séptico*, y precisando ingreso en la unidad de cuidados intensivos y desbridamientos quirúrgicos repetidos, tras los cuales, el paciente mejoró⁵. Parece, por tanto, que el inició precoz del tratamiento ante la sospecha de estas lesiones con antibioterapia de amplio espectro (que sobre todo cubra *Pseudomonas aeruginosa*) y estimuladores de colonias granulocíticas, así como con cirugía en caso de ser necesario, marca la evolución del cuadro, que es potencialmente mortal⁷.

Se ha documentado cierta asociación entre neutropenia y aumento de la mortalidad en pacientes con ectima gangrenoso, siendo la neutropenia uno de los principales factores de mal pronóstico⁸. En una serie de 43 casos de pacientes en edad pediátrica inmunocompetentes que desarrollaron sepsis por *Pseudomonas aeruginosa*, 9 de cada 10 pacientes que fallecieron habían presentado leucopenia al inicio del cuadro⁹. Llama la atención que al revisar casos registrados en la población general inmunocompetente, la evolución de la enfermedad es más tórpida, con mayor mortalidad que en los pacientes con trasplante renal y tratamiento inmunosupresor⁷.

En conclusión, la sospecha clínica de un ectima gangrenoso en pacientes portadores de trasplante renal con lesiones sugestivas, obliga a un abordaje agresivo inicial con antibioterapia de amplio espectro, estimuladores de colonias granulocíticas y desbridamiento quirúrgico, si es preciso, con el fin de evitar complicaciones mayores potencialmente mortales.

Financiación

Los autores declaran no haber recibido financiación para la realización de este trabajo.

BIBLIOGRAFÍA

1. Soria A, Francès C, Guihot A, Varnous S, Bricaire F, Caumes E. Étiologie de l'ecthyma gangréneux (quatre cas). *Ann Dermatol Venereol*. 2010;137:472-6.
2. Greene SL, Su WP, Muller SA. Ecthyma gangrenosum: Report of clinical, histopathologic, and bacteriologic aspects of eight cases. *J Am Acad Dermatol*. 1984;11:781-7.
3. Chan YH, Chong CY, Puthuchearry J, Loh TF. Ecthyma gangrenosum: A manifestation of *Pseudomonas* sepsis in three paediatric patients. *Singapore Med J*. 2006;47:1080-3.
4. Nakai N, Takenaka H, Kishimoto S. Ecthyma gangrenosum without pseudomonas septicemia in a kidney transplant recipient. *J Dermatol*. 2008;35:585-9.
5. Collini FJ, Spees EK, Munster A, Dufresne C, Millan J. Ecthyma gangrenosum in a kidney transplant recipient with *Pseudomonas* septicemia. *Am J Med*. 1986;80:729-34.
6. Gregorini M, Castello M, Rampino T, Bosio F, Bedino G, Esposito P, et al. GM-CSF contributes to prompt healing of ecthyma gangrenosum lesions in kidney transplant recipient. *J Nephrol*. 2012;25:137-9.
7. Gargouri L, Maaloul I, Kamoun T, Maalej B, Safi F, Majdoub I, et al. Ecthyma gangrenosum: A manifestation of community-acquired *Pseudomonas aeruginosa* septicemia in three infants. *Arch Pediatr*. 2015;22:616-20.
8. Sandoval CC, Moreno MC, Abarca VK. Sepsis due to *Pseudomonas aeruginosa* in a previously healthy infant. *Rev Chilena Infectol*. 2011;28:592-6.
9. Wu BY, Peng CT, Tsai CH, Chiu HH. Community-acquired *Pseudomonas aeruginosa* bacteremia and sepsis in previously healthy infants. *Acta Paediatr Taiwan*. 1999;40:233-6.

Begoña Santos, Marta Sanz, Almudena Nuñez,
Lech Onofre Mayor
y Borja Quiroga*

Servicio de Nefrología, Hospital Universitario de La Princesa,
Madrid, España

* Autor para correspondencia.

Correo electrónico: borjaqq@gmail.com (B. Quiroga).

0211-6995/© 2016 Sociedad Española de Nefrología. Publicado por Elsevier España, S.L.U. Este es un artículo Open Access bajo la licencia CC BY-NC-ND (<http://creativecommons.org/licenses/by-nc-nd/4.0/>).
<http://dx.doi.org/10.1016/j.nefro.2016.06.005>